II
12.174

MAX LEIBOVICI

# necropsia și semiologia anatomo-clinică

EDITURA MEDICALĂ

MAX LEIBOVICI
Medic primar, șef de lucrări
la Catedra de anatomie patologică
a I. M. F., Iași

# Necropsia și semiologia anatomo-clinică

BIBLIOTECA
Centrală Regională
IAȘI

221.112

EDITURA MEDICALĂ,
BUCUREȘTI, 1967

# PREFAȚĂ

*Apariția unei lucrări de „Tehnica necropsiei și Semiologie anatomo-clinică" cuprinzătoare, precisă și sistematizată era absolut necesară. În țara noastră, în trecut, nu a fost editat un manual „de sală de necropsie", care să aibă ca principale obiective și tehnica necropsiei și semiologia anatomopatologică macroscopică. De asemenea și în alte țări manualele s-au axat în special pe tehnica necropsiei (Lettule, J. Montpellier, C. Nauwerck, B. Fischer, Abrikosov etc.).*

*Importanța crescîndă a morfologiei normale și patologice în medicină și biologie „în toate etajele morfologiei lărgite" (Frei Wisling) consacră importanța prezentei lucrări ce se adresează unuia dintre aceste etaje — macroorganismului și care are o vădită orientare practică pentru necesitățile rețelei sanitare și a învățămîntului.*

*Baza oricărei discipline medicale este cunoașterea tehnicii și semiologiei ei alături de partea teoretică, iar anatomia patologică nu poate și nu trebuie să facă excepție de la această regulă generală. Aceasta este prima justificare a redactării lucrării elevului și colaboratorului nostru dr. Max Leibovici, medic primar și șef de lucrări la catedra de Anatomie patologică a Institutului de Medicină și Farmacie din Iași.*

*A doua justificare a acestei lucrări este dictată de importanța confruntării semiologiei clinice cu semiologia anatomopatologică macroscopică, prima treaptă a verificării diagnosticului clinic, accesibilă oricărui medic.*

*Catedra de anatomie patologică a Institutului de Medicină și Farmacie din Iași a promovat importanța acestor orientări în anatomie patologică atît pentru studenți cît și pentru medici de orice profil, inclusiv medicii anatomopatologi și medicii legiști. De aceea, în anul 1952 (prof. Ș. Brătianu) și în anul 1956 (M. Leibovici) la catedra de anatomie patologică Iași au fost litografiate două lucrări de tehnica necropsiei și semiologie anatomo-clinică.*

*Actuala lucrare redactată de dr. Max Leibovici este complet restructurată, sistematizată și adaptată necesităților terenului.*

*Pentru a ușura însușirea și efectuarea unei tehnici complete se prezintă o* ***singură metodă de necropsie, însușită de catedra*** *de anatomie patologică din Iași. Desigur, că o „necropsie completă" nu are reguli absolute, dar tehnica prezentată are meritul de a sintetiza într-un tot simplu și cu o desfășurare logică cele mai bune metode din literatură și din îndelungata experiență proprie a autorului. Numeroasele figuri explicative ce însoțesc textul precizează și ușurează însușirea timpilor de desfășurare a tehnicii de necropsie prezentate.*

*Pe de altă parte se prezintă semiologia anatomopatologică care constituie, ca și semiologia clinică, factorul principal ce permite trecerea de la constatarea tehnică la elaborarea diagnosticului anatomo-clinic, coroborînd datele anatomopatologice cu cele clinice.*

*Lucrarea este rezultatul studiului unei vaste bibliografii, cît și a unei îndelungate experiențe personale — în cadrul catedrei și a diverselor prosecturi din Iași — de aproape 20 de ani de muncă și cercetare anatomopatologică.*

*Prezenta lucrare va fi un prețios îndrumar pentru studenți, cercetători, medici anatomopatologi, medici legiști, medici de circumscripție și pentru medicii tuturor specialităților, care în cadrul activității lor profesionale trebuie să execute obligator necropsii.*

*Necropsia dă posibilitatea adîncirii cunoașterii laturii morfologice a proceselor funcționale, în scopul îmbogățirii multilaterale a cunoștințelor, a verificării diagnosticului clinic și a eficacității tratamentului.*

*Această lucrare nu trebuie să lipsească de pe masa de lucru a medicilor și nici din bibliotecile unităților medico-sanitare. Cadrele medicale găsesc în ea o tehnică precisă de necropsie și date de interpretare a simptomelor clinice pe bază morfologică; prin aceasta ea este utilă atît pentru necropsiile anatomopatologice cît și pentru cele medico-legale.*

*Toate aceste calități vor face ca lucrarea să fie folositoare întregului corp medical.*

Prof. dr. docent ȘERBAN BRĂTIANU
Institutul de Medicină și Farmacie Iași

# CUPRINSUL


PARTEA I

Pag.

**1** LEGISLAŢIA ŞI SCOPUL NECROPSIEI ANATOMO-CLINICE . . . 11

**2** LOCAL, MOBILIER ŞI MATERIALE . . . . . 14

**3** INDICAŢII GENERALE PENTRU EFECTUAREA NECROPSIEI . . 23

PARTEA a II-a

**4** ENUMERAREA PRINCIPALILOR TIMPI AI NECROPSIEI . . . 26

**5** TIMPII PREMERGĂTORI NECROPSIEI . . . . . 28

**6** EXAMENUL EXTERN AL CADAVRULUI . . . . . 32

Constatarea modificărilor cadaverice . . . . . 32
Stabilirea tipului constituţional . . . . . 37
Examenul extern general . . . . . 39
Examenul extern pe regiuni . . . . . 39

**7** TEHNICA NECROPSIEI ORGANELOR CAVITĂŢII CRANIENE . . 41

**8** TEHNICA NECROPSIEI ORGANELOR CANALULUI RAHIDIAN . 67

**9** TEHNICA DESCHIDERII CAVITĂŢII TORACO-ABDOMINALE . . 75

**10** TEHNICA NECROPSIEI ORGANELOR CAVITĂŢII BUCALE, GÎTULUI ŞI TORACELUI . . . . . 83

Pag.

11 TEHNICA NECROPSIEI ORGANELOR CAVITĂŢII ABDOMINALE ŞI PELVIENE . . . . . 107
La cadavrul de sex masculin . . . . . 124
La cadavrul de sex feminin . . . . . 134
12 TEHNICA NECROPSIEI MEMBRELOR SUPERIOARE ŞI INFERIOARE 139
13 TEHNICA EVISCERĂRII TOTALE . . . . . 140
14 COASEREA CADAVRULUI . . . . . 142

PARTEA a III-a

15 CÎTEVA RECOLTĂRI ŞI EXAMENE CARE SE POT EXECUTA ÎN TIMPUL NECROPSIEI . . . . . 144
Proba docimaziei hidrostatice pulmonare . . . . . 144
Reacţia Rivalta . . . . . 144
Reacţia pentru evidenţierea macroscopică a amiloidului . . . . 145
Reacţia pentru evidenţierea macroscopică a lipidelor . . . . . 145
Reacţia pentru evidenţierea macroscopică a fierului . . . . 145
Reacţia enzimatică pentru diagnosticarea macroscopică a infarctului cardiac . . . . . 145
Indicaţii generale de recoltare, identificare şi expediere a produselor patologice . . . . . 146
Recoltarea lichidului din cavităţi . . . . . 147
Recoltarea sîngelui . . . . . 148
Recoltarea lichidului cefalorahidian . . . . . 148
Tehnica preparării unui frotiu din sînge . . . . . 148
Tehnica preparării unui frotiu din produsul patologic . . . . . 149
Tehnica preparării unui frotiu din organe . . . . . 149
Tehnica preparării de amprente tisulare . . . . . 150
Tehnica preparării de amprente şi frotiuri din hemomedulă . . . 150
Recoltarea conţinutului gastric pentru examen toxicologic . . . . 150
Recoltarea conţinutului intestinal pentru coprocultură . . . . . 150
Recoltarea produselor patologice pentru însămînţări . . . . . 150
Recoltarea depozitelor de pe valvulele inimii pentru însămînţări . . 151
Recoltarea fragmentelor de organe pentru însămînţări . . . . . 151
Recoltarea fragmentelor de organe pentru examene virusologice . . 151
Recoltarea fragmentelor de organe pentru inoculări la animale . . 152
Recoltarea şi fixarea fragmentelor de organe pentru examene histopatologice . . . . . 152
Cîţiva fixatori uzuali . . . . . 155
Examenul extemporaneu al fragmentelor recoltate la necropsie . . 158
Conservarea pieselor pentru muzeu . . . . . 160
Conservarea pieselor în culori naturale . . . . . 160
Iconografia . . . . . 162

PARTEA a IV-a

16 PRINCIPII GENERALE DE INTERPRETARE A SEMIOLOGIEI MACROSCOPICE ÎN ANATOMIA PATOLOGICĂ . . . . . 163

**17** LEZIUNI CARE SE POT CONSTATA LA EXAMENUL EXTERN . . Pag. 197
Tegumentele . . . . . 197
Limfoganglionii . . . . . 208
Tegumentele calotei craniene . . . . . 211
Calota craniană . . . . . 214
Faţa . . . . . 218
Urechea externă . . . . . 219
Ochii . . . . . 220
Nasul . . . . . 221
Buzele . . . . . 223
Dinţii . . . . . 225
Gîtul . . . . . 226
Toracele . . . . . 228
Sînii . . . . . 230
Abdomenul . . . . . 236
Bazinul osos . . . . . 239
Penisul . . . . . 239
Bursele . . . . . 241
Vulva . . . . . 243
Membrele superioare . . . . . 246
Membrele inferioare . . . . . 249
Coloana vertebrală . . . . . 253
Regiunea sacro-fesieră . . . . . 254
Regiunea anală . . . . . 255

**18** LEZIUNILE ORGANELOR CAVITĂŢII CRANIENE . . . . 257
Pahimeningele cranian . . . . . 257
Leptomeningele cranian . . . . . 260
Vasele de la baza craniului . . . . . 262
Epifiza . . . . . 263
Creierul, cerebelul, protuberanţa inelară, bulbul rahidian . . . 263
Hipofiza . . . . . 270
Baza craniului . . . . . 271
Cavităţile osoase de la baza craniului . . . . . 272

**19** LEZIUNILE ORGANELOR CANALULUI RAHIDIAN . . . . 273
Meningele rahidian . . . . . 273
Măduva spinării . . . . . 274

**20** LEZIUNILE ORGANELOR CAVITĂŢII BUCALE, GÎTULUI ŞI TORACELUI . . . . . 279
Mediastinul anterior . . . . . 279
Mediastinul posterior . . . . . 279
Limfoganglionii mediastinali . . . . . 280
Pleura . . . . . 280
Pericardul . . . . . 284
Cavitatea bucală . . . . . 288
Bolta palatină . . . . . 291
Glanda parotidă . . . . . 292
Glanda submaxilară . . . . . 293
Limfoganglionii cervicali . . . . . 294
Glanda tiroidă . . . . . 294

Pag.

Glandele paratiroide . . . . . 296
Timusul . . . . . 297
Limba . . . . . 297
Faringele şi amigdalele . . . . . 300
Esofagul . . . . . 303
Laringele . . . . . 307
Traheea . . . . . 309
Plămînii . . . . . 311
Bronhii intrapulmonare . . . . . 323
Limfoganglionii hilari . . . . . 325
Inima . . . . . 325
Artera aortă . . . . . 337
Artera pulmonară . . . . . 339

**21** LEZIUNILE ORGANELOR CAVITĂŢII ABDOMINALE ŞI PELVIENE 340

Peritoneul . . . . . 340
Mezenterul . . . . . 344
Limfogranulomii mezenterici . . . . . 345
Splina . . . . . 345
Stomacul . . . . . 350
Duodenul . . . . . 357
Jejuno-ileonul . . . . . 358
Apendicele cecal . . . . . 363
Cecul şi colonul . . . . . 366
Rectul . . . . . 370
Ficatul . . . . . 373
Vezicula biliară . . . . . 380
Canalele biliare extrahepatice . . . . . 383
Vena portă . . . . . 384
Pancreasul . . . . . 384
Glandele suprarenale . . . . . 388
Rinichiul . . . . . 390
Loja renală . . . . . 399
Caliciile şi bazinetul . . . . . 400
Ureterul . . . . . 403
Vezica urinară . . . . . 405
Uretra . . . . . 411
Prostata . . . . . 413
Veziculele seminale . . . . . 415
Testicululşi epididimul . . . . . 416
Vaginul . . . . . 420
Uterul . . . . . 423
Trompele uterine . . . . . 430
Ovarul . . . . . 433

**22** TABELE DE DIMENSIUNI ŞI GREUTĂŢI . . . . . 438

ANEXĂ . . . . . 447
Protocol de necropsie (model) . . . . . 447

# PARTEA I

## 1

## LEGISLAȚIA ȘI SCOPUL NECROPSIEI ANATOMO-CLINICE

Autopsia, denumită mai corect necropsie (de la grecescul νεκρόσ= mort și ὄφις=vedere), este indispensabilă evoluției și progresului medicinei contemporane. Cele mai multe achiziții ale medicinei ultimului secol sînt bazate pe dezvoltarea metodei anatomo-clinice.

Necropsia anatomo-clinică reprezintă continuarea și completarea după moarte a studiului bolii. Ea constă în cercetarea pe cadavru a leziunilor din cadrul diferitelor procese morfopatologice și boli și stabilirea morfopatogenezei și tanatogenezei pe baza leziunilor găsite în organe și țesuturi, coroborate cu datele clinico-radiologice și de laborator.

Necropsiile și examenele anatomopatologice se execută în cadrul *serviciului de anatomie patologică și prosectură* (art. 416 din Regulamentul provizoriu de organizare și funcționare a spitalului unificat). Laboratorul de anatomie patologică execută examenele histopatologice ale materialului provenit de la necropsii, piese operatorii și biopsii, examene histochimice, citologice, cercetări complementare speciale (bacteriologice, biochimice, experimentale etc.). Laboratorul execută, în măsura posibilităților, toate examenele de specialitate cerute de unitățile sanitare de pe teritoriul arondat, care nu au asemenea servicii.

Necropsiile se execută în prosectură, care trebuie să existe în toate spitalele, chiar în lipsa laboratorului de anatomie patologică, necropsia fiind obligatorie pentru toți decedații din unitatea respectivă. Exceptarea, în anumite condiții, se face numai prin dispoziția medicului-director.

Cadavrul va fi transportat din secția spitalului și depus la prosectură după trecerea a două ore de la deces și va fi însoțit de foaia de observație clinică completată cu diagnosticul clinic, epicriza și de actul de comunicare a decesului. Acesta va cuprinde: datele de stare civilă a

decedatului, vîrsta, ultima adresă, data internării și a decesului, secția spitalului, numărul foii de observație, diagnosticul clinic. Actul de comunicare servește la înregistrarea cadavrului și rămîne ca act justificativ la dosarul serviciului de anatomie patologică și prosectură (art. 419).

Cadavrul va fi imediat înregistrat în „Condica de înregistrare a deceselor", care cuprinde următoarele rubrici: 1) numele și prenumele cadavrului; 2) vîrsta; 3) sexul; 4) starea civilă; 5) profesia; 6) ultima adresă; 7) diagnosticul clinic; 8) numărul foii de observație clinică; 9) spitalul sau secția; 10) data internării; 11) data decesului (ziua, ora); 12) numărul curent al necropsiei și data necropsiei.

Necropsia se va efectua în termen de 24 de ore de la constatarea decesului. Cînd există un interes științific sau terapeutic (prelevarea unui fragment de os, vas, cornee sau alte organe, pentru o grefă imediată), necropsia se poate efectua chiar și la 1—2 ore de la deces, după ce s-au constatat semnele clinice ale morții reale. Acestea se manifestă, din punct de vedere morfofiziopatologic, prin: încetarea mișcărilor respiratorii, încetarea bătăilor inimii, dispariția pulsului, dispariția tonusului muscular (relaxare), dispariția sensibilității și a reflexelor etc. În afară de constatările clinice, în caz de dubiu, se pot face următoarele probe în condiții obișnuite de asepsie: *arteriotomia* arterei radiale, humerale sau temporale și *proba la fluoresceină*, prin injectarea intravenoasă, după metoda Icard, de 5—10 ml soluție apoasă de fluoresceină amoniacală (5 g fluoresceină în 20 g apă distilată). În caz de moarte aparentă cu persistența circulației sanguine, la $^1/_2$ oră sau cîteodată mai mult, de la injectare, tegumentele se colorează în galben, iar conjunctivele în galben-verzui. În caz de moarte reală, aceste colorații nu se produc.

Necropsia anatomo-clinică se execută de către medicul anatomopatolog sau, în lipsa acestuia, de un alt medic (delegat de către directorul spitalului), în prezența personalului medical care a tratat bolnavul, precum și a șefului secției (art. 421). La circumscripția rurală, necropsia va fi efectuată de medicul de circumscripție.

Necropsia anatomo-clinică urmărește:

— demonstrarea și însușirea tehnicii de necropsie (de către cei care o practică pentru prima dată);

— însușirea semiologiei anatomopatologice;

— stabilirea diagnosticului anatomopatologic;

— stabilirea relațiilor dintre leziuni;

— constatarea leziunilor nebănuite în diferite organe și țesuturi, din cursul evoluției bolii sau anterioare acesteia;

— constatarea eficienței terapiei administrate, prin eventualele modificări morfologice pe care le suferă leziunile;

— constatarea eventualelor leziuni provocate de medicamente;

— stabilirea stadiului leziunilor în momentul morţii şi a evoluţiei proceselor morfopatologice în organism pînă în acest moment;

— stabilirea concordanţei sau neconcordanţei dintre semiologia clinico-radiologică şi semiologia anatomopatologică;

— stabilirea concordanţei sau neconcordanţei dintre diagnosticul clinic şi diagnosticul anatomopatologic;

— stabilirea cauzelor imediate şi mediate ale morţii (tanatogeneza);

— luarea măsurilor profilactice necesare în cazul diagnosticării anatomopatologice a unei boli infecto-contagioase, care nu a fost diagnosticată clinic.

Necropsia dă posibilitatea efectuării unui studiu statistic ştiinţific al morbidităţii şi mortalităţii pe grupe de vîrstă, sex, profesiuni, anotimpuri etc.

Necropsia anatomo-clinică este un mijloc de ridicare a calificării profesionale prin discutarea în colectiv, în şedinţe anatomo-clinice, a datelor clinice şi anatomopatologice ale cazului respectiv.

Necropsia poate avea şi un scop medico-legal, de a lămuri o moarte violentă sau neviolentă, a cărei cauză este necunoscută sau suspectă.

Dacă în timpul executării necropsiei anatomo-clinice apare o suspiciune cu implicaţie medico-legală, necropsia va fi intreruptă şi va fi anunţată procuratura. Cadavrul va fi păstrat pînă la primirea autorizaţiei de continuare a necropsiei şi de întocmire a protocolului de expertiză medico-legală (necropsie medico-legală). Deseori medicul de circumscripţie rurală este chemat să efectueze necropsii medico-legale.

Tehnica necropsiei medico-legale nu diferă prea mult de tehnica necropsiei anatomo-clinice. Ea trebuie să fie completă şi minuţioasă, căci ordonarea unei noi necropsii, care inevitabil este tardivă, nu poate să umple golurile şi insuficienţa unei necropsii iniţiale sumare. Se va da atenţie examenului extern pentru cercetarea culorii pielii (de ex. roz în intoxicaţii cu oxid de carbon), contuziilor, plăgilor, echimozelor, hematoamelor, fracturilor, ale căror caractere şi localizări vor fi consemnate în raportul medico-legal. Va fi făcut un examen atent al organelor interne, pentru a determina eventualele modificări determinate de agenţi externi, studiaţi de medicina legală (agenţi mecanici, toxici etc.). De asemenea, vor fi recoltate fragmente mai mici şi mai mari de organe şi diferite produse (sînge, bilă, conţinut gastric şi intestinal) pentru examenele histopatologic, chimic şi toxicologic şi vor fi păstrate toate corpurile străine (proiectile, sonde intravaginale etc.) descoperite în timpul necropsiei.

În prosectură cadavrul nu trebuie să fie ţinut mai mult de 72 de ore de la deces (art. 42). El se predă familiei sub semnătură, după ce s-a adus dovada înregistrării morţii la oficiul de stare civilă.

Cadavrele celor care au murit de boli transmisibile se predau în sicrie închise şi sigilate, care trebuie transportate direct la cimitir sau crematoriu.

# 2

# LOCAL, MOBILIER ȘI MATERIALE

## LOCALUL UNUI SERVICIU DE ANATOMIE PATOLOGICĂ ȘI PROSECTURĂ

Serviciul de anatomie patologică și prosectură este instalat într-un pavilion separat (fig. 2), în spitalele de tip pavilionar, sau la parter (fig. 3), în spitalele tip bloc. Serviciul cuprinde: a) laboratorul de anatomie patologică; b) prosectura.

**Laboratorul de anatomie patologică** va avea camere în care se execută examenele de histopatologie, histochimie, bacteriologie, chimie, camere pentru medicina experimentală, sterilizare, laborator fotografic, bibliotecă și arhivă, muzeu, depozit de materiale (reactivi), cameră-vestiar cu îmbrăcămintea de protecție, grup sanitar (duș, W. C., chiuvetă).

**Prosectura** va avea o sală de necropsie (fig. 1), în care se execută necropsia, un depozit frigorifer sau o cameră rece, în care sînt păstrate cadavrele, o cameră de îmbălsămare și îmbrăcare a cadavrului, o cameră pentru predarea cadavrelor, o cameră pentru depozitarea pieselor macroscopice, un grup sanitar (duș, W.C.) și o sală de așteptare.

Sala de necropsie trebuie să fie spațioasă, luminoasă, cu pereții de faianță sau vopsiți în ulei, cu pardoseala din mozaic sau ciment, cu sifoane de scurgere, cu instalație de încălzire, apă rece și caldă, canal de scurgere, fosă de dezinfecție etc. Vara, ferestrele trebuie înlocuite cu rame prevăzute cu sită metalică. În lipsă de spațiu, în spitalele mici poate fi destinată pentru prosectură și efectuarea necropsiilor o singură cameră cu dimensiunile de cel puțin 3×4 m. La circumscripție, orice încăpere poate servi ca *local improvizat de prosectură*. Necropsia poate

fi făcută într-o cameră a familiei decedatului sau chiar în aer liber, într-o curte îngrădită. Duşumeaua sau pămîntul vor fi acoperite cu un strat gros de paie îmbibat cu gaz şi insecticid, iar cadavrul va fi stropit




*Fig. 1.* — Sala de necropsie.

*a* — masă de necropsie; *b* — suport de lemn; *c* — tăblie de lemn; *d* — măsuţă pentru instrumente; *e* — masă pentru reactivi şi materiale; *f* — dulap pentru instrumente; *g* — reflector.

cu insecticid. Masa pe care se face necropsia va fi eventual acoperită cu o muşama sau foaie de cort unsă cu gaz sau cu o soluţie dezinfectantă, avîndu-se grijă ca după aceea să fie spălată cu apă fierbinte, leşie, săpun şi apoi cu fenol diluat. Paiele vor fi strînse şi arse.

În fig. 2 şi 3 prezentăm planul Serviciului de anatomie patologică şi prosectură al Spitalului unificat din Bacău, tip pavilionar, şi al Spitalului unificat din Suceava, tip bloc.

## MOBILIER, INSTRUMENTAR, APARATURĂ ŞI MATERIAL NECESAR ÎN SALA DE NECROPSIE

### Mobilier

*Masă de necropsie* (fig. 1-*a*) dreptunghiulară, cu colţurile rotunjite, înaltă de 0,90—1 m, lungă de 2 m şi lată de 0,80 m. Placa mesei trebuie să fie confecţionată dintr-un material impermeabil pentru apă (mozaic,

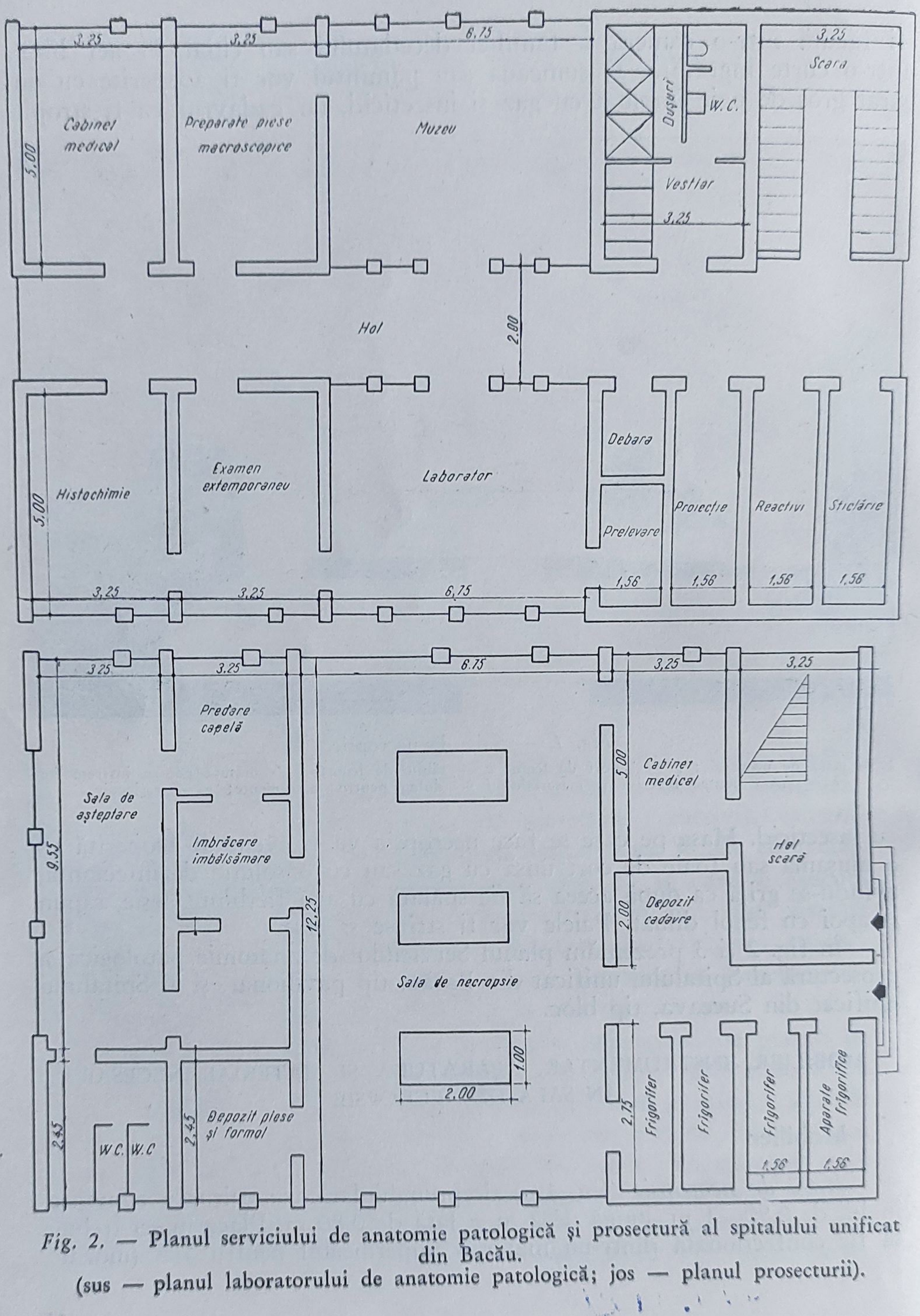


*Fig. 2.* — Planul serviciului de anatomie patologică şi prosectură al spitalului unificat din Bacău.
(sus — planul laboratorului de anatomie patologică; jos — planul prosecturii).

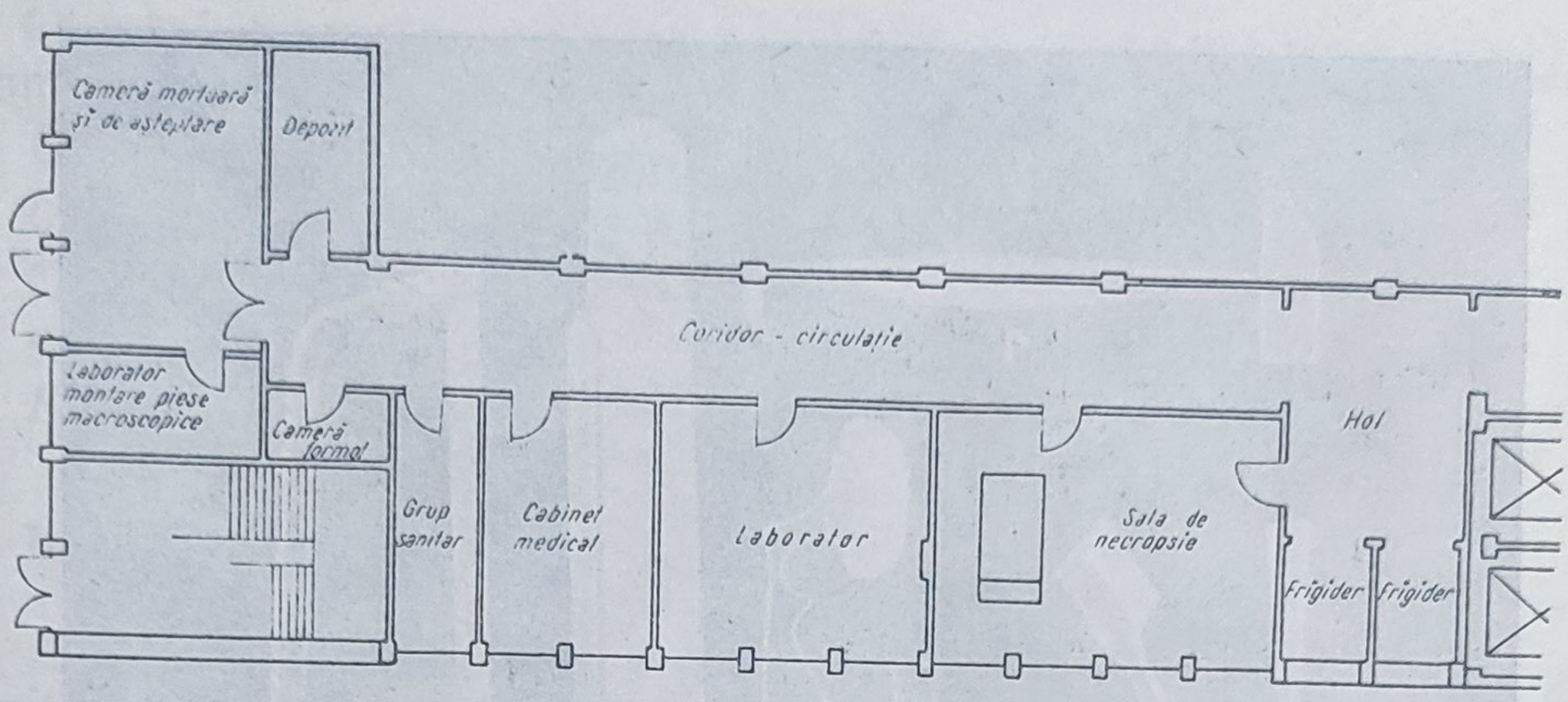


*Fig. 3.* — Planul serviciului de anatomie patologică și prosectură al spitalului unificat din Suceava.

marmură, tablă de zinc etc.), fiind prevăzută cu un orificiu în legătură cu un canal de scurgere. Suprafața mesei este ușor înclinată spre orificiu, iar marginile mesei sînt ridicate cu 4—5 cm pentru ca lichidele să nu se scurgă pe podea. La una din extremitățile mesei este montată o chiuvetă cu robinete de apă, la care se adaptează un tub de cauciuc cu o stropitoare sau canulă pentru spălarea organelor. Masa de necropsie trebuie să fie bine iluminată.

Pe podea, lîngă masa de necropsie, se găsesc grătare din material plastic, metal sau lemn.

*Suport de lemn* (fig. 1-*b*), lung de 0,35—0,40 m, lat de 0,10—0,12 m, cu o scobitură centrală lungă de 0,20 m, adîncă de 1 cm la margini și 4—5 cm la mijloc. Acest suport va fi așezat sub cadavru, în diferite regiuni ale sale, pentru a ușura unele manevre în timpul necropsiei.

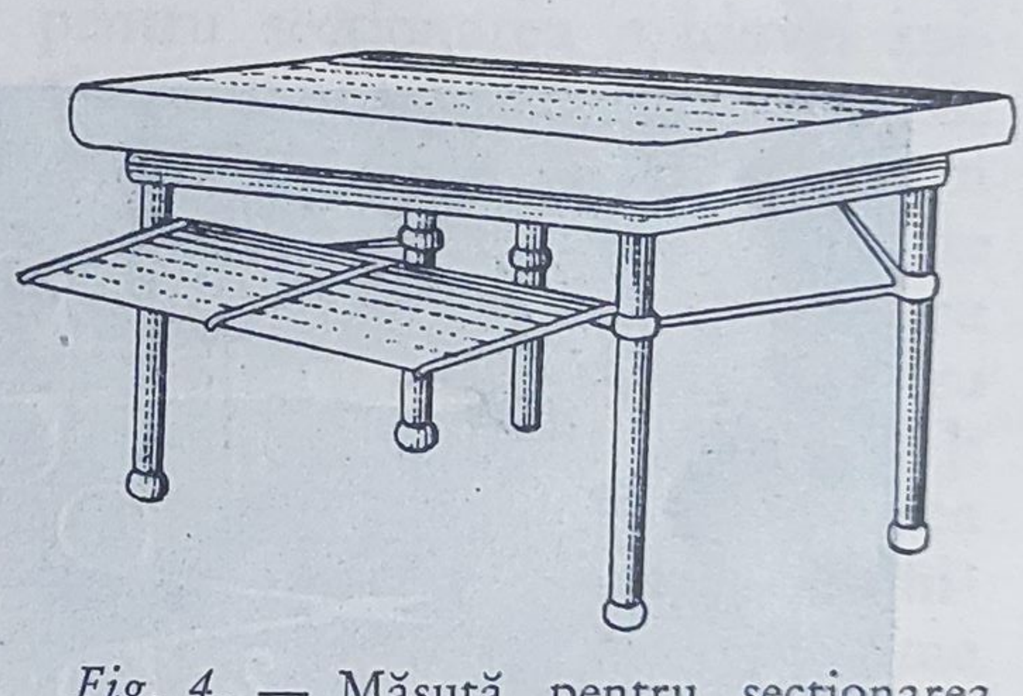

*Fig. 4.* — Măsuță pentru secționarea organelor.

O *măsuță pentru examinarea și secționarea organelor* (fig. 4), înaltă de 0,25—0,30 m, cu o tavă de tablă zincată de 0,55/0,35 m, cu cîteva orificii pentru scurgerea lichidelor și un raft pentru așezarea instrumentelor. Tăvile zincate sînt acoperite cu material plastic sau linoleum, pentru a evita deteriorarea instrumentelor. Măsuța poate fi înlocuită cu două tăblii de lemn (fig. 1-*c*) de 0,50/0,35 m, una pentru așezarea instrumentelor, cealaltă pentru examinarea și secționarea organelor.

O *măsuță pentru instrumente* (fig. 1-*d*).



221.112



BIBLIOTECA
Centrală Regională
IAȘI

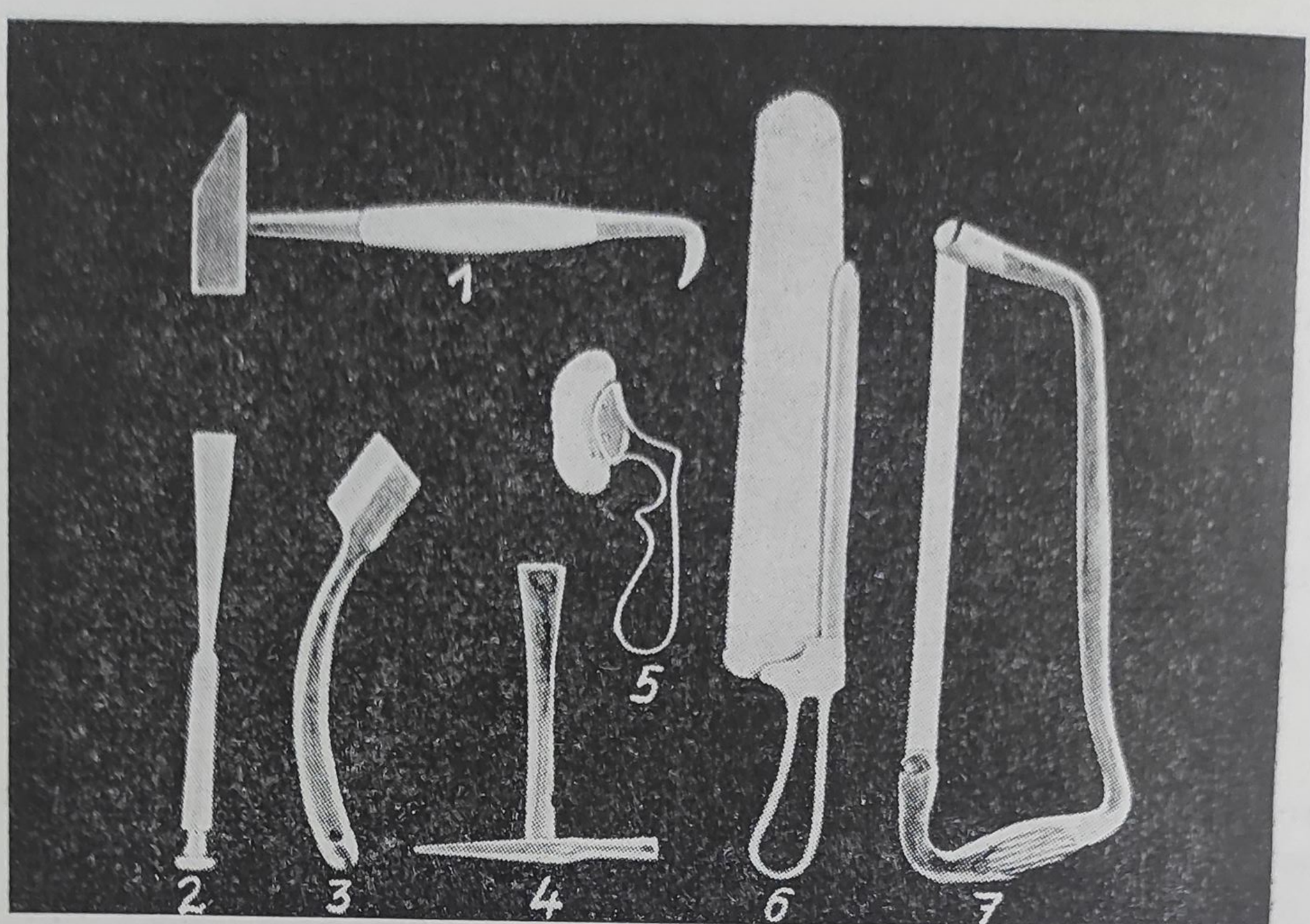


*Fig. 5. —*

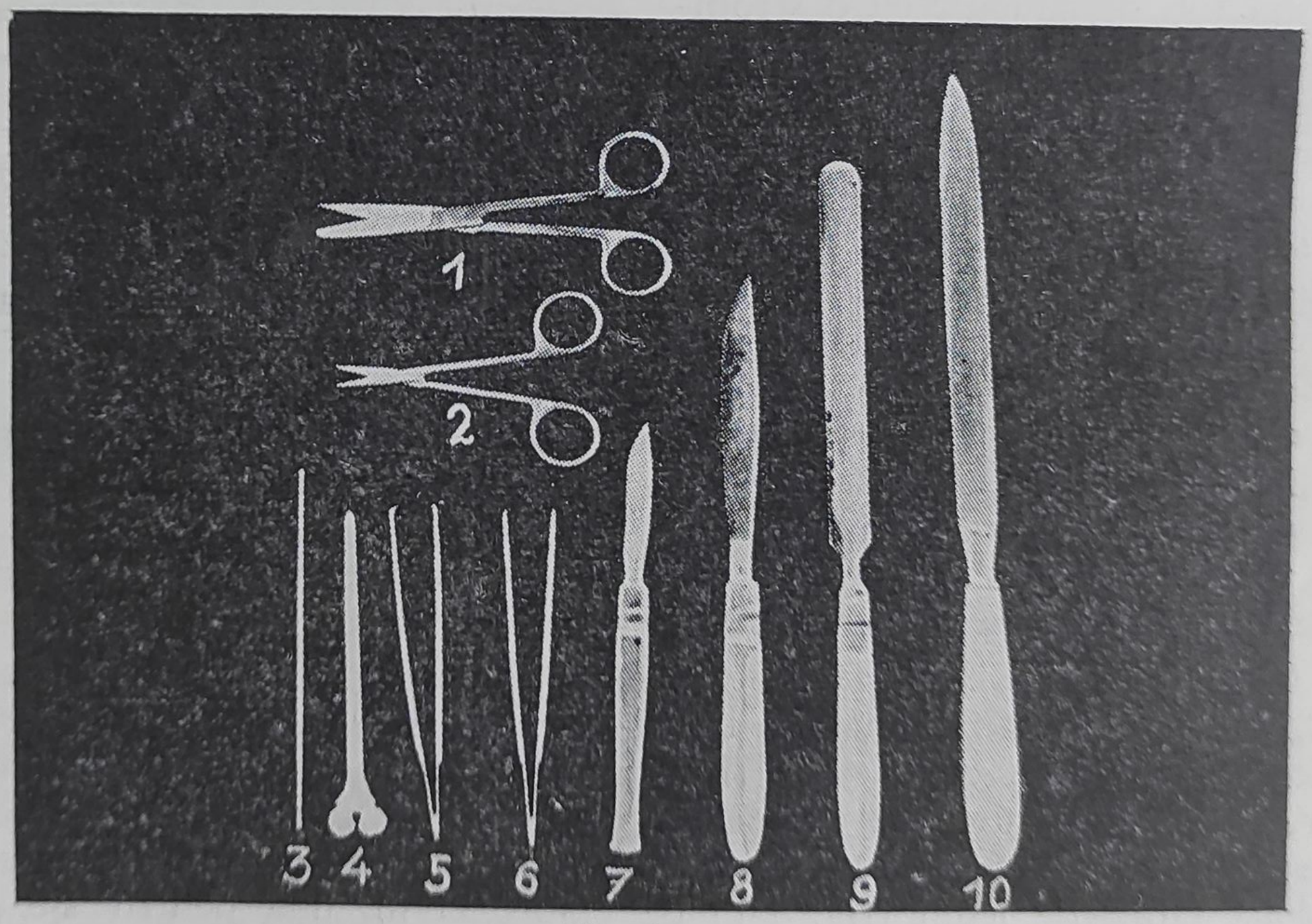


*Fig. 6. —*

*Fig. 5 şi 6.* — Instrumente pentru necropsia capului şi a rahisului (vezi explicaţiile în text).

O *masă pentru materialele și reactivii* necesari diferitelor examene în timpul necropsiei (fig. 1-*e*).

*Un dulap* pentru instrumente și reactivi (fig. 1-*f*).

*Un dulăpior* cu materiale de primă urgență.

O *masă de scris.*

*Scaune metalice.*

*Reflector* (fig. 1-g) etc.

## Instrumentar

*Ace drepte* și *curbe* [fig. 9 (6)], pentru coaserea cadavrului; *ace de diferite mărimi*, pentru injecții; *ace pentru puncții venoase* și recoltarea sîngelui; *ace pentru disociat* cu vîrf ascuțit și cu vîrf spatulat; *ansă pentru recoltat secreții*; *bisturie* de mărimi diferite [fig. 6 (7, 8)] [fig. 7 (6, 7, 8)]; *ciocan cu cîrlig* [fig. 5 (1)], pentru îndepărtarea calotei craniene; *clește de prins osul* model Farabeuf; *cuțit mare*, pentru secționarea organelor și dezinserția mezenterului de pe intestinul subțire [fig. 6 (10)] [fig. 7 (9)]; *cuțit drept cu tăiș dublu*, pentru secționarea creierului [fig. 6 (9)]; *cuțit mielotom*, lung, cu mîner subțire și cu o lamă cu aspectul unei lopățele înguste îndoite, pentru secționarea măduvei spinării; *cuțit pentru tăiat gipsul; chiuretă* pentru hipofiză; *compas* de măsurat dimensiunile organelor și cavităților; *centimetru pliant* de 1 m lungime; *centimetru ruletă* de 2 m lungime [fig. 9 (8)]; *dălți* de diferite forme și mărimi [fig. 5 (2, 3, 4)]; *daltă rahiotom* [fig. 5 (3)], pentru tăiat lamele vertebrale; *daltă cu mîner transversal* [fig. 5 (4)], pentru desprinderea calotei craniene ferestruite; *depărtătoare* [fig. 9 (2 și 3)]; *ferăstrău lamelar* [fig. 5 (6)] sau *arcuit* [fig. 5 (7)], pentru secționarea calotei craniene și a oaselor; *ferăstrău rahiotom* [fig. 5 (5)], pentru deschiderea canalului vertebral; *foarfece chirurgicale* de diferite mărimi și forme (fig. 8); *foarfece drept*, pentru tăiat oase, cu ramuri scurte și solide; *foarfece costotom*, pentru secționarea coastelor [fig. 8 (1)]; *foarfece enterotom*, pentru deschiderea intestinului [fig. 8 (6)]; *lupă cu mîner*, pentru examinat organe; *pense* de diferite mărimi și forme [fig. 6 (5, 6)], [fig. 7 (1, 2, 3, 4, 5)]; *pense rahiotom* pentru apucarea și desprinderea arcurilor vertebrale după secționarea lor cu ferăstrăul rahiotom; *portac; polonice* cu capacitate de 150—200 ml [fig. 9 (9)], pentru scoaterea lichidelor din diferite cavități: pleurală, pericardică etc.; *răzușă* [fig. 9 (7)]; *riglă metalică* de 30 cm lungime [fig. 9 (1)]; *seringi* de 5, 10, 20 ml; *seringă Guyon* de 250 ml; *spatulă metalică* pentru cauterizat suprafețele organelor la recoltarea sterilă a sîngelui și lichidelor sau a fragmentelor de organe; *stilet butonat* [fig. 6 (3)], [fig. 9 (4)]; *sondă canelată* [fig. 6 (4)]; [fig. 9 (5)] și *sondă uretrală; sterilizator* pentru fierberea instrumentelor.




*Fig. 7. —*

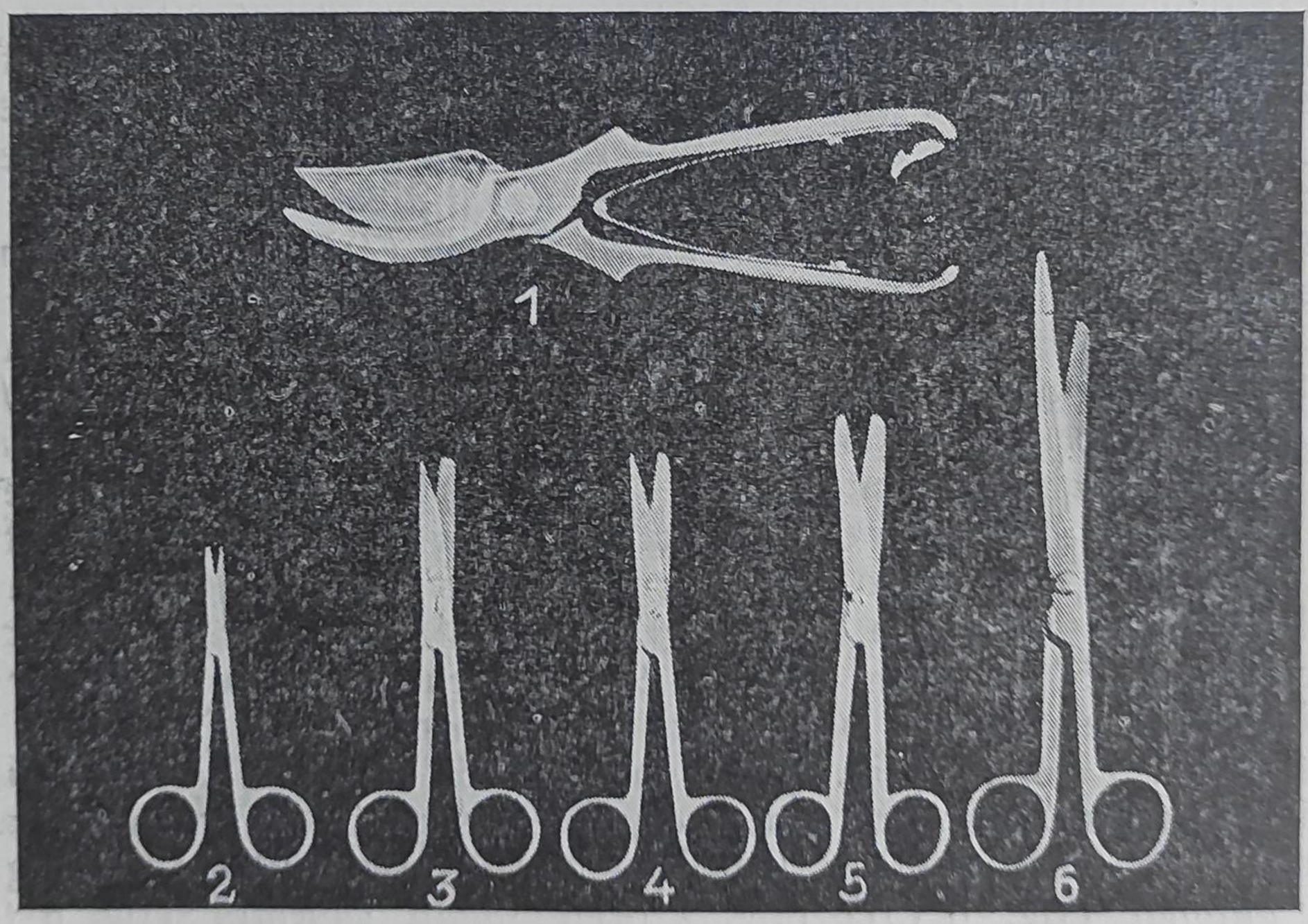


*Fig. 8. —*

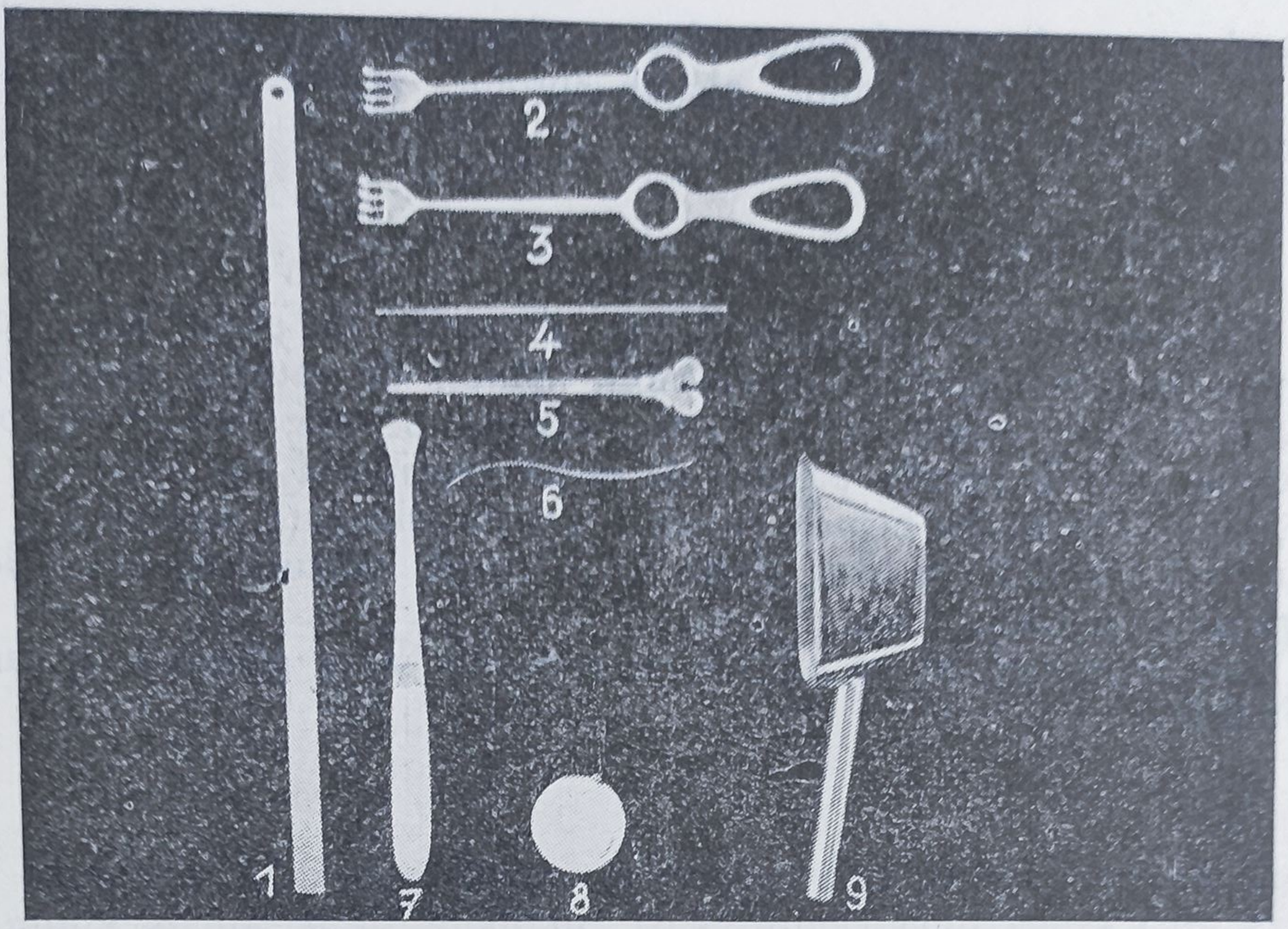


*Fig. 9. —*

*Fig. 7, 8, 9.* — Instrumente pentru necropsia cavității bucale, gîtului, toracelui și abdomenului (vezi explicațiile în text).

## Aparatură

*Aparat pentru formolizare. Balanță-terezie* de 5 kg și *cutii cu greutăți,* pentru cîntărirea organelor mari. *Balanță tehnică* pînă la 250 g, pentru cîntărirea organelor mici. *Centrifugă* electrică 3 500 ture/min. *Frigider electric. Lampă-reflector* cu picior și înălțime reglabilă. *Microtom* și *cuțite* pentru secțiuni la congelare. *Pietre* pentru ascuțirea cuțitelor de microtom. *Microscop binocular.*

## Materiale diverse

*Borcane* de sticlă de 100—250—500 ml cu dop rodat pentru lichidele fixatoare; *capsule* de porțelan; *cilindri de sticlă gradați* cu cioc, de 100 și 500 ml capacitate; *cristalizoare* de sticlă de diferite mărimi; *cutii Petri* de diferite dimensiuni; *creion dermatograf; eprubete; găleată emailată* cu capac; *hîrtie turnesol* roșie și albastră; *lame* și *lamele; lampă* cu spirt; *pipete gradate* de 1 și 2 ml, *pipete cu bulă* de 5 și 10 ml; *pipetă Pasteur; pîlnii* de sticlă și metal; *stativ* pentru eprubete; *tăvi emailate* pentru organe; *tăviță renale; vase cilindrice sau paralelipipedice; medii de cultură* simple (bulion de carne, geloză simplă etc.), compuse (bulion-ser, bulion-sînge, geloză-ser, geloză-sînge etc.) și speciale (mediul Löffler, mediul Drigalski, ser coagulat etc.); *cîțiva fixatori*

necesari pentru fixarea fragmentelor recoltate la necropsie: formol neutru 10—15%, alcool-formol, alcool absolut, amestecuri Bouin, Susa, Carnoy, Zenker, Helly, Gendre.

### Material de protecţie

Îmbrăcăminte de protecţie (halate şi şorţuri de pînză albă, şorţuri şi mînecuţe din material impermeabil, mănuşi de cauciuc pentru autopsie, mănuşi de cauciuc chirurgicale, mănuşi de aţă, bonete de pînză, pantaloni albi de pînză), pantofi de pînză cauciucată sau cizme de cauciuc, săpun (preferabil lichid), prosop, vase cu substanţe antiseptice, trusă de urgenţă, casoletă cu tifon steril, vată, alcool, tinctură de iod, colodiu, instrumente sterile.

Este recomandabil ca hainele de protecţie să se găsească în camera de îmbrăcare.

# 3

# INDICAȚII GENERALE PENTRU EFECTUAREA NECROPSIEI

Necropsia trebuie executată sistematic, fără improvizări sau lacune, cu multă atenție și în totalitate, chiar atunci cînd cauza care explică moartea a fost descoperită de la începutul investigațiilor necropsice.

Necropsia se efectuează de către două persoane: de medicul anatomopatolog (sau medicul delegat) care execută necropsia, așezat la dreapta cadavrului, și de asistentul medical sau de autopsier, care-l ajută și care stă la stînga cadavrului. Aceste locuri nu se schimbă în tot timpul necropsiei; numai pentru deschiderea cavității craniene, medicul se deplasează la extremitatea cefalică a cadavrului. O persoană va completa protocolul pe măsura efectuării necropsiei, după dictarea celui care o face. Se recomandă ca necropsia să se efectueze înainte de a se lăsa întunericul deoarece numai la lumina zilei se poate observa culoarea reală a țesuturilor.

Examenul extern se face în general și pe regiuni. Pansamentele, tuburile de dren etc., vor fi lăsate pe loc și vor fi îndepărtate de pe cadavru numai după ce s-a făcut examenul regiunilor respective. Din conținutul pustulelor, furunculilor, flegmoanelor, ulcerațiilor se fac frotiuri și însămînțări pe medii de cultură, pentru examene bacteriologice.

Pentru secționare, bisturiul se ține de mîner în pumnul mîinii drepte (fig. 10). Secționările se fac cu toată lungimea lamei și nu cu vîrful, prin mișcări largi, într-o singură direcție, cu evitarea inciziilor inutile. Dacă pe linia de incizie se întîlnește o leziune, ea trebuie ocolită.

După deschiderea cadavrului se examinează cavitățile, seroasele și organele *in situ*, păstrînd raporturile lor anatomice, apoi se scot orga-

nele, fără să fie smulse, rupte sau dilacerate, şi se examinează atît suprafaţa lor externă, cît şi cea de secţiune. De exemplu, întîi vom cerceta dacă bila trece prin canalele biliare în duoden prin ampula Vater, apoi vom deschide aceste canale şi vom scoate ficatul.

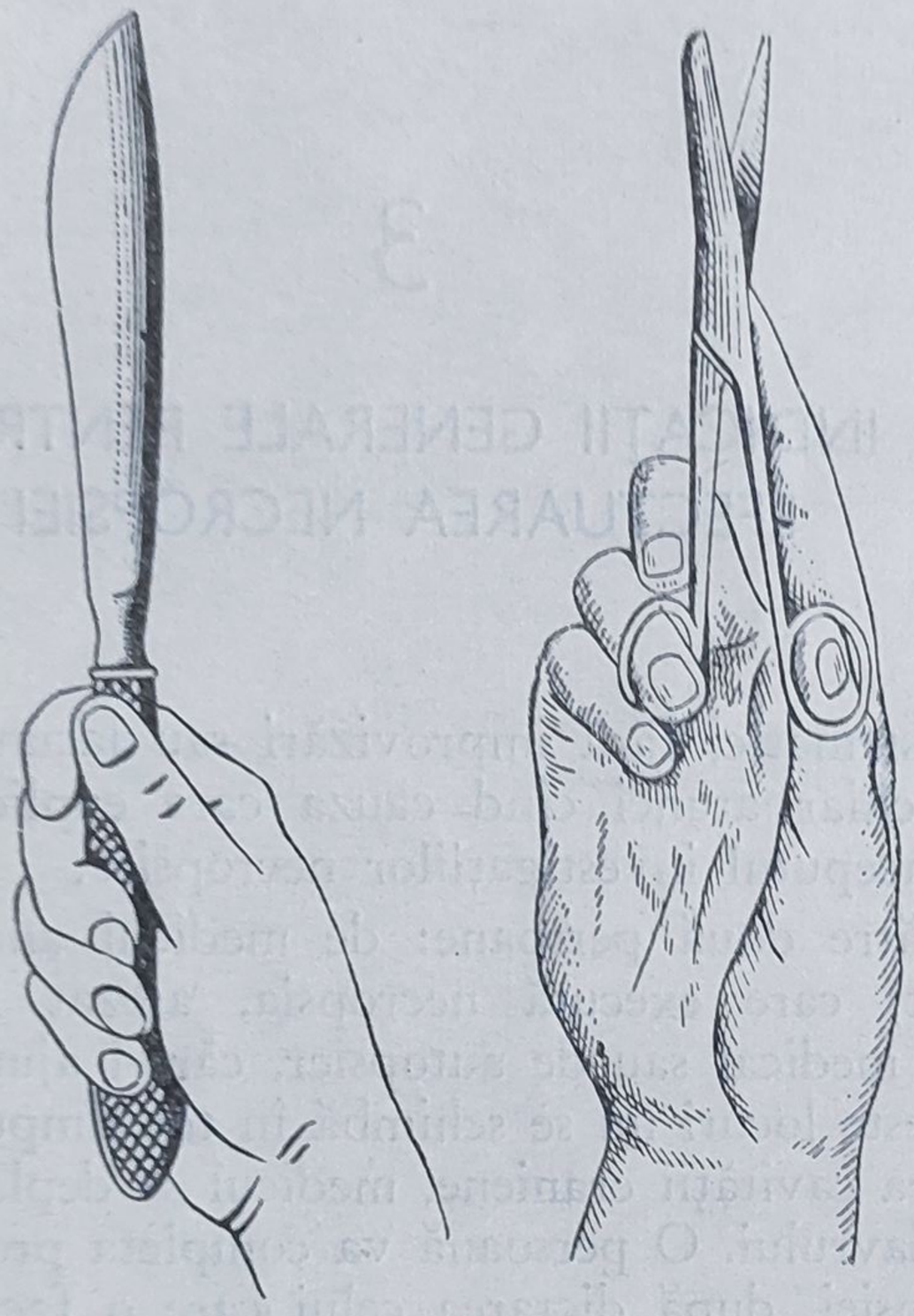

*Fig. 10.* — Modul de a ţine bisturiul în timpul necropsiei.

*Fig. 11.* — Modul de a ţine foarfeca în timpul necropsiei.

Secţionarea organelor parenchimatoase se face de-a lungul axului mare, lăsîndu-se o pătură subţire de ţesut netăiat, încît forma organului să fie păstrată. Se mai pot face una sau mai multe secţionări paralele cu prima sau în alte direcţii. Secţionările se fac cu cuţitul mare, trăgînd dinainte înapoi cu o mişcare largă şi unică, pentru a obţine o secţiune regulată şi netedă. Între secţionări se va clăti cuţitul cu apă, pentru a evita transporturile artificiale de mici resturi de ţesuturi de pe o secţiune pe alta, care, prinse în secţiunile histologice, ar putea da imagini false.

Pentru deschiderea organelor tubulare, foarfecele se ţine în mîna dreaptă, policele fiind introdus în inelul superior, degetul al 4-lea în inelul inferior, iar indexul şi degetul al 3-lea fixează foarfecele în direcţia dorită (fig. 11).

Produsele şi lichidele din cavităţi se măsoară şi se recoltează pentru diferite examene. Pentru însămînţări şi inoculări, ele vor fi recoltate steril. În mod obligatoriu, vor fi recoltate fragmente de organe pentru examene histopatologice.

După necropsie, cei care au efectuat-o îşi spală mîinile, mai întîi cu apă rece şi săpun (apa caldă provocînd coagularea sîngelui pe tegumente), apoi cu apă caldă şi săpun, iar la sfîrşit se dezinfectează cu antiseptice (alcool timolat 5%, oxicianură de mercur soluţie 1/2 000—1/4 000, soluţie cloramină 1—2% etc.). Dacă în cursul necropsiei cel

care o efectuează se rănește, el nu mai continuă necropsia, lasă să se scurgă sîngele din rană timp de 1—2 minute, sub un curent de apă rece, apoi se spală cu săpun și își badijonează rana cu tinctură de iod. În caz de răniri la necropsia cadavrelor cu boli infecțioase, este necesar să se cauterizeze rana (cu fenol 5%).

După întrebuințare, instrumentele sînt spălate întîi cu apă rece, apoi cu apă călduță și săpun și se fierb în soluție apoasă de carbonat de sodiu 2%, apoi se șterg și se sterilizează la pupinel.

PARTEA a II-a

# 4

# ENUMERAREA PRINCIPALILOR TIMPI AI NECROPSIEI

Tehnicile de necropsie sînt variate și, ca și în intervențiile chirurgicale, ele au evoluat ca metodă. Cu toată această varietate, pentru a putea interpreta o necropsie și a trage concluzii corecte, ea trebuie executată complet și în condiții bune. O greșeală în timpul executării necropsiei este ireparabilă, căci necropsia nu mai poate fi reluată. Unele concluzii false care se trag după terminarea unei necropsii se datoresc de multe ori tehnicii, care nu a fost bine executată, faptului că s-a omis un timp al tehnicii, sau nu a fost executat la momentul potrivit etc.

În cele ce urmează, prezentăm o tehnică-tip care ni se pare mai logică și asigură o desfășurare mai bună a necropsiei. Ea are la bază procedeele clasice, la care se adaugă experiența autorului, acumulată la Catedra de anatomie patologică a I.M.F., și în prosecturile spitalelor din Iași. Dar, ca și în intervenția chirurgicală, metoda nu trebuie interpretată mecanic, ea trebuie individualizată, iar succesiunea timpilor necropsiei poate fi modificată de situații particulare, de datele furnizate de foaia de observație clinică, de descoperirile făcute în momentul inciziei, de examinarea organelor *in situ* etc. De exemplu, dacă bănuim o moarte subită prin embolie gazoasă cardiacă, necropsia se va începe cu deschiderea inimii *in situ* sub apă; dacă găsim în timpul necropsiei aderențe puternice între organele cavității abdominale, le vom scoate în bloc și apoi vom examina fiecare organ în parte etc.

În capitolele care urmează vom prezenta detalii în legătură cu:

**Timpii premergători necropsiei, completarea protocolului de necropsie şi a certificatului de deces.**

I. Măsurile de protecţie individuală
II. Identificarea cadavrului
III. Pregătirea instrumentarului şi a materialului necesar efectuării necropsiei.
IV. Studierea foii de observaţie clinică, completarea protocolului de necropsie şi a certificatului de deces.

**Timpii necropsiei propriu-zise**

V. Examenul extern al cadavrului.
   A. Constatarea modificărilor cadaverice.
   B. Stabilirea tipului constituţional.
   C. Examenul extern general.
   D. Examenul extern pe regiuni
VI. Examenul după deschiderea cadavrului.
   A. Necropsia organelor cavităţii craniene.
   B. Necropsia organelor canalului rahidian.
   C. Deschiderea cavităţii toraco-abdominale.
   D. Necropsia organelor cavităţii bucale, gîtului şi toracelui.
   E. Necropsia organelor cavităţii abdominale şi pelviene.
   F. Necropsia membrelor superioare şi inferioare.
VII. Coaserea cadavrului.

La sfîrşitul capitolului de tehnică descriem, dintre multiplele metode complementare, necropsia prin *eviscerare totală*, care este dictată de anumite situaţii menţionate la capitolul respectiv.

# 5

# TIMPII PREMERGĂTORI NECROPSIEI

## I. MĂSURILE DE PROTECŢIE INDIVIDUALĂ

Înainte de necropsie, personalul medical şi ajutător îşi va lua măsuri de protecţie. Îmbrăcarea hainelor de protecţie se face într-o cameră specială, înainte de a intra în sala de necropsie. După dezbrăcarea lor ele se pun în lăzi de tablă, pentru a fi duse la spălătorie. Această indicaţie este obligatorie pentru serviciile de prosectură din spitalele de boli contagioase.

Medicul şi ajutorul care efectuează necropsia îşi vor controla mîinile, pentru a vedea dacă nu prezintă leziuni superficiale, care ar putea favoriza infectarea; ele se badijonează cu alcool iodat şi se acoperă cu un strat subţire de colodiu. Unghiile vor fi tăiate scurt, pentru a nu se depune sub ele produse patologice. Pielea mîinilor şi antebraţelor se impermeabilizează prin ungere cu vaselină albă solidă, care formează un strat izolator, protector, sau se îmbracă mănuşi de cauciuc, peste care se pun mănuşi de aţă, pentru a împiedica alunecarea organelor, cînd sînt examinate sau secţionate. La necropsia cadavrelor de boli infecţioase se îmbracă halate lungi cauciucate şi o mască formată din straturi alternative de vată şi tifon. Cei ce asistă la necropsie vor îmbrăca halatele serviciului de prosectură.

## II. IDENTIFICAREA CADAVRULUI

Identificarea urmăreşte stabilirea datelor personale ale cadavrului, confruntînd datele din foaia de observaţie clinică cu cele de pe coapsa decedatului (numele şi prenumele şi serviciul de unde provine), date care au

fost scrise cu un creion chimic sau cerneală de către sora de salon sau de serviciu. Acest timp este necesar pentru a se evita posibilitatea necropsierii din eroare a unui alt cadavru.

## III. PREGĂTIREA INSTRUMENTARULUI ŞI A MATERIALULUI NECESAR EFECTUĂRII NECROPSIEI

Pe măsuţa pentru instrumente, situată la extremitatea cefalică a cadavrului (fig. 1 *d*), se aşază instrumentarul care se foloseşte la necropsia capului şi rahisului: bisturie, foarfece cu vîrfuri ascuţite, pense, sondă canelată şi butonată, ferăstrău arcuit sau lamelar, daltă simplă, daltă cu mîner transversal, ciocan cu cîrlig, ferăstrău rahiotom, daltă rahiotom, pensă rahiotom (vezi fig. 5 şi 6). Pe raftul măsuţei pentru secţionarea organelor sau pe una din tăbliile de lemn, care se aşază deasupra gambelor cadavrului, se aranjează celelalte instrumente, care se întrebuinţează în timpul necropsiei cavităţii bucale, gîtului, toracelui şi abdomenului (vezi fig. 7, 8, 9). Pe o masă se aşază materialul şi reactivii necesari diferitelor examene din timpul necropsiei (fig. 1 *e*).

## IV. STUDIEREA FOII DE OBSERVAŢIE CLINICĂ, COMPLETAREA PROTOCOLULUI DE NECROPSIE ŞI A CERTIFICATULUI DE DECES

Necropsia va fi în mod obligatoriu precedată de citirea şi studierea foii de observaţie clinică. Aceasta va permite ca, pe baza datelor clinice, de laborator şi a evoluţiei bolii, medicul prosector, înainte de a executa necropsia, să se orienteze asupra unor diagnostice anatomopatologice prezumtive.

Datele puse în evidenţă în timpul necropsiei se trec într-un registru, care conţine protocoalele de necropsie. Unele registre conţin protocoale cu rubrici care indică numai datele de stare civilă a celui decedat, serviciul spitalicesc, data internării şi a decesului, diagnosticul clinic şi o rubrică mai mare pentru descrierea celor constatate la necropsie şi diagnosticul anatomopatologic.

Alte registre conţin protocoale care — în afară de rubricile în care se trec datele menţionate, împreună cu datele esenţiale clinice, de laborator şi diagnosticele extrase din foaia de observaţie clinică — conţin rubrici care, prin aşezarea lor, indică timpii şi îndrumă întreaga necropsie. Aceste protocoale sistematizate, corect completate, pot servi pentru efectuarea unor statistici complete, pot fi de un ajutor preţios cercetării ştiinţifice şi pot fi folosite de orice persoană însărcinată să le consulte, mai ales în expertiza medico-legală ulterioară (vezi anexa 1). Rubricile

care sînt în legătură cu identitatea cadavrului şi cu datele clinice se completează înainte de începerea necropsiei, iar rubricile privind leziunile care se pun în evidenţă în timpul necropsiei se completează în cursul acesteia. În aceste rubrici nu se pune diagnosticul anatomopatologic, ci se descriu amănunţit aspectele leziunii organului respectiv. De exemplu, la rubrica rezervată pentru plămîn nu se va trece „emfizem pulmonar generalizat", ci se va descrie cum se prezintă plămînul: mărit în volum, albicios, cu vîrful şi marginile rotunjite, de consistenţă moale etc. La rubrica rezervată pentru ficat nu se indică de exemplu „ficat gras", ci se va descrie ficatul: mărit în volum, bombat, cu suprafaţa externă netedă, de culoare galbenă-palidă, cu marginile rotunjite, cu suprafaţa de secţiune netedă, galbenă cu aspect unsuros etc. La rubrica rezervată pentru rinichi nu se trece de exemplu „nefrită interstiţială supurată hematogenă", ci se va descrie cum se prezintă rinichiul: uşor mărit, flasc, roşu-violaceu, cu numeroase formaţiuni nodulare mici, albe-gălbui, înconjurate de o zonă hiperemică, situate în zona corticală etc.

Din aceste cîteva exemple reiese că la descrierea leziunilor macroscopice se va insista asupra constatărilor pozitive, şi nu asupra celor negative, ca de exemplu: nu este mare, nu este albicios, nu este moale, nu este neted, nu are abcese etc. Dacă însă clinica a afirmat un fapt, de pildă existenţa unui „cancer de cap de pancreas" şi la necropsie nu s-a găsit, este bine să se menţioneze în protocolul de necropsie, la rubrica pentru pancreas: „nu s-a găsit cancer de cap de pancreas". De asemenea, nu se descrie organul macroscopic normal. Dacă se face uneori o notare scurtă, aceasta este mai mult pentru a da siguranţă că organul respectiv a fost examinat, mai ales atunci cînd diagnosticul clinic indică anumite tulburări la nivelul lui. În mod obligatoriu necropsia trebuie să fie completă, toate regiunile şi organele trebuie minuţios examinate şi leziunile descrise la rubrica respectivă. În protocol vor fi trecute ulterior şi examenele histopatologice, bacteriologice etc.

**Diagnosticul anatomopatologic** cuprinde enumerarea tuturor leziunilor găsite în timpul necropsiei. El va fi stabilit, notîndu-se leziunile în ordinea morfofiziopatogenezei lor, şi nu enumerativ. Diagnosticul anatomopatologic, pus în urma examenului macroscopic, trebuie completat cu examenul histopatologic al organelor prelevate şi, eventual, cu alte examene de laborator. Examenul histopatologic poate fi făcut extemporaneu sau ulterior. Prima modalitate ar trebui să constituie regula generală, permiţînd imediat confruntarea macro-microscopică.

După ce necropsia a fost efectuată şi s-a precizat diagnosticul anatomopatologic se înscriu în protocol şi în certificatul medical constatator de deces, cauzele morţii.

**Diagnosticul cauzelor morţii** este rezultatul coroborării diagnosticului anatomopatologic cu datele clinice şi de laborator, adică cu diagnosti-

cul clinic. Cauzele morţii se consemnează conform instrucţiunilor M.S.P.S. privind „certificatul constatator de deces“ model 1966.

*În partea I* se înscriu:

— *la pct. a*, cauza care a provocat în mod direct moartea;

— *la pct. b*, cauzele antecedente (stări morbide intermediare) care au precedat cauza directă (de la pct. a) şi care au favorizat apariţia şi agravarea ei pînă la deces;

— *la pct. c*, boala iniţială, traumatismul sau violenţa care a determinat în mod obligator succesiunea stărilor înscrise la pct. b şi a şi care constituie cauza determinantă a decesului.

*În partea II-a* se înscriu (numai atunci cînd este cazul) alte stări morbide importante care au avut o influenţă nefavorabilă asupra evoluţiei bolii şi au contribuit la determinarea decesului, fără însă ca ele să fie în raport direct cu acesta. De exemplu: pentru copii, imaturitate; pentru adulţi: senilitate, alcoolism, schizofrenie etc. sau alte boli care au influenţat nefavorabil starea bolnavului. Toate aceste date trebuie să permită stabilirea desfăşurării şi înlănţuirii reale a fenomenelor morbide care au dus direct la moarte.

Cîteva exemple de completare corectă a certificatului medical de deces.

| | |
|---|---|
| I | I |
| a) Septicemie | a) Bronhopneumonie |
| b) Gangrenă | b) ..... |
| c) Diabet zaharat | c) Rujeolă |
| II | II |
| Alcoolism | Distrofie |
| I | I |
| a) Hemoragie internă | a) ..... |
| b) ..... | b) ..... |
| c) Accident de cale ferată | c) Tuberculoză pulmonară |
| II | II |
| ..... | ..... |

Boala iniţială care a determinat înlănţuirea celorlalte fenomene care au dus direct la moarte se notează totdeauna ultima (la punctul c), iar cînd aceasta este suficientă pentru explicarea cauzei decesului nu este obligator să se completeze punctele „a“ şi „b“.

Certificatul medical constatator de deces se completează şi se semnează atît de medicul curant cît şi de medicul anatomopatolog (art. 424).

# 6

# EXAMENUL EXTERN AL CADAVRULUI

Examenul extern general şi pe regiuni al cadavrului se face sistematic, aşa cum se face şi un examen clinic corect; el cuprinde timpii mari notaţi la p. 27.

## A. CONSTATAREA MODIFICĂRILOR CADAVERICE

Modificările cadaverice, semne sigure de moarte, se pot clasifica în precoce şi tardive.

### MODIFICĂRILE CADAVERICE PRECOCE

#### Răcirea cadaverică

Cadavrul se răceşte datorită încetării circulaţiei sanguine, încetării proceselor de oxidare din ţesuturi şi pierderii căldurii corpului în mediul înconjurător. În condiţii obişnuite, răcirea se face treptat, temperatura cadavrului scăzînd în medie cu 1° pe oră şi ajunge în următoarele 24 de ore la temperatura mediului ambiant sau cu 2—3° mai puţin. Factorii care *încetinesc răcirea* cadavrului sînt: temperatura ridicată a mediului înconjurător (anotimpuri calde sau încăperi calde), acoperirea cadavrului cu haine groase, pătură, saltea etc., hipertermia bolnavului în momentul decesului, unele maladii infecţioase (septicemii, tetanos etc.). În cazul unei temperaturi ridicate a mediului exterior (40—45°) se întîlneşte uneori o hipertermie postmortală. Factorii care *accelerează răcirea* cadavrului sînt: temperatura scăzută a mediului înconjurător (de exemplu pe ger), volumul mic (copil sau adult caşectic), unele boli neuropsihice

sau cazul în care bolnavul a murit în hipotermie. Temperatura cadavrului se măsoară cu termometrul introdus în rect; ea se poate lua însă și prin palpare.

### Deshidratarea sau pergamentarea

Regiunile deshidratate au aspectul hîrtiei de pergament, fiind uscate, dure, zbîrcite, aspre. Deshidratarea începe la nivelul mucoasei buzelor, care capătă o culoare închisă, al mucoasei conjunctivale oculare descoperite (cînd pleoapele rămîn deschise), care capătă o culoare cenușie, tulbure (așa-numita pată Liarché), apoi la nivelul tegumentelor mai subțiri (vîrful degetelor și scrot). Corneea și sclerotica sînt opace, mate, iar pupilele pot prezenta: miază, midriază, anizocorie. Deshidratarea se intensifică în mediul uscat și cald.

### Rigiditatea cadaverică

Se caracterizează prin contractarea și întărirea mușchilor striați și netezi și înțepenirea articulațiilor. Ea se constată prin palpare bimanuală, prin încercarea de a imprima mișcări de extensie și flexie diverselor articulații ale membrelor superioare și inferioare, de punere în mișcare a mușchilor maxilari prin închiderea și deschiderea gurii, de imprimare a unor mișcări de înclinare a capului etc. Rigiditatea apare după o perioadă scurtă de 2—4 ore de relaxare a mușchilor (care sînt flasci imediat după moarte) și începe de la mușchii maxilari inferiori, extinzîndu-se apoi treptat la mușchii cefei, membrelor superioare, toracelui, abdomenului, membrelor inferioare; rigiditatea este generalizată la 12—24 de ore de la deces. Unele poziții ale corpului sau membrelor în care se găsea persoana în momentul morții sînt uneori păstrate la cadavru datorită rigidității bruște cadaverice (rigiditatea cataleptică sau spasmul cadaveric). Aceasta se observă în leziunile cranio-cerebrale, leziuni ale măduvei spinării, spasme musculare, în hemoragii bulbare etc. Rapiditatea apariției rigidității cadaverice și durata ei sînt condiționate de factori variați. Rigiditatea *apare și dispare rapid:* la copii, la bătrîni, la cașectici, la temperaturi înalte, în aer uscat etc. Ea *apare și dispare tardiv*: la temperaturi joase, în aer umed etc. *Apare precoce și dispare tardiv*: în leziunile creierului, măduvei spinării, în bolile convulsive (tetanos, epilepsie), în intoxicații ale sistemului nervos care produc contracții (intoxicații cu stricnină, pilocarpină etc.), în moartea din timpul unei activități încordate etc.

### Relaxarea musculaturii şi articulaţiilor

Această modificare apare, după caz, între 3 şi 48 de ore de la deces sau chiar mai tardiv. Relaxarea apare de cele mai multe ori în aceeaşi ordine în care s-a instalat rigiditatea — cefalo-podalic.

### Petele cadaverice

Pe fondul albicios (normal), albicios-gălbui (icter) sau violaceu (cianoză) etc. al tegumentelor unui cadavru apar, după un timp variabil, pete de coloraţie, mărimi şi aspecte variate numite *pete cadaverice*, care trebuie deosebite de leziunile cutanate apărute în timpul vieţii. În general, petele cadaverice apar şi se extind mai repede în cazul bolilor de lungă durată, în septicemii şi în cazul păstrării cadavrului în locuri calde şi umede. Petele cadaverice se clasifică în *precoce* (pete de hipostază şi pete de imbibiţie) şi *tardive* (pete de putrefacţie, pete cu vezicule şi pete cu emfizem).

**Petele de hipostază cadaverică superficială** (cutanate) sau **lividităţile cadaverice** apar în primele 3—5 ore de la moarte sau în timpul agoniei, la început ca pete împrăştiate, izolate, apoi confluente, de coloraţie violacee sau roşie-albăstruie. Ele se datoresc dispariţiei pulsului cardiac şi contracţiilor arteriale, în urma căreia sîngele, datorită gravităţii, se adună în venulele şi capilarele dermului din regiunile declive ale cadavrului. Regiunile cu lividităţi cadaverice variază după poziţia cadavrului. În poziţia de decubit dorsal, petele apar pe faţa posterioară şi părţile laterale ale trunchiului, gîtului şi membrelor. Aceste pete lipsesc în regiunile de sprijin, unde pielea este apăsată prin contactul dintre reliefurile scheletului şi planul tare pe care a fost aşezat cadavrul (de exemplu: în regiunea omoplatului, regiunea fesieră, regiunea sacrată etc.). Cînd cadavrul stă cu faţa în jos, petele cadaverice apar pe faţă, piept şi abdomen, iar dacă se află în poziţie verticală (în caz de spînzurare), petele cadaverice apar pe gambe, picioare, antebraţe. În cazul schimbării poziţiei cadavrului în primele 8—12 ore, lividitatea apare în noile regiuni declive, dar după 12 ore ea nu mai dispare.

Lividităţile cadaverice dispar prin presiunea cu degetul sau malaxarea tegumentelor din regiunea petei şi se refac după încetarea presiunii. La secţionarea cu bisturiul, în regiunile cu lividităţi cadaverice, din capilarele dermului şi hipodermului, spontan sau prin apăsare, apar picături de sînge; acestea dispar prin spălare, iar ţesutul conjunctivo-adipos are coloraţia normală, gălbuie. Lividităţile cadaverice sînt mai puţin numeroase la cadavrele indivizilor anemici, caşectici sau după hemoragii mari şi la cadavrele care au stat în apă sau frig îndată după moarte. Ele apar timpuriu şi sînt intense în caz de moarte subită, în septicemii, în insufi-

cienţa cardiacă, asfixii, la temperaturi ridicate. Diagnosticul diferenţial (tabelul I) al lividităţilor cadaverice se face cu petele hemoragice din timpul vieţii (echimoze, hematoame) şi cu petele de imbibiţie hipostatică cadaverică.

*Tabelul 1*

DIAGNOSTICUL DIFERENŢIAL DINTRE LIVIDITATEA CADAVERICĂ ŞI ECHIMOZĂ

| PARTICULARITĂŢI | LIVIDITATE CADAVERICĂ | ECHIMOZĂ |
|---|---|---|
| Localizare | Părţi declive | Orice parte a corpului |
| Delimitare | Contur şters, nedelimitat | Contur net, delimitat |
| Relief | Nereliefată | Uşor reliefată |
| Starea pielii | Intactă | Uneori excoriată |
| Culoare | Roşie-liliachie | Albastră-intens vînătă |
| Compresiune | Dispare | Nu dispare |
| Secţionare | Ţesut conjunctiv subcutanat de culoare normală | Ţesut conjunctiv subcutanat de culoare roşie-închisă, îmbibat cu sîngele ieşit din vase |
| Spălare | Sînge lichid | Sînge coagulat |
| | Sîngele dispare | Sîngele nu dispare |

**Petele de imbibiţie hipostatică cadaverică** sînt roşii sau roşii-cafenii, bine delimitate şi nu dispar prin apăsarea sau malaxarea tegumentelor. Ele apar independent de poziţia cadavrului. Pe tegumente, venele subcutanate apar mult lărgite, evidente, ca dungi şi ramificaţii violacee. La secţionarea tegumentelor din dreptul acestor pete, ţesutul conjunctiv subcutanat are o coloraţie roşie-cafenie, fiind greu de deosebit de petele hemoragice din timpul vieţii, iar din capilarele dermului şi hipodermului nu se scurge sînge. Diagnosticul de certitudine se face numai prin examenul microscopic, unde, în cazul petelor hemoragice din timpul vieţii, vom găsi în ţesutul conjunctiv hematii sau resturi de hematii extravazate, care lipsesc în cazul petelor prin imbibiţie hipostatică cadaverică. Coloraţia roşie-cafenie din imbibiţie se datoreşte hemoglobinei, care în urma hemolizei hematiilor, îmbibă ţesuturile.

## MODIFICĂRILE CADAVERICE TARDIVE DISTRUCTIVE

Aceste modificări devin mai evidente la sfîrşitul primelor 24 de ore de la deces şi duc la transformări profunde ale ţesuturilor şi organelor.

**Petele cadaverice de putrefacţie,** de culoare verzuie-murdară, verde-brună, apar între 24 şi 48 de ore de la moarte, în părţile anterioare ale

abdomenului, în fosa iliacă dreaptă, apoi în cea stîngă, acolo unde intestinele sînt mai apropiate de tegumente; ulterior ele se întind pe tot abdomenul şi în diferite părţi ale corpului. Foarte evident ele apar şi în jurul rănilor, ulceraţiilor etc. În general aceste pete sînt însoţite de un miros greu de putrefacţie şi se datoresc transformării hemoglobinei, sub acţiunea hidrogenului sulfurat (rezultat din putrefacţia intestinală şi tisulară), în sulfură de hemoglobină de culoare verde, care apoi, prin desfacerea fierului din hemoglobină, se transformă în sulfură de fier.

**Petele cadaverice de putrefacţie cu vezicule.** Pe petele de putrefacţie, în cazul unei putrefacţii mai avansate, apar vezicule cu un conţinut lichid roşu-brun, datorită autolizei ţesuturilor şi dezvoltării gazelor de putrefacţie. Aceste vezicule nu trebuie confundate cu veziculele şi flictenele apărute în timpul vieţii, în cursul unor boli (pemfigus), arsuri etc. Coexistenţa cu un grad avansat de putrefacţie, cît şi aspectul lor particular permit punerea diagnosticului.

**Petele cadaverice de putrefacţie cu emfizem** apar atunci cînd descompunerea este foarte avansată şi se dezvoltă gaze de putrefacţie în cantitate mare. Părţile moi ale cadavrului de la nivelul feţei, gîtului, toracelui, abdomenului se autolizează, se umflă, devin mai moi, capătă o coloraţie cenuşie-verzuie şi prezintă bule gazoase, uneori cu lichid. La presiune, se simt crepitaţii, iar la secţionare, ţesuturile au un aspect buretos. Coexistenţa altor semne şi mirosul intens de putrefacţie ne permit să nu confundăm emfizemul cadaveric cu emfizemul subcutan din timpul vieţii, care poate fi datorit fie rupturii unor alveole pulmonare, fie unei gangrene gazoase.

**Importanţa putrefacţiei în medicina legală.** Procesul de putrefacţie este un fenomen de autoliză tisulară datorită iniţial fermenţilor endogeni tisulari, iar ulterior, bacteriilor de putrefacţie, care acţionează asupra proteinelor şi hidraţilor de carbon, punînd în libertate gaze rău mirositoare. Putrefacţia duce la înmuierea şi lichifierea organelor, care se reduc în volum, devin moi, friabile, de culoare roşie-murdară. În acelaşi timp dispar semnele multor leziuni şi procese patologice din timpul vieţii, ceea ce îngreunează uneori necropsia şi tragerea concluziilor. Oricît de înaintat însă ar fi procesul de putrefacţie, medicina legală nu renunţă la necropsii, care sînt efectuate uneori după luni şi ani de la înhumare. Putrefacţia, în evoluţia ei, depinde de o serie de factori: mediul în care se desfăşoară (aer, apă, pămînt), temperatura, umiditatea, volumul cadavrului, rezistenţa variată a organelor şi ţesuturilor faţă de procesul de distrugere prin putrefacţie etc.

## MODIFICĂRI CADAVERICE TARDIVE CONSERVATOARE

În anumite condiţii, intervin factori de mediu, temperatură etc. care împiedică procesul de putrefacţie; acesta este înlocuit cu unul conservator: mumificare, saponificare, lignificare.

**Mumificarea** este consecinţa deshidratării intense a cadavrului, care prezintă pielea zbîrcită, de culoare mai închisă, cafenie-castanie, dură,

de aspect pergamentos, iar organele sînt reduse în volum, uscate. În condiţii favorabile (temperatură ridicată, condiţii de aerisire, pămînt nisipos uscat etc.), mumificarea se produce în 1—3 luni.

**Lignificarea** se întîlneşte mai rar şi se produce în terenurile de turbă cu aciditate ridicată. Pielea cadavrului devine de culoare mai închisă, dură, cu aspectul de piele tăbăcită; organele scad în volum, iar oasele devin moi, flexibile, deoarece pierd calciul.

**Saponificarea** (adipoceara = săpun de cadavru). În cazul cadavrelor care se află sub apă sau într-un sol bogat în ape subterane, ţesutul gras se saponifică. Cadavrele scoase din apă prezintă părţile moi cu un aspect gelatinos dur, de culoare cenuşie, cenuşie-verzuie. Aspectul macroscopic al cadavrelor şi al organelor se menţine intact şi ele se secţionează uşor. Cadavrele saponificate expuse la aer se usucă, devin sfărîmicioase şi se distrug uşor sub influenţa factorilor mecanici.

## B. STABILIREA TIPULUI CONSTITUŢIONAL

Constituţia cuprinde totalitatea particularităţilor morfologice şi fiziologice ale unui organism, caracterul funcţiei organelor şi ţesuturilor sale. Toate acestea au importanţă, într-o anumită măsură, în determinarea modului de reacţie şi de adaptare a organismului, în receptivitatea faţă de boli şi evoluţia acestora, în predispoziţia la tulburări de metabolism etc. La inspecţie, trebuie observate particularităţile constituţionale ale decedatului: statura, perimetrele, proporţionalitatea diferitelor regiuni ale corpului etc. Cu toate că fiecare om are constituţia sa proprie, totuşi, după unele caractere principale, se pot stabili anumite tipuri constituţionale.

**La adult,** dintre numeroasele clasificări, noi folosim următoarea clasificare:

*Tipul normostenic*, cu proporţionalitatea principalelor dimensiuni ale corpului.

*Tipul astenic*, cu predominanţa dimensiunilor verticale asupra celor transversale, creşterea făcîndu-se în lungime. Membrele sînt lungi şi subţiri, mîna şi degetele sînt subţiri, craniul alungit în înălţime, faţa cu profilul ascuţit, gîtul lung, toracele alungit şi îngust. Ţesutul adipos subcutanat este slab reprezentat, iar muşchii sînt subţiri şi slab dezvoltaţi.

*Tipul hiperstenic*, cu predominanţa dimensiunilor transversale asupra celor verticale, creşterea făcîndu-se cu deosebire în lăţime. Corpul este mare, membrele scurte, capul mare şi rotund, faţa lată, gîtul gros şi scurt, toracele scurt şi bombat, abdomenul şi bazinul voluminoase.

În afară de tipurile menţionate putem întîlni unele aspecte pe care le descriem şi care sînt expresia morfofuncţională a unor boli. *Gigantis-*

*mul* este caracterizat printr-o creştere anormală, însă proporţională, a tuturor segmentelor corpului. *Acromegalia* se caracterizează printr-o creştere excesivă a scheletului, extremităţilor membrelor, feţei, nasului, maxilarului inferior (prognatism), buzelor, urechilor, limbii (macroglosie), cît şi a tuturor viscerelor şi se găseşte în tumorile benigne ale hipofizei. *Eunucoidismul* este caracterizat prin bărbaţi înalţi, spîni, cu adipozitate de tip feminin, cu lipsa de dezvoltare a organelor genitale externe şi a caracterelor sexuale secundare. Se întîlneşte în cazul lipsei glandelor genitale masculine prin castrare, în atrofia testiculară prin criptorhidie bilaterală. În *nanismul simplu* găsim o reducere proporţională a principalelor dimensiuni ale corpului, cu dezvoltare normală a organelor genitale (diagnostic diferenţial cu infantilismul). *Nanismul congenital acondroplazic* se caracterizează prin trunchi normal, cap mare (macrocefalie), membre foarte scurte şi organe genitale hipertrofiate. La nounăscut bosele frontale şi parietale sînt proeminente, faţa este turtită, rădăcina nasului înfundată. Pielea este groasă, cu cute transversale. *Nanismul mixedematos* (tiroidian) prezintă corpul mic, voluminos, membrele curbate, rahisul deviat, cu edem generalizat dur. *Obezitatea* este caracterizată prin depuneri generalizate de grăsime în ţesutul conjunctiv subcutanat, intermuscular, perivisceral etc. De cele mai multe ori grăsimea se acumulează în stratul subcutanat din regiunea abdominală, ceafă, regiunea fesieră, coapse. *Caşexia* se caracterizează prin dispariţia grăsimilor din ţesutul conjunctiv subcutanat, însoţită de atrofia musculaturii, distrofii osoase etc.

**La copiii mici,** tipul constituţional se deosebeşte de cel al adulţilor. *Tipul eutrofic* reprezintă copilul normal dezvoltat. Starea de eutrofie se caracterizează prin greutate şi talie corespunzătoare vîrstei, ţesut subcutanat bine reprezentat, pliul cutanat abdominal în grosime de 1,5—2 cm. În opoziţie cu această stare, datorită unor tulburări grave şi cronice de nutriţie, pot apărea la copii *distrofii* de diferite grade.

*Distrofia de gradul I*, cu reducerea ţesutului gras al abdomenului şi a pliului cutanat abdominal la 1 cm. Greutatea copilului scade cu aproximativ 20% faţă de normal.

*Distrofia de gradul II*, cu reducerea ţesutului gras la nivelul toracelui, membrelor şi al pliului cutanat abdominal sub 1 cm. Greutatea copilului scade cu aproximativ 40%, iar talia este mai mică cu 2—3 cm faţă de normal.

*Distrofia de gradul III sau atrepsia* este caracterizată prin dispariţia totală a ţesutului gras subcutanat şi a bulei Bichat, tegumentele sînt încreţite, copilul căpătînd un facies „de bătrîn". Greutatea scade cu 50—60%, iar talia rămîne în urmă cu 5—6 cm.

## C. EXAMENUL EXTERN GENERAL

Se va face un examen atent al cadavrului pe cele trei fețe: ventrală, laterală și dorsală.

### 1. EXAMENUL TEGUMENTELOR

La examenul tegumentelor se pot constata: o piele normală, modificări cadaverice (vezi pp. 34, 35, 36) și variate leziuni din timpul vieții (p. 197).

### 2. EXAMENUL LIMFOGANGLIONILOR SUPERFICIALI

Limfoganglionii superficiali se examinează metodic, pe regiuni, începînd cu limfoganglionii pre- și retroauriculari, continuînd cu cei submaxilari, cervicali laterali, supraclaviculari, axilari, epitrohleeni, inghinali și poplitei. Se vor cerceta mărimea lor, consistența, mobilitatea pe planurile superficiale și profunde, aspectul tegumentelor (fistule, cicatrice) (vezi p. 208).

## D. EXAMENUL EXTERN PE REGIUNI

### 1. EXAMENUL TEGUMENTELOR CALOTEI CRANIENE

(Pentru leziuni, vezi p. 211).

### 2. EXAMENUL OASELOR CALOTEI CRANIENE

(Pentru leziuni, vezi p. 214).

### 3. EXAMENUL MASIVULUI FACIAL

Se examinează întîi masivul facial în totalitatea sa și apoi fiecare dintre elementele sale (ureche, ochi, nas, buze, dinți).

(Pentru leziuni, vezi p. 218).

### 4. EXAMENUL GÎTULUI

Se va face examenul extern al tegumentelor, limfoganglionilor cervicali, tiroidei, traheei etc.

(Pentru leziuni, vezi p. 226).

### 5. EXAMENUL TORACELUI

(Pentru leziuni, vezi p. 228).

## 6. EXAMENUL SÎNILOR

(Pentru leziuni, vezi p. 230).

## 7. EXAMENUL ABDOMENULUI

(Pentru leziuni, vezi p. 236).

## 8. EXAMENUL BAZINULUI OSOS

(Pentru leziuni, vezi p. 239).

## 9. EXAMENUL ORGANELOR GENITALE EXTERNE

Vor fi examinate la bărbat: penisul şi bursele (pentru leziuni, vezi p. 239), iar la femeie: penilul, labiile mari şi mici, spaţiul interlabial şi aparatul erectil (pentru leziuni, vezi p. 243).

## 10. EXAMENUL MEMBRELOR SUPERIOARE

(Pentru leziuni, vezi p. 246).

## 11. EXAMENUL MEMBRELOR INFERIOARE

(Pentru leziuni, vezi p. 249).

## 12. EXAMENUL COLOANEI VERTEBRALE

(Pentru leziuni, vezi p. 253).

## 13. EXAMENUL REGIUNII SACRO-FESIERE

(Pentru leziuni, vezi p. 254).

## 14. EXAMENUL REGIUNII ANALE

(Pentru leziuni, vezi p. 255).

# 7

# TEHNICA NECROPSIEI ORGANELOR CAVITĂȚII CRANIENE

## 1. SECȚIONAREA ȘI DECOLAREA PIELII CAPULUI

Medicul care efectuează necropsia se așază la extremitatea cefalică a cadavrului situat în decubit dorsal. Suportul de lemn se pune sub ceafa cadavrului. La cadavrul de sex feminin părul regiunii anterioare a craniului se dă peste fața cadavrului, pentru a ușura incizia tegumentelor calotei. Cu bisturiul se face o incizie semicirculară a tegumentelor calotei craniene, de-a lungul unei linii care pornește de la baza apofizei mastoide drepte, trece prin vertex și ajunge la baza apofizei mastoide stîngi (fig. 12). Incizia trebuie să pătrundă pînă la os, interesînd pielea și țesutul conjunctiv subcutanat. Se prinde apoi cu mîna stîngă lamboul cutanat anterior, la nivelul marginii anterioare a inciziei, și se decolează de pe calota craniană cu ajutorul bisturiului (fig. 13) pînă la marginile superioare ale arcadelor orbitare, răsfrîngîndu-l cu mîna stîngă peste fața cadavrului (fig. 14). Lamboul cutanat posterior se decolează prin aceeași tehnică pînă sub protuberanța occipitală externă și se răsfrînge peste ceafă (fig. 15). Mușchii temporali se secționează printr-o incizie antero-posterioară de-a lungul axului lor mare (fig. 16).

## 2. FERESTRUIREA ȘI ÎNDEPĂRTAREA CALOTEI CRANIENE

Ajutorul (autopsierul sau asistentul medical) imobilizează capul cadavrului, ținîndu-l de față cu amîndouă mîinile, iar medicul care execută necropsia imobilizează bolta craniană, apăsînd pe vertex cu ajutorul mîinii stîngi înfășurate într-o cîrpă. Cu ferăstrăul arcuit sau lamelar ținut în mîna dreaptă se ferestruiește calota pînă la *dura mater*, de-a lungul

unei linii circulare care trece anterior la 1—2 cm deasupra arcadelor orbitare, lateral în dreptul vîrfului urechii și posterior prin protuberanța occipitală externă (fig. 17). Ferestruirea se va face cu atenție, pentru a nu se secționa totodată *dura mater* și creierul. Porțiunile de punți osoase incomplet ferestruite se desfac prin lovituri ușoare cu ciocanul și dalta, care este ținută puțin oblic (fig. 18). Se introduce apoi, în porțiunea anterioară și mediană a liniei de ferestruire, dalta cu mîner transversal care se răsucește brusc și puternic pe loc, pentru a separa calota craniană de *dura mater* (fig. 19). Se introduce apoi cîrligul ciocanului între cele două buze ale secțiunii osului frontal și se îndepărtează calota, printr-o tracțiune puternică în jos și înapoi (fig. 20). Dacă *dura mater* este aderentă puternic de calotă, ea se va secționa cu foarfecele de-a lungul liniei de ferestruire a osului, iar anterior se va secționa inserția coasei creierului de pe apofiza *crista galli*; calota craniană, calota durală și coasa creierului vor fi astfel scoase în bloc. Se examinează suprafața externă și internă a calotei, grosimea osului, suturile, fontanelele, șanțurile vasculare etc. (fig. 21).

**La copiii mici,** cu suturile neosificate și cu oasele craniene moi, deschiderea cutiei craniene, după incizia pielii capului, se face prin secționarea cu foarfecele a membranelor conjunctive dintre suturile oaselor craniului. Pentru aceasta se pătrunde cu un ram al foarfecelui în

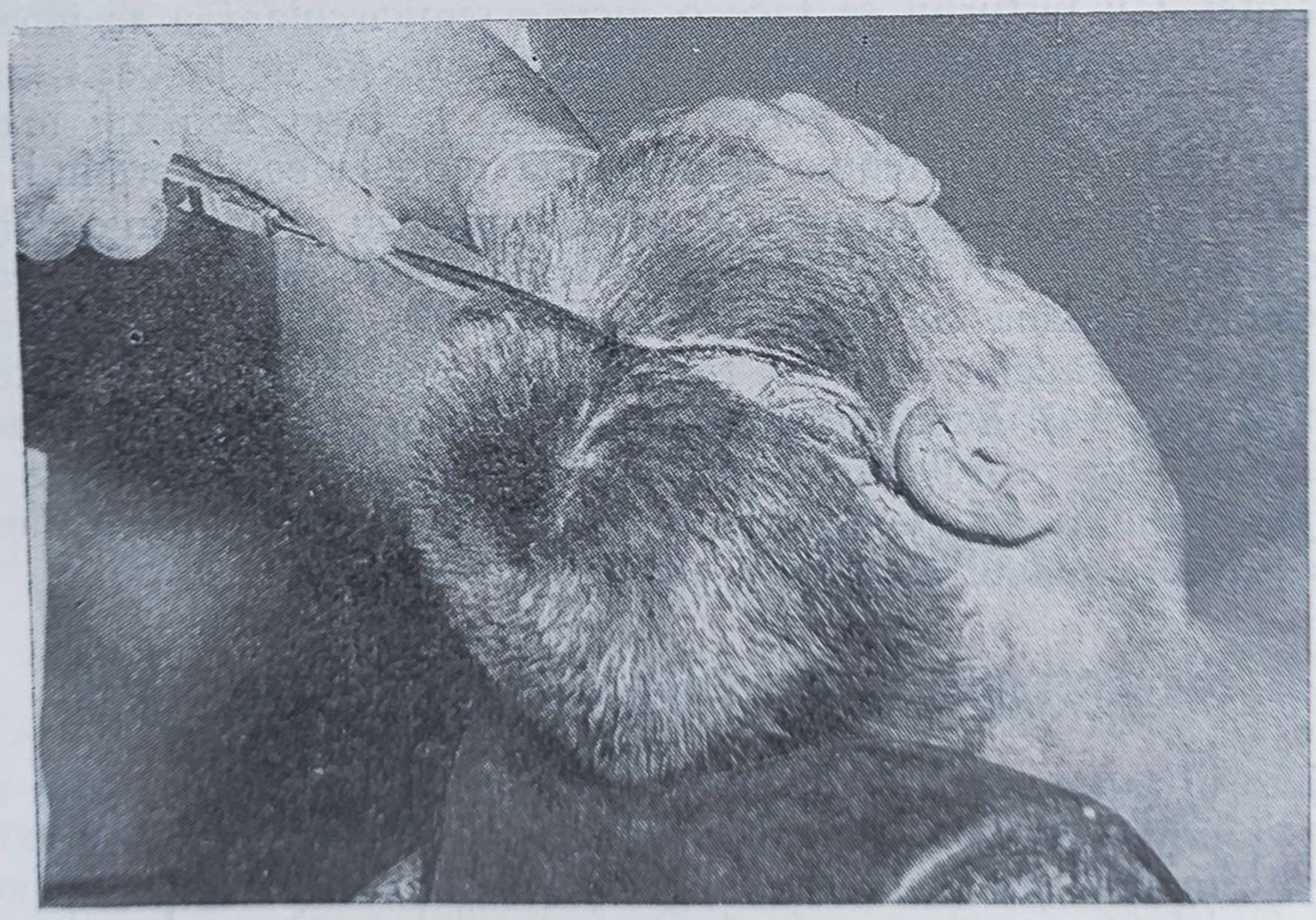

*Fig. 12.* — Linia de incizie a pielii capului, ce pornește de la baza apofizei mastoide din dreapta și, trecînd prin vertex, ajunge la baza apofizei mastoide din stînga.

*Fig. 13.* — Decolarea lamboului cutanat anterior al pielii capului.

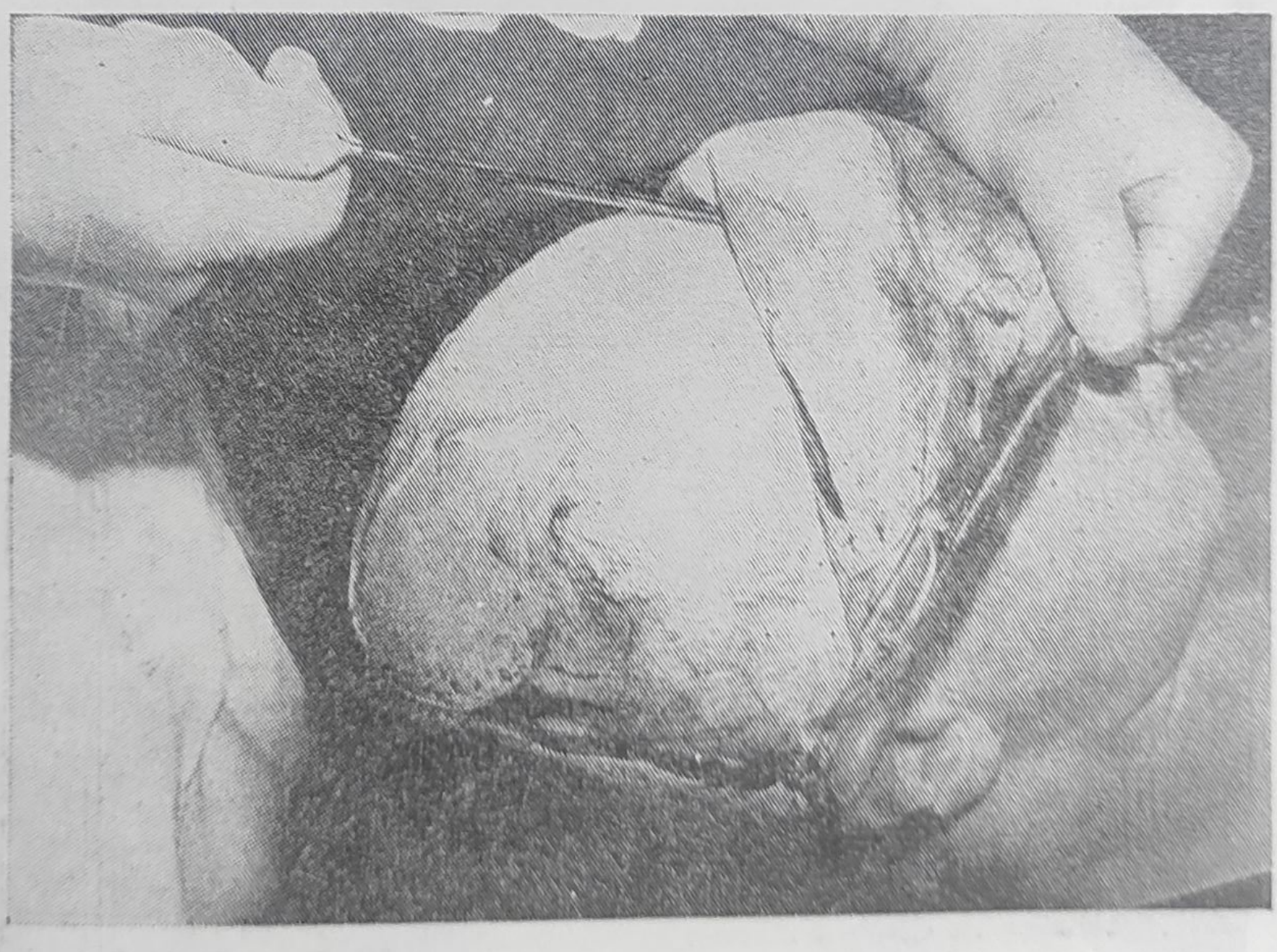

*Fig. 14.* — Răsfrîngerea lamboului cutanat anterior al pielii capului peste fața cadavrului pînă la marginile superioare ale arcadelor orbitare.

*Fig. 15.* — Decolarea şi răsfrîngerea lamboului cutanat posterior al pielii capului pînă sub protuberanţa occipitală externă.

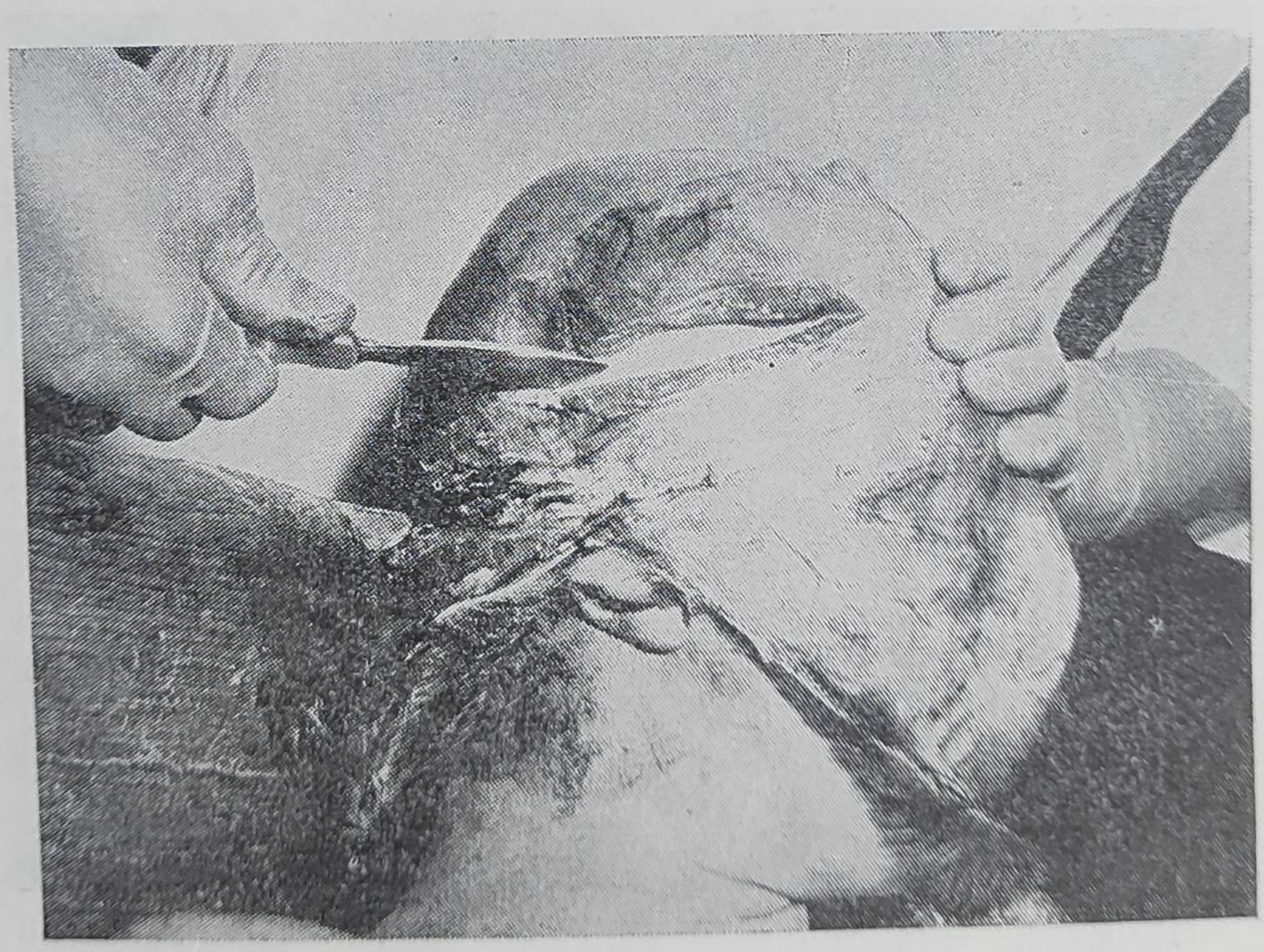

*Fig. 16.* — Secţionarea transversală a muşchilor temporali.

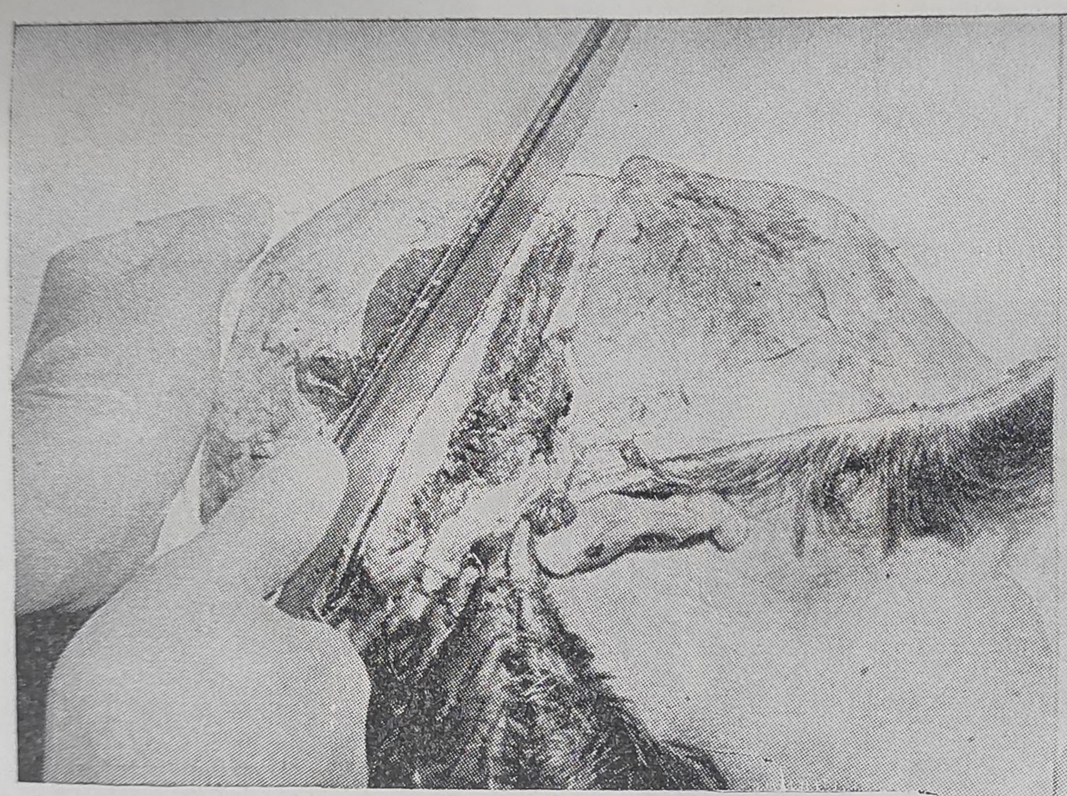

*Fig. 17.* — Ferăstruirea calotei craniene de-a lungul unei linii circulare ce trece anterior la 1—2 cm deasupra arcadelor orbitare, lateral în dreptul vîrfului urechii şi posterior prin protuberanţa occipitală externă.

*Fig. 18.* — Desfacerea cu dalta, prin lovituri uşoare de ciocan, a punţilor osoase rămase în urma ferăstruirii calotei. ←

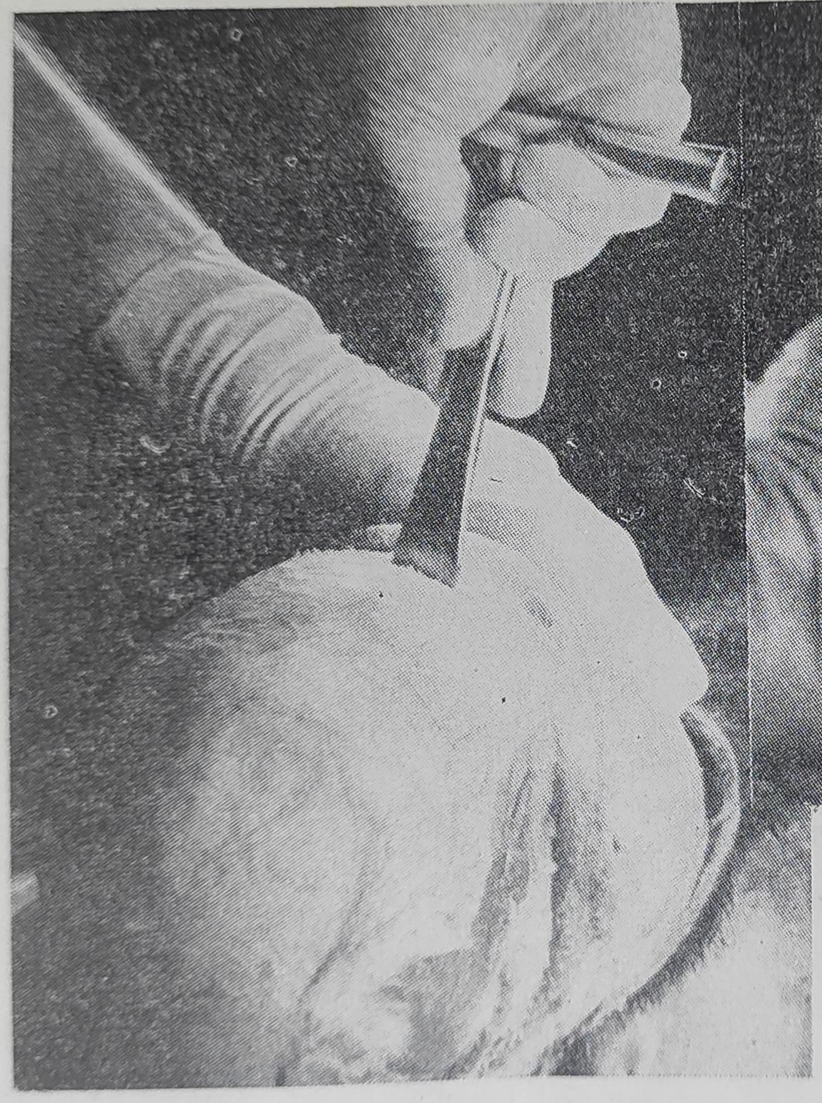

*Fig. 19*

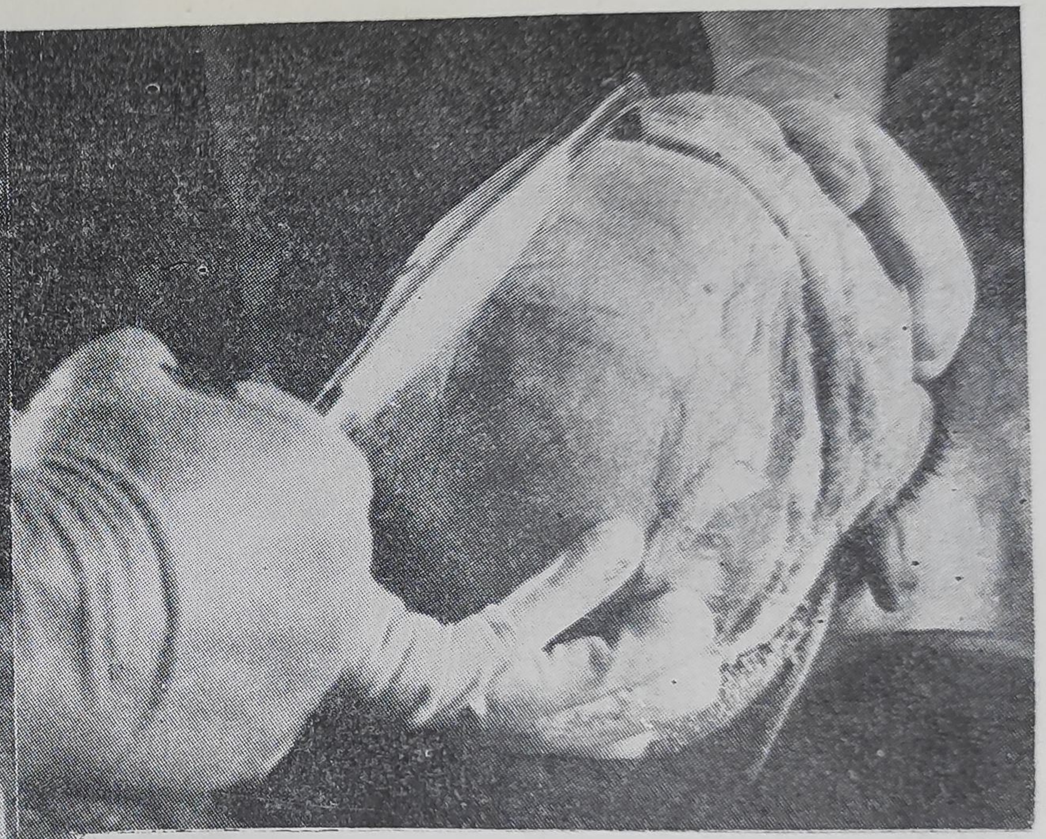

*Fig. 20.*

*Fig. 19.* — Separarea calotei craniene de dura mater cu ajutorul dălţii cu mîner transversal pe care o răsucim brusc şi puternic pe loc.

*Fig. 20.* — Îndepărtarea prin tracţiune cu cîrligul ciocanului a calotei craniene.

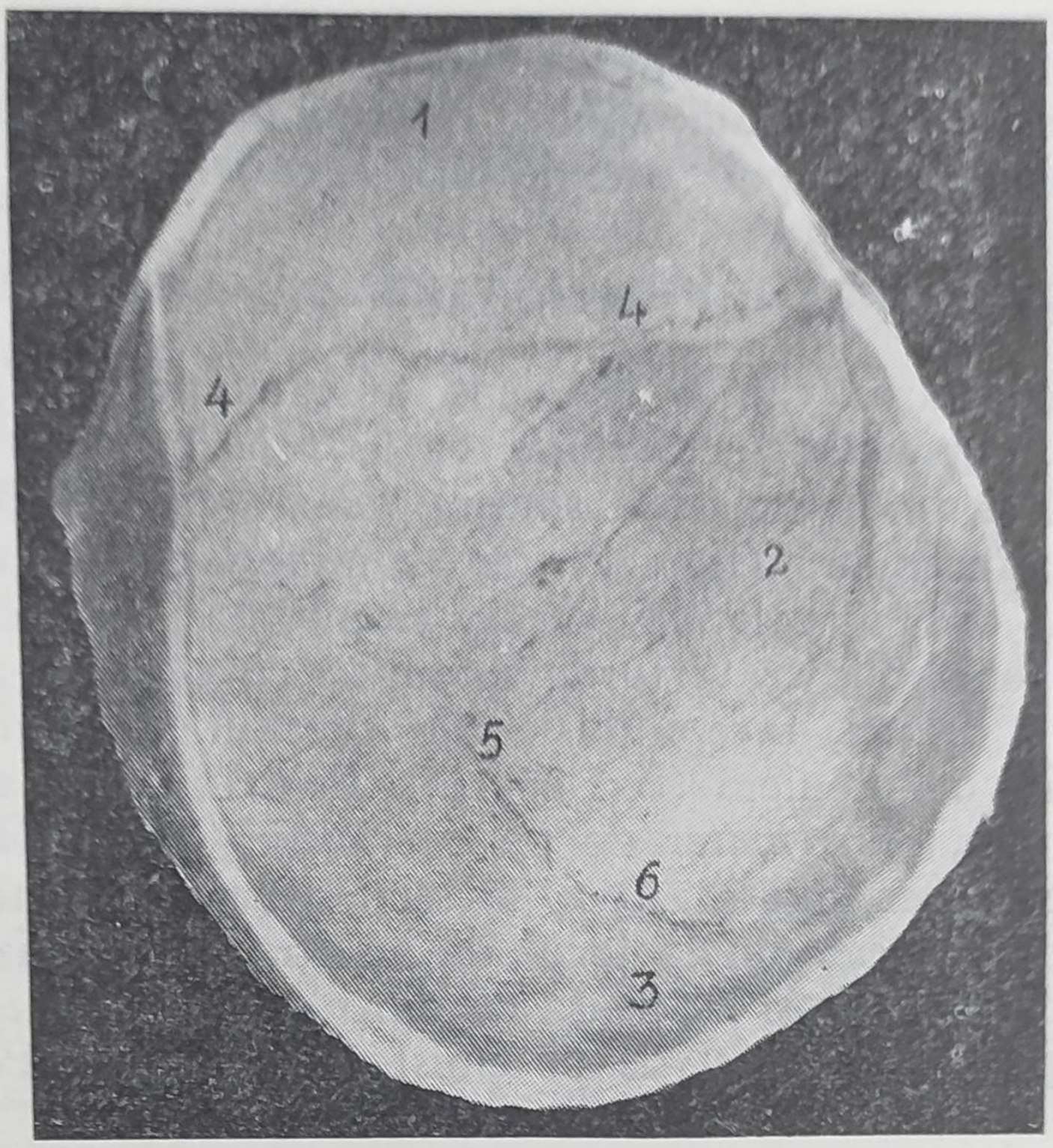


*Fig. 21.* — Suprafaţa internă a calotei craniene.

*1* — osul frontal; *2* — oasele parietale; *3* — osul occipital; *4* — sutura fronto-parietală sau coronară; *5* — sutura biparietală; *6* — sutura parieto-occipitală sau lambdoidă.

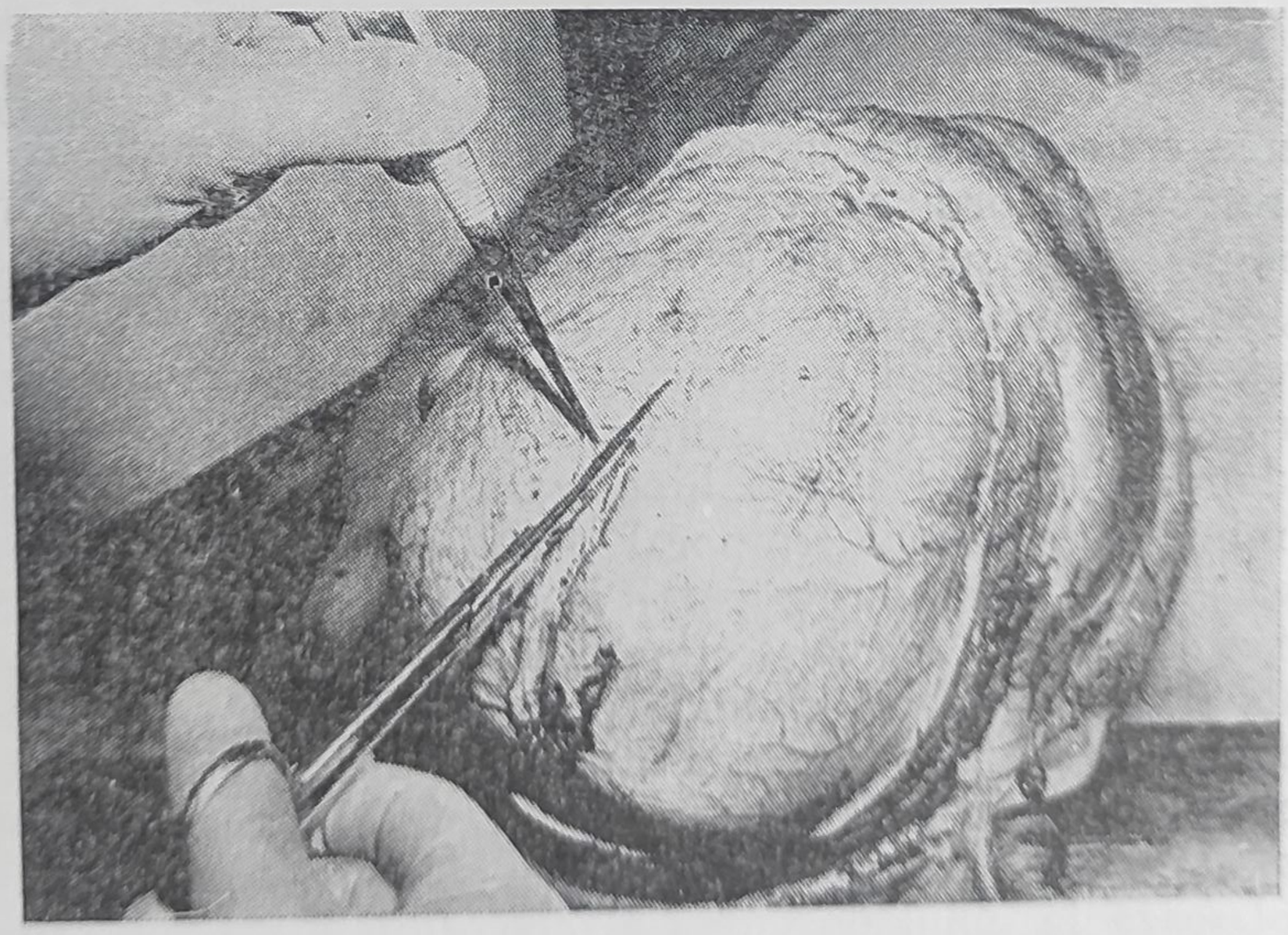

*Fig. 22.* — Deschiderea sinusului venos longitudinal superior.

fontanela anterioară şi se secţionează suturile: metopică, fronto-parietală, biparietală şi occipito-parietală, apoi se răsfrîng oasele înainte (frontalele), lateral (parietalele) şi înapoi (occipitalul). (Pentru leziuni vezi p. 214.)

### 3. SECŢIONAREA ŞI ÎNDEPĂRTAREA PAHIMENINGELUI

După îndepărtarea calotei craniene se examinează *dura mater* pe faţa ei externă, după care se deschide, cu foarfecele cu vîrfurile ascuţite sau cu bisturiul şi sonda canelată, sinusul venos longitudinal superior, în direcţia postero-anterioară (fig. 22). Se examinează conţinutul său, care poate fi format din sînge lichid, cheag, trombi etc. Se secţionează apoi *dura mater* cu foarfecele cu vîrfurile rotunjite, circular, de-a lungul liniei de ferestruire a calotei, începîndu-se din dreptul fiecărui lob frontal, unde se face cîte o butonieră (fig. 23, 24). Pentru examinarea feţei sale interne (profunde), *dura mater* de pe o emisferă cerebrală se răsfrînge pe emisfera de partea opusă. Apoi se secţionează cu foarfecele partea anterioară a coasei creierului la locul de inserţie, pe apofiza *crista galli* a osului etmoid (fig. 25), şi cu pensa cu dinţi se trage *dura mater* înapoi şi în jos, îndepărtînd-o astfel de pe emisfere (fig. 26). (Pentru leziuni, vezi p. 257.)

### 4. EXAMENUL LEPTOMENINGELUI ŞI AL SUPRAFEŢEI CONVEXE A EMISFERELOR CEREBRALE *IN SITU*

(Pentru leziuni, vezi p. 260.)

### 5. SCOATEREA ORGANELOR CAVITĂŢII CRANIENE

Scoaterea creierului este uşoară, cu condiţia unor manevre metodice şi calme, respectînd ordinea tuturor timpilor. Se introduc indexul şi mediusul mîinii stîngi sub polii lobilor frontali, ridicîndu-i; apoi, cu un cuţit mare, se secţionează toate formaţiunile care leagă partea anterioară a bazei creierului de etajul anterior al bazei craniului: nervii optici la intrarea în canalul optic, carotida internă la ieşirea din sinusul cavernos, nervul oculomotor comun şi tija hipofizară (fig. 27). În continuare, se ridică cu mîna stîngă lobul temporal drept şi se împinge uşor creierul către partea stîngă, punîndu-se astfel în evidenţă cortul cerebelului din partea dreaptă. Acesta se va secţiona cu vîrful cuţitului de-a lungul inserţiei sale de pe apofizele clinoide posterioare, marginea superioară a stîncilor temporale şi faţa laterală a osului occipital (fig. 28). Pentru secţionarea cortului cerebelului din stînga se face aceeaşi manevră, împingîndu-se creierul către partea dreaptă. După aceste secţiuni, mîna stîngă se plasează la polul posterior al creierului pentru a-l sprijini şi a evita producerea de rupturi la nivelul pedunculilor cerebrali sau la

nivelul bulbului. Se secţionează apoi la dreapta şi la stînga, cu vîrful unui cuţit lung, celelalte formaţiuni care leagă creierul de baza craniului: nervii patetic, trigemen, oculomotor extern, facial, intermediarul Wrisberg, auditiv, glosofaringian, pneumogastric, spinal, hipoglos şi arterele vertebrale la ieşirea lor din cavitatea craniană. Continuînd să se sprijine creierul, se pune în evidenţă bulbul rahidian şi, pătrunzînd cu lama cuţitului mare cît mai jos posibil în canalul rahidian, se secţionează transversal bulbul la extremitatea sa inferioară (fig. 29). Cu ajutorul indexului şi mediusului mîinii drepte, care se introduc între cerebel, bulb şi planul osos, se împing uşor organele cavităţii craniene care cad pe palma mîinii stîngi (fig. 30).

În general, datorită consistenţei sale moi, secţionarea creierului în stare proaspătă face imposibil un examen de finețe şi un studiu precis, mai ales topografic. Chiar şi rămînerea creierului în aer liber pe masa de disecţie sau tăblia de lemn duce la deformări, datorită greutăţii proprii şi consistenţei sale; astfel se produc: aplatizări ale emisferelor, dilacerări ale substanţei nervoase etc.

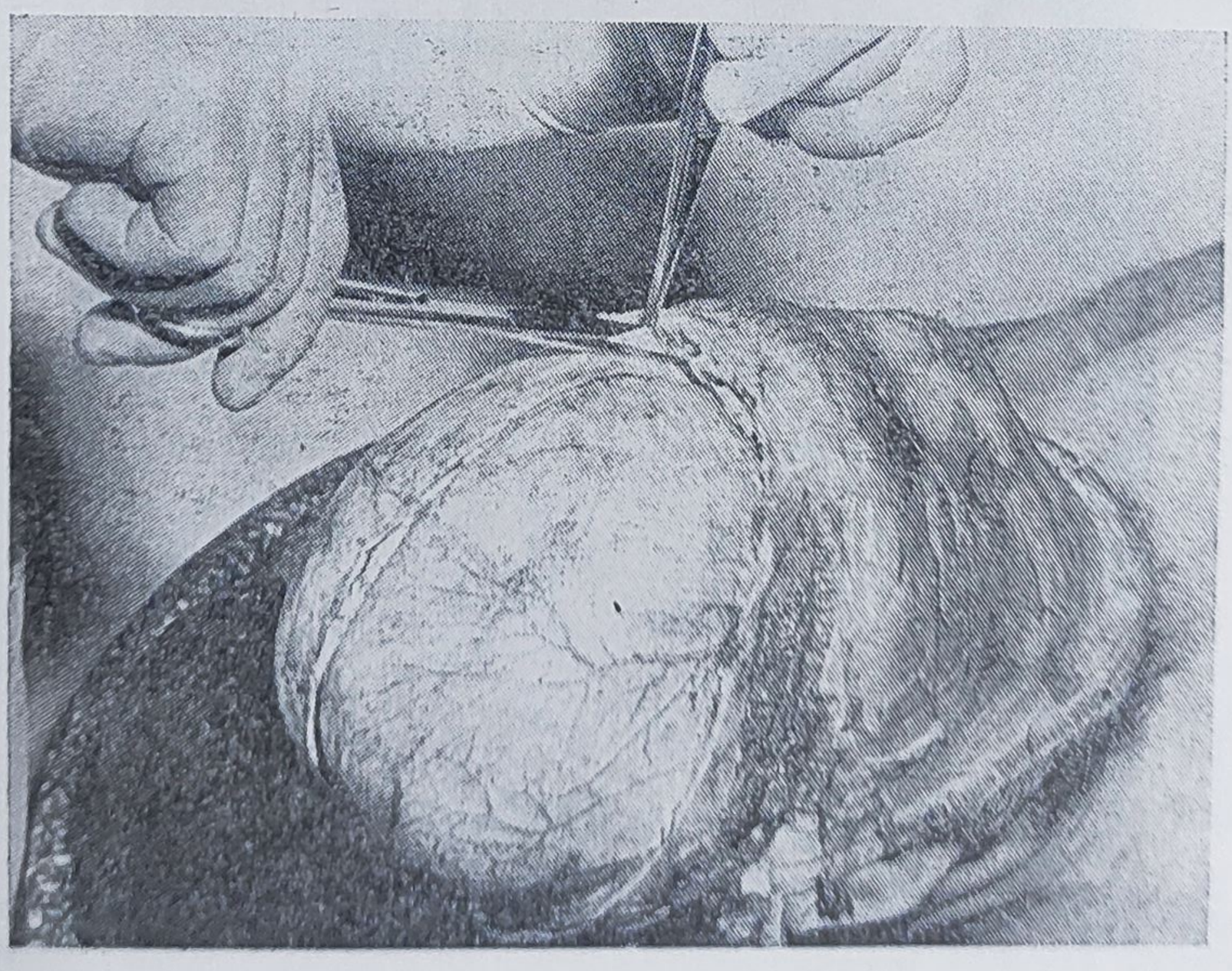

*Fig. 23.* — Executarea butonierei în dura mater la nivelul lobului frontal.

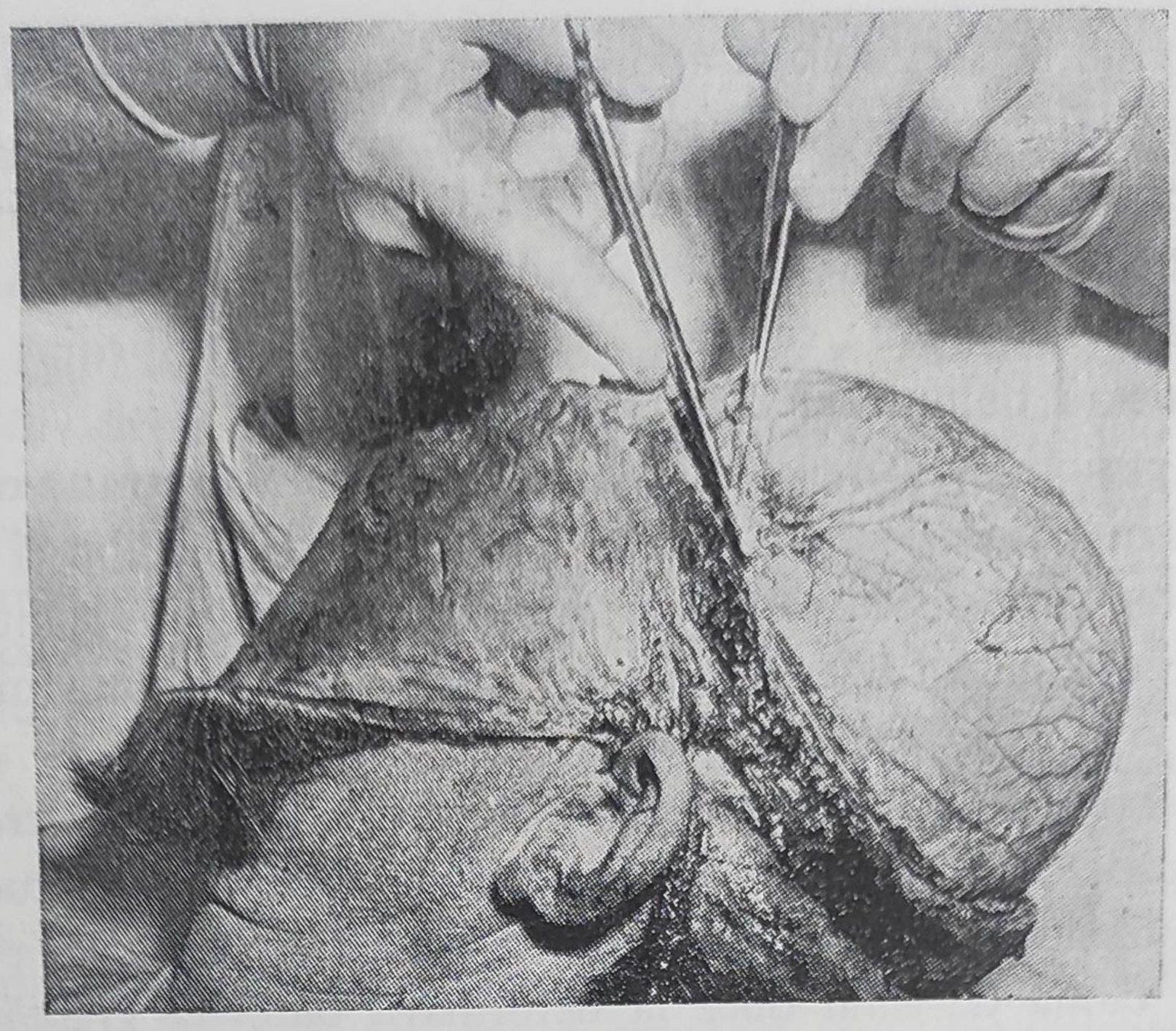

*Fig. 24.* — Secţionarea circulară a durei mater de-a lungul liniei de ferăstruire a calotei craniene.

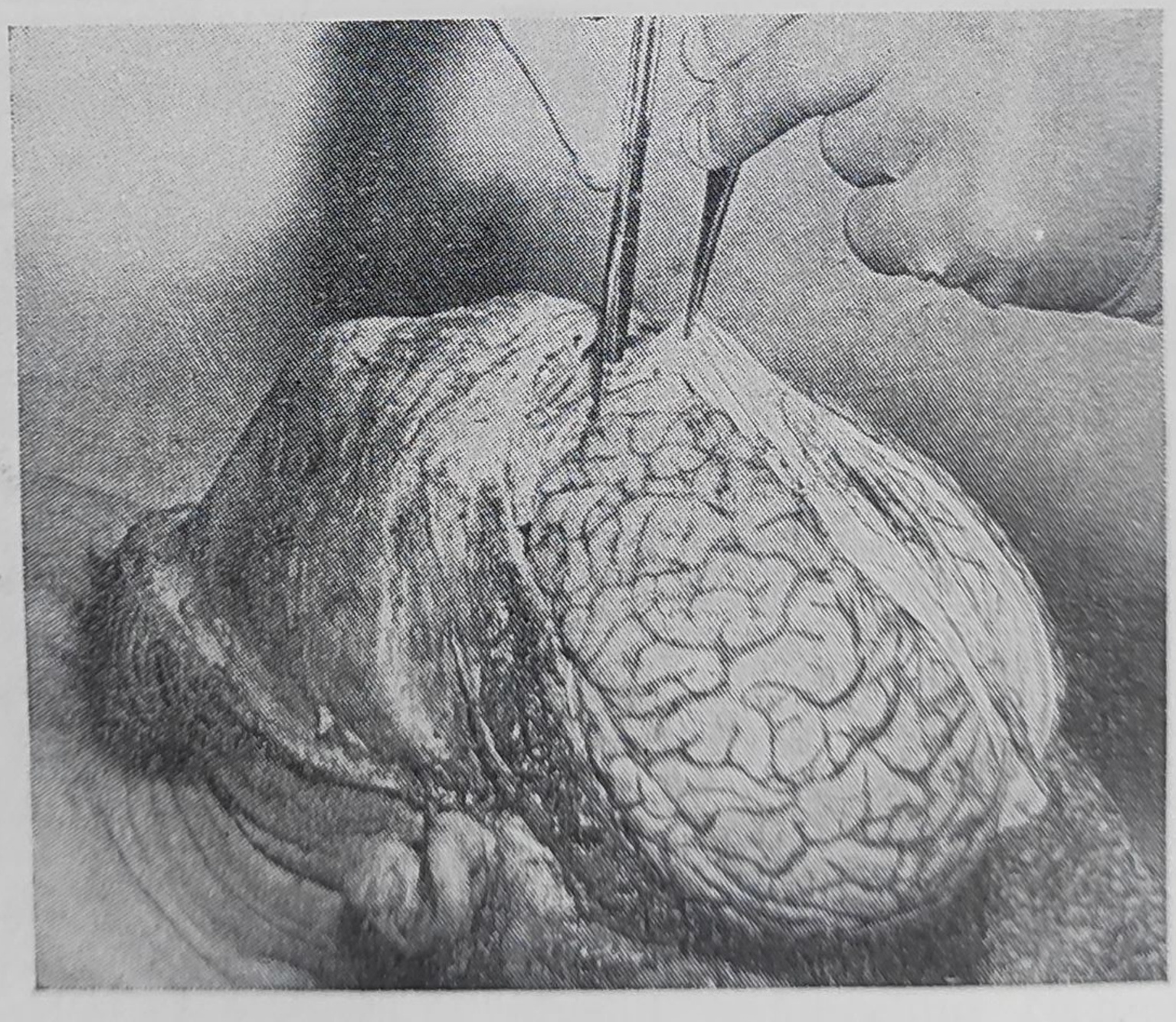

*Fig. 25.* — Secţionarea inserţiei coasei creierului de pe apofiza *crista galli*.

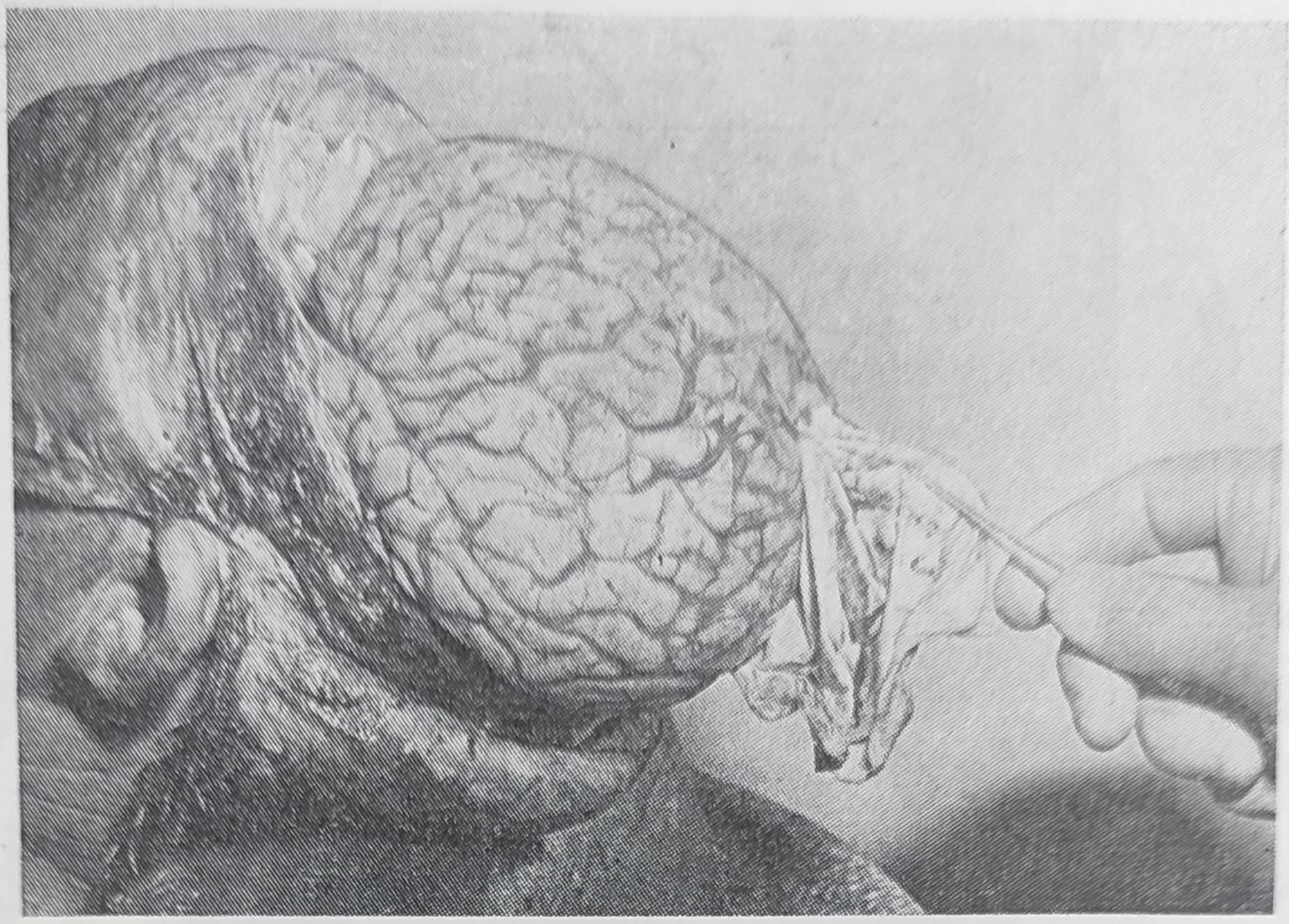

*Fig. 26.* — Îndepărtarea durei mater de pe emisferele cerebrale.

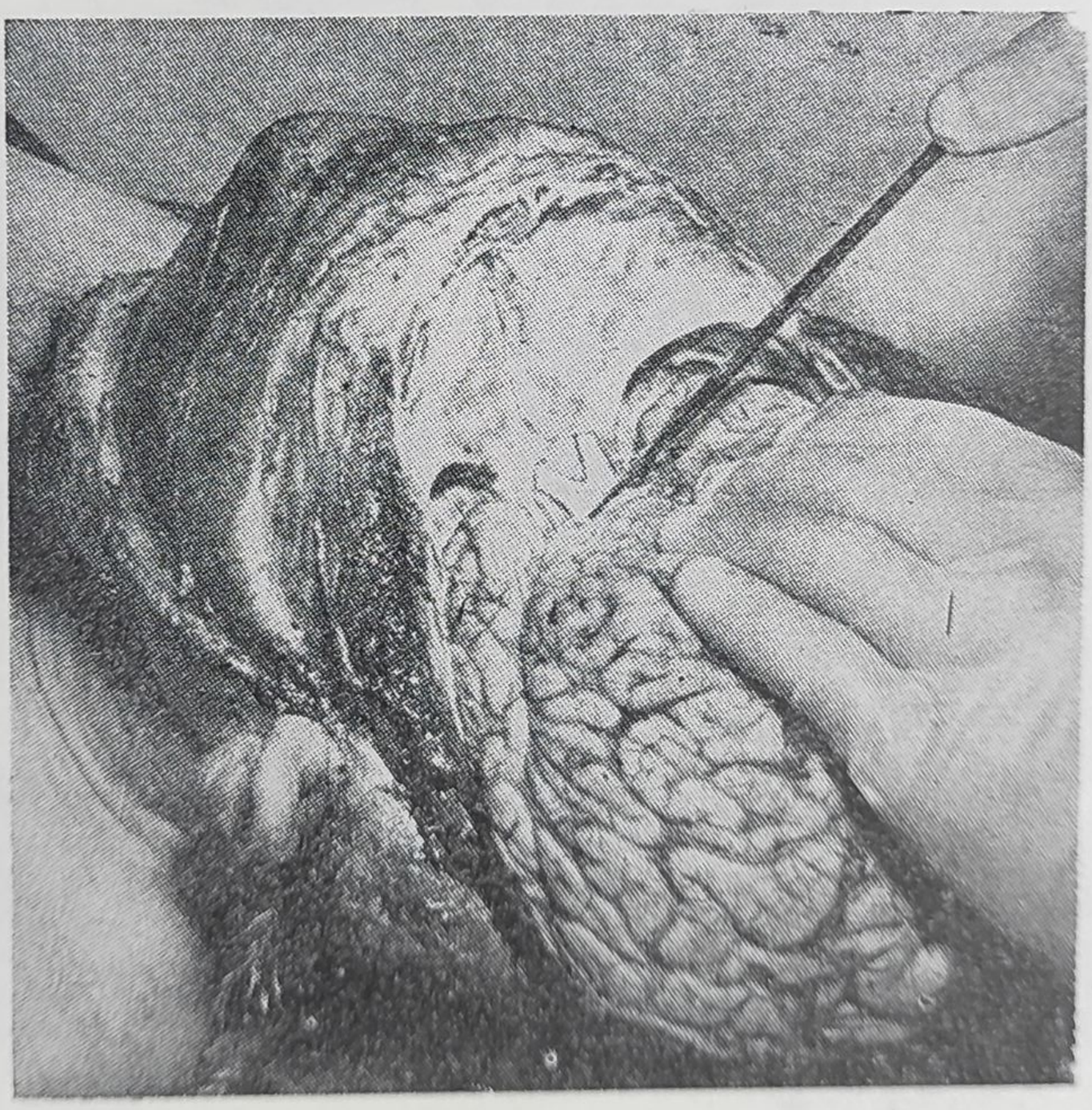

*Fig. 27.* — Secţionarea nervilor optici, arterei carotide interne, nervilor oculo-motori comuni şi tijei hipofizare la nivelul bazei craniului, pentru scoaterea creierului. Lobii frontali se îndepărtează cu ajutorul mîinii stîngi.

*Fig. 28.* — Secţionarea inserţiei cortului cerebelului de pe apofizele clinoide posterioare, marginea superioară a stîncilor oaselor temporale şi faţa laterală a osului occipital. Mîna stîngă împinge uşor creierul către partea opusă.

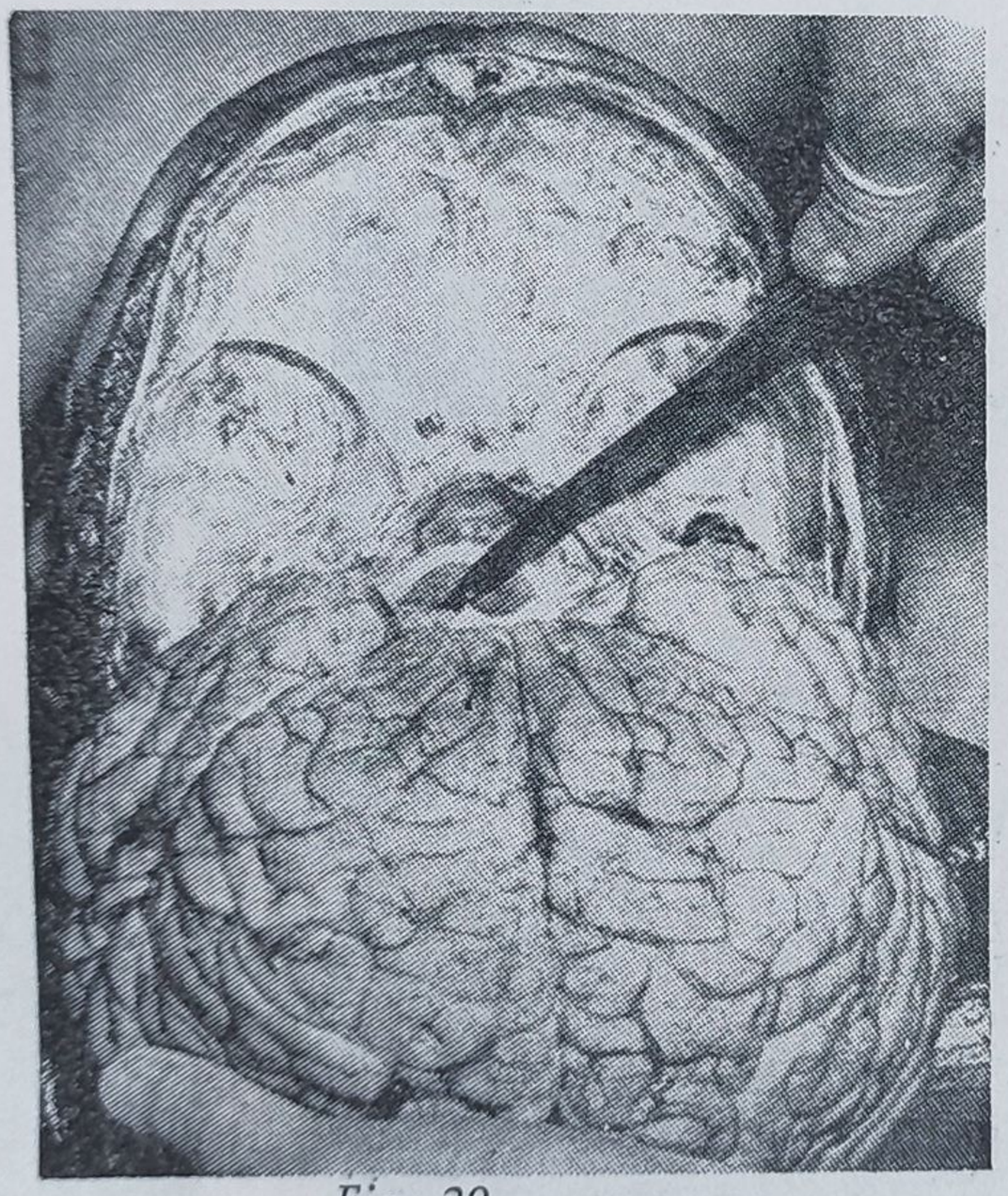

*Fig. 29*

*Fig. 30*

*Fig. 29.* — Secţionarea măduvei spinării în canalul rahidian.

*Fig. 30.* — Scoaterea creierului după secţionarea măduvei spinării. Se introduce arătătorul şi mediusul mîinii drepte între cerebel, bulb, şi planul osos şi se degajează organele cavităţii craniene care cad pe palma mîinii stîngi care le susţine.

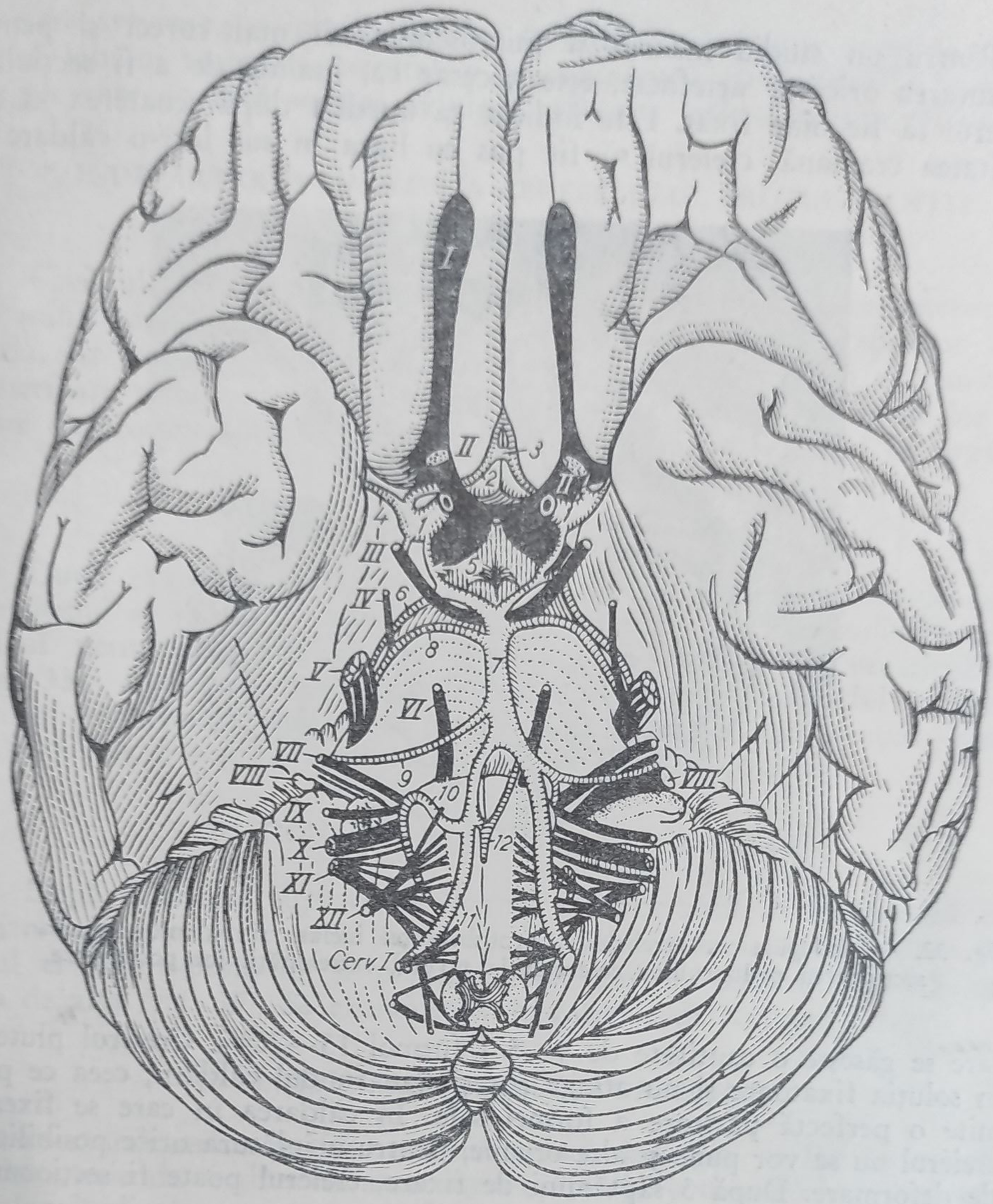


*Fig. 31.* — Nervii şi vasele de la baza creierului:

*I* — nervul oftalmic; *II* — nervul optic; *III* — nervul oculo-motor comun; *IV* — nervul patetic; *V* — nervul trigemen; *VI* — nervul oculomotor extern; *VII* — nervul facial; *VIII* — nervul auditiv; *IX* — nervul glosofaringian; *X* — nervul pneumogastric; *XI* — nervul spinal; *XII* — nervul marele hipoglos; *1* — artera carotidă internă; *2* — artera cerebrală anterioară; *3* — artera comunicantă anterioară; *4* — artera cerebrală mijlocie; *5* — artera comunicantă posterioară; *6* — artera cerebrală posterioară; *7* — trunchiul bazilar; *8* — artera cerebeloasă superioară; *9* — artera cerebeloasă mijlocie; *10* — artera cerebeloasă inferioară; *11* — artera vertebrală; *12* — artera spinală anterioară.

Pentru un studiu macro- şi microscopic cît mai corect şi pentru înlăturarea oricăror artefacte, este necesar ca, înainte de a fi secţionat, creierul să fie bine fixat. Este indicat ca imediat după scoaterea sa din cavitatea craniană, creierul să fie pus cu baza în sus într-o căldare în

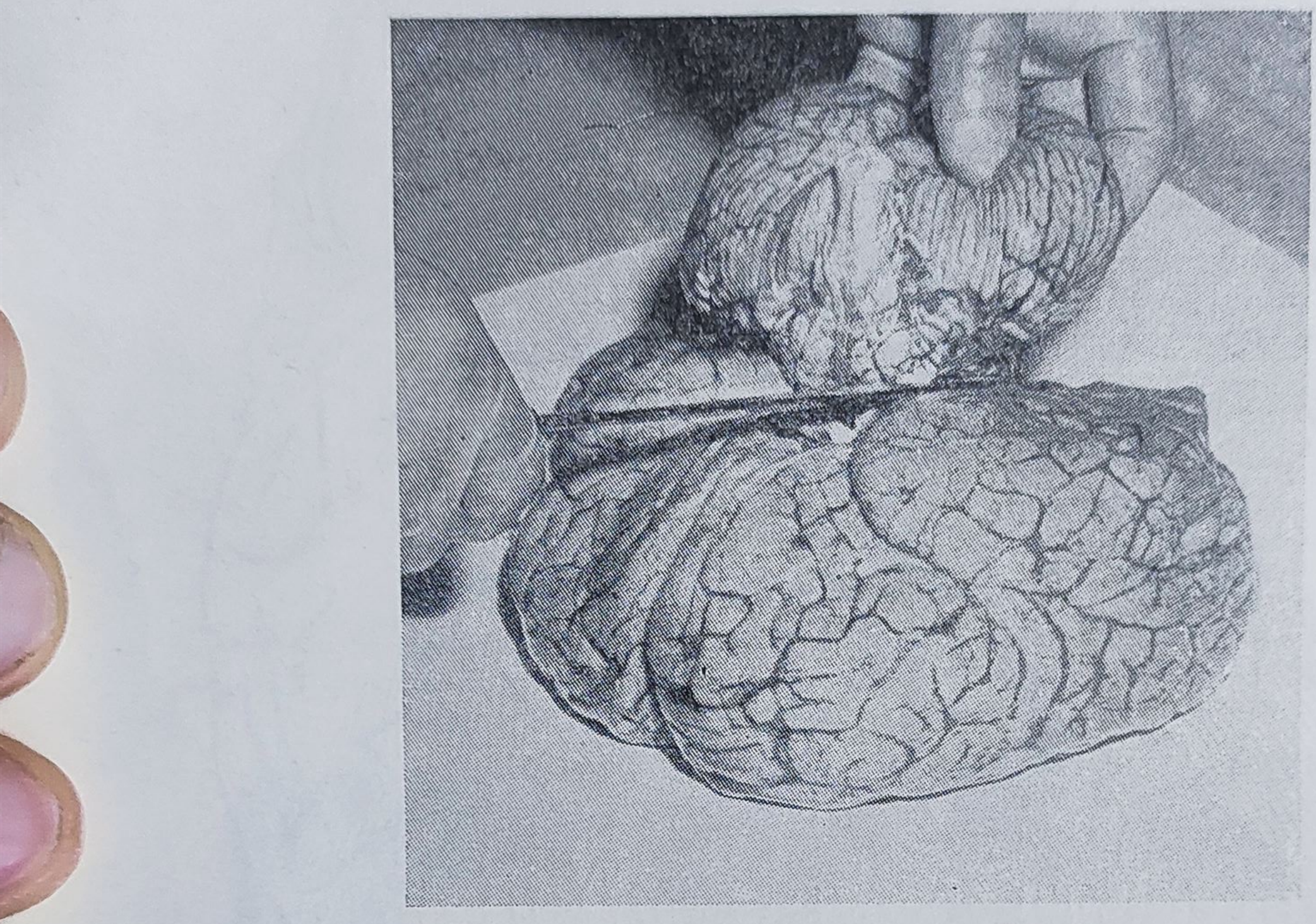

*Fig. 32.* — Îndepărtarea cerebelului, protuberanţei inelare şi bulbului rahidian prin secţionarea pedunculilor cerebrali la nivelul extremităţii lor posterioare.

care se găseşte o cantitate de 4—5 l formol 15—20%. Creierul pluteşte în soluţia fixatoare şi nu atinge pereţii sau fundul căldării, ceea ce permite o perfectă păstrare a formei sale. În căldarea în care se fixează creierul nu se vor pune şi alte organe, pentru a înlătura orice posibilitate de deformare. După 3 săptămîni de fixare, creierul poate fi secţionat şi examinat.

Pentru examene histochimice însă, prelevarea de fragmente se va face din creierul proaspăt.

## 6. EXAMENUL CREIERULUI

Se examinează emisferele cerebrale pe faţa lor convexă, apoi creierul se aşază pe convexitate şi se examinează cu atenţie faţa inferioară cu formaţiunile sale, nervii şi vasele (fig. 31). Pentru punerea în evidenţă

a arterei sylviene şi a lobului insulei, se îndepărtează uşor cu mîna stîngă vîrful lobului temporo-occipital şi se secţionează cu foarfecele leptomeningele care acoperă scizura sylviană. (Pentru leziuni vezi p. 263.)

### 7. ÎNDEPĂRTAREA ÎN BLOC A CEREBELULUI, PROTUBERANŢEI ŞI BULBULUI RAHIDIAN

Creierul este aşezat pe convexitate, cu lobii frontali spre prosector. Cu mîna stîngă se ridică emisferele cerebelului în poziţie aproape verticală, iar cu mîna dreaptă se aşază cuţitul mare la nivelul extremităţii posterioare a pedunculilor cerebrali care se secţionează la locul lor de unire cu protuberanţa inelară (fig. 32). Se examinează blocul de organe.

### 8. SECŢIONAREA CEREBELULUI

După examenul suprafeţei externe a cerebelului se deschide întîi ventriculul al IV-lea cu cuţitul mare, printr-o incizie longitudinală de-a lungul vermisului superior, şi se examinează cavitatea ventriculului (fig. 33). Apoi se secţionează fiecare emisferă a cerebelului printr-o incizie transversală care trece prin marele şanţ circumferenţial Vicq-D'Azyr (fig. 34) şi se examinează suprafeţele de secţiune.

### 9. SECŢIONAREA PROTUBERANŢEI INELARE

După examenul suprafeţei externe, protuberanţa se secţionează cu cuţitul mare, printr-o serie de secţiuni transversale, perpendiculare pe axul ei antero-posterior şi paralele între ele, la distanţă de 0,5 cm una de alta (fig. 35). Se examinează suprafeţele de secţiune.

### 10. SECŢIONAREA BULBULUI RAHIDIAN

Se examinează suprafaţa externă a bulbului, apoi se fac cu cuţitul mare o serie de secţiuni transversale prin bulb, perpendiculare pe axul său longitudinal, paralele între ele şi la distanţă de 0,5 cm una de alta (fig. 35). Apoi se examinează suprafeţele de secţiune.

### 11. SCOATEREA ŞI SECŢIONAREA EPIFIZEI

Epifiza este situată în şanţul dintre cei doi tuberculi cvadrigemeni superiori, sub bureletul corpului calos. Creierul fiind aşezat pe convexitate, se pune în evidenţă epifiza, ridicîndu-se în sus pedunculii cerebrali şi tuberculii cvadrigemeni inferiori (posteriori) şi superiori (anteriori) cu

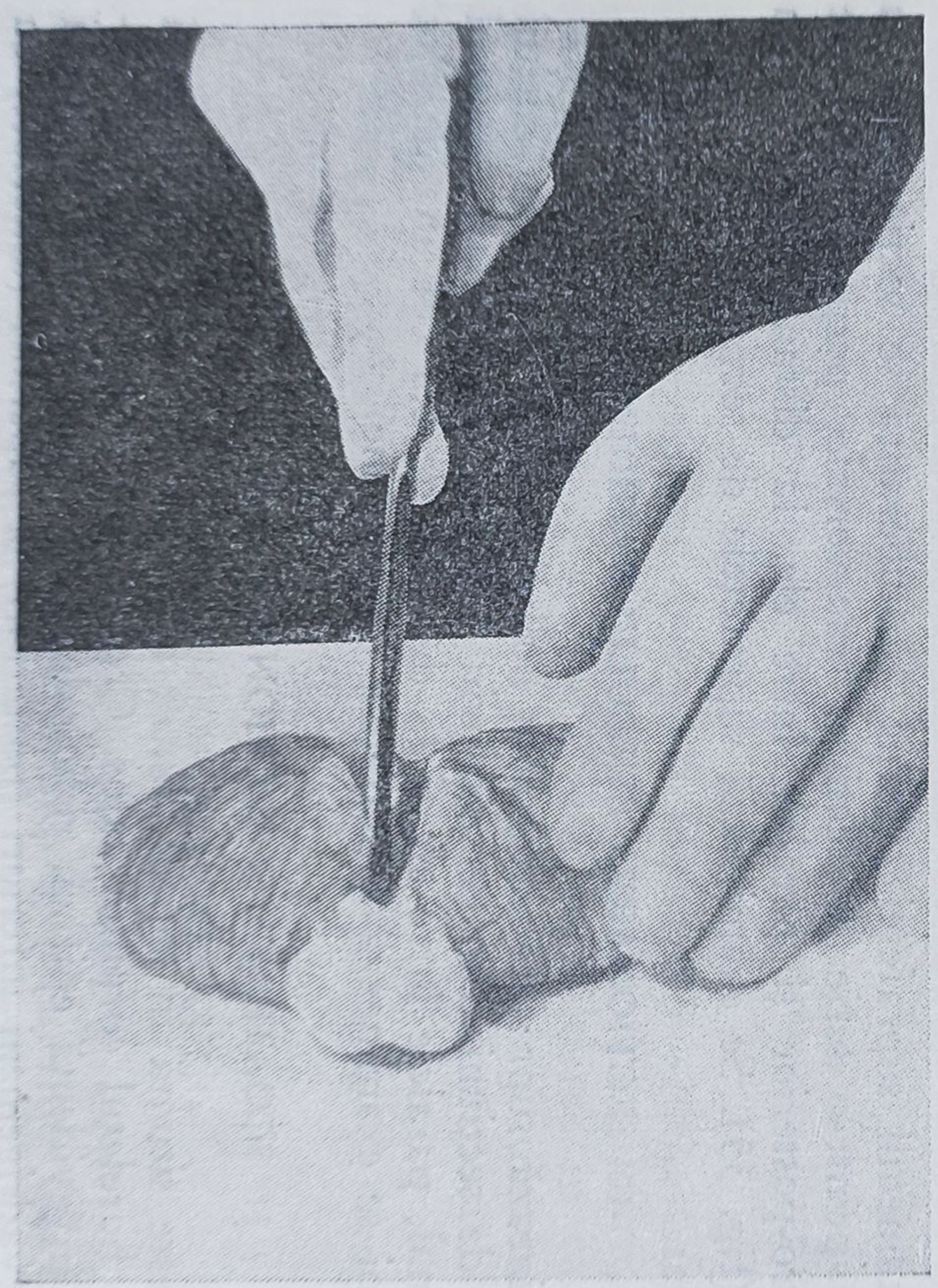

*Fig. 33.* — Deschiderea ventriculului al IV-lea (ventriculul bulbo-cerebral) printr-o incizie longitudinală de-a lungul vermisului superior.

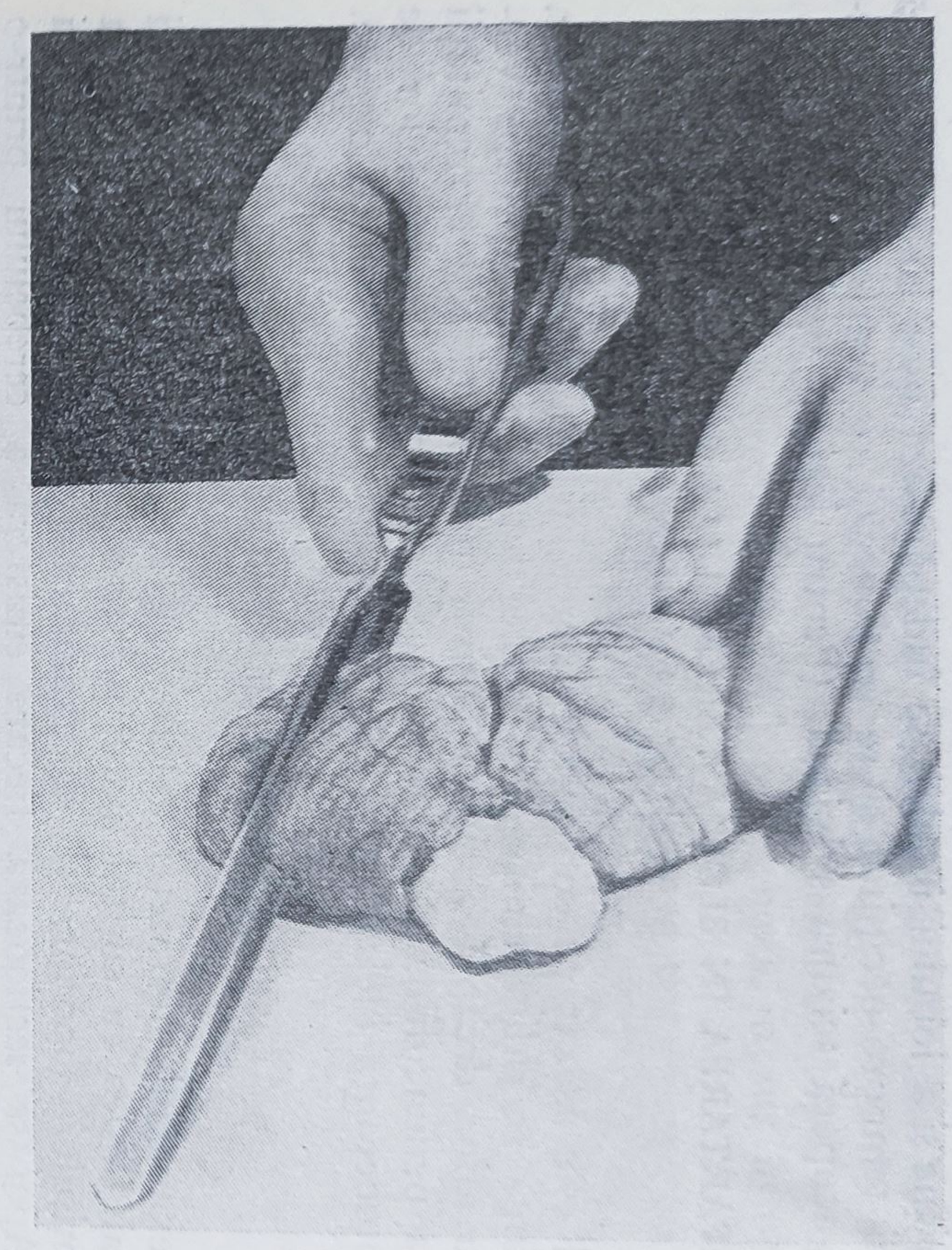

*Fig. 34.* — Secţionarea cerebelului printr-o incizie transversală ce trece prin marele şanţ circumferenţial Vicq d'Azyr.

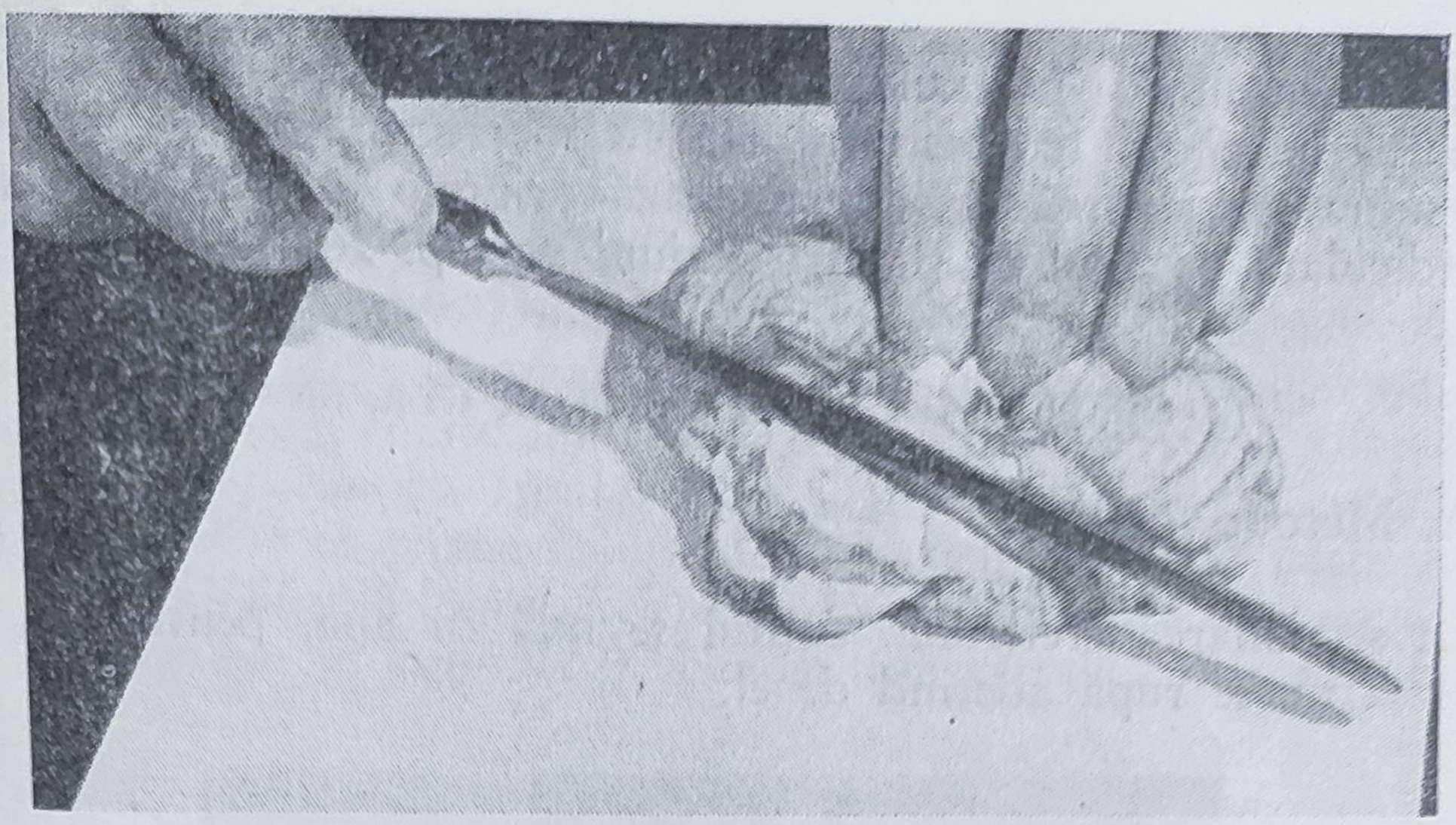

*Fig. 35.* — Secţionarea transversală a protuberanţei inelare şi a bulbului rahidian.

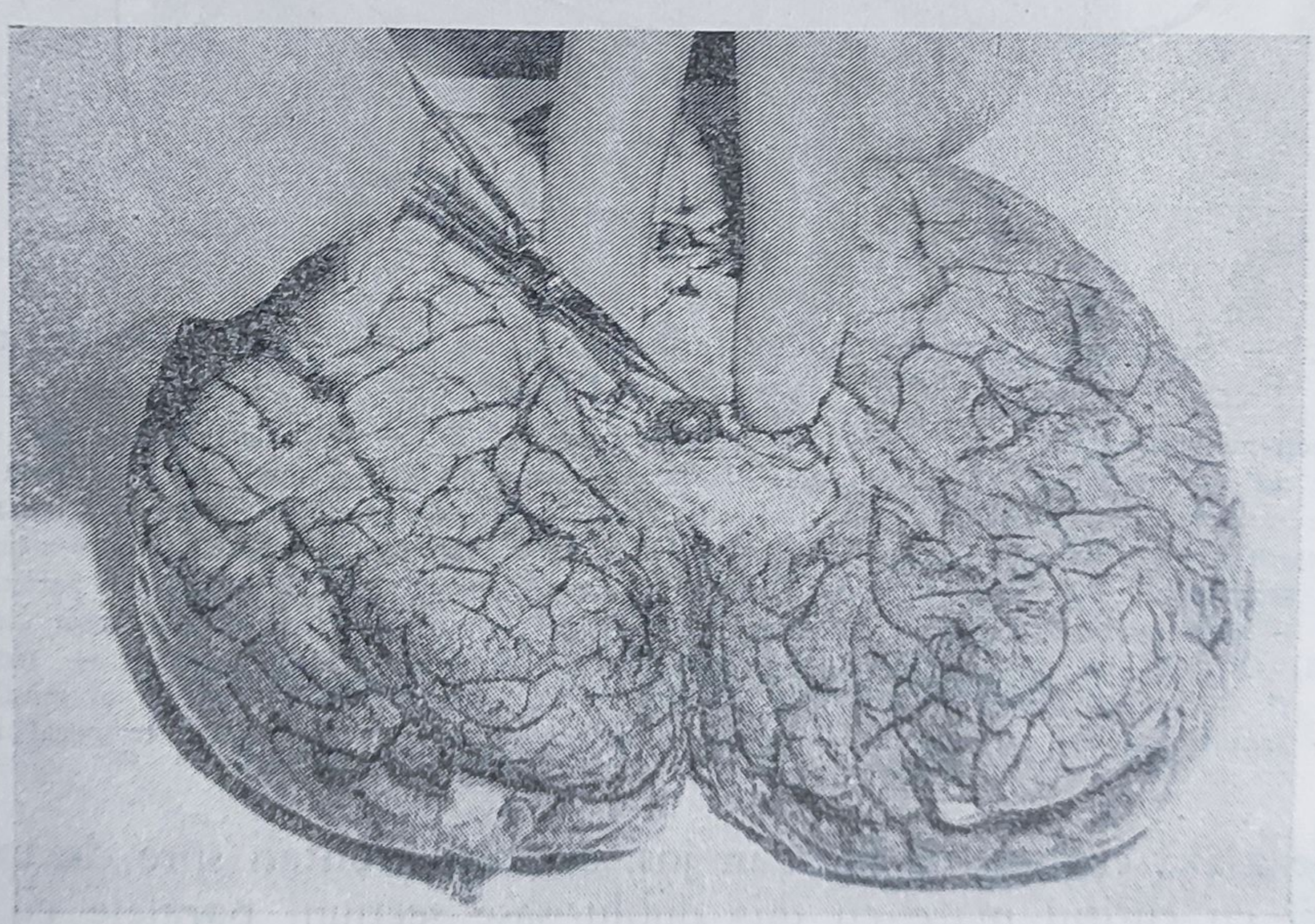

*Fig. 36.* — Scoaterea epifizei (glanda pineală). Se ridică pedunculii cerebrali şi tuberculii cvadrigemeni cu ajutorul mediusului şi indexului de la mîna stîngă.

ajutorul mediusului şi indexului de la mîna stîngă. Epifiza se scoate prin secţionarea bazei sale cu bisturiul sau cu foarfecele (fig. 36). Se examinează suprafaţa externă şi se secţionează printr-o incizie transversală şi perpendiculară pe axul ei. (Pentru leziuni vezi p. 263.)

## 12. SECŢIONAREA EMISFERELOR CEREBRALE

### A. Metoda Pitres

La secţionarea creierului, cuţitul se udă cu apă, pentru ca ţesutul nervos să nu se rupă aderînd de el.

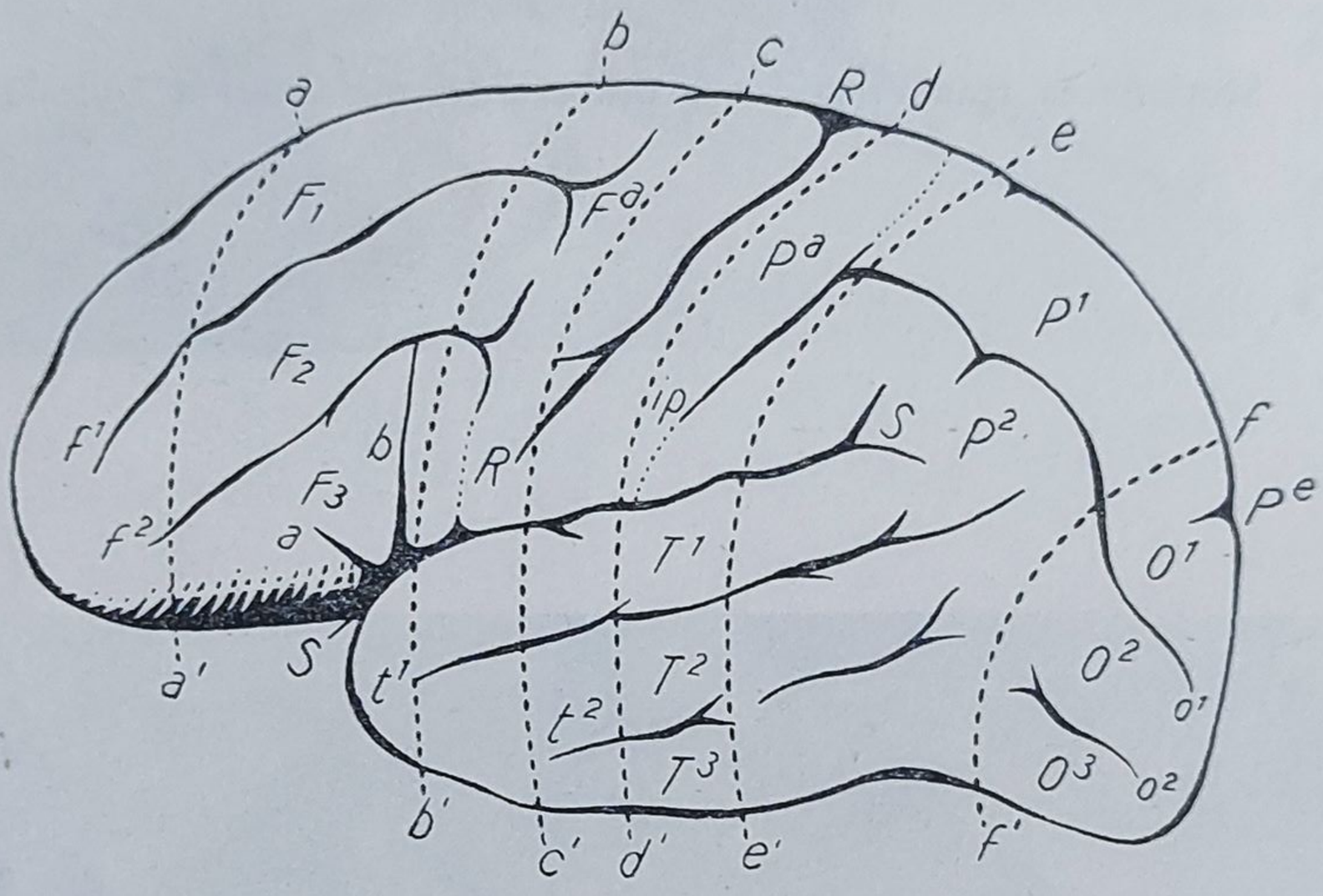


*Fig. 37.* — Suprafaţa externă a emisferei stîngi cu indicarea liniilor de incizie ale secţiunilor Pitres:

*aa'* — secţiune prefrontală; *bb'* — secţiune pediculo-frontală; *cc'* — secţiune frontală; *dd'* — secţiune parietală; *ee'* — secţiune pediculo-parietală; *ff'* — secţiune occipitală; *R* — scizura Rolando; *S* — scizura Sylvius; *a* — ramura sa orizontală; *b* — ramura sa ascendentă; *Pe* — scizura perpendiculară externă; $F^1$, $F^2$, $F^3$ — prima, a doua şi a treia circumvoluţie frontală; *Fa* — circumvoluţia parietală ascendentă; *Pa* — circumvoluţia frontală ascendentă; $P^1$ — circumvoluţia parietală superioară; $P^2$ — circumvoluţia parietală inferioară; $T^1$, $T^2$, $T^3$ — prima, a doua şi a treia circumvoluţie temporală; $O^1$, $O^2$, $O^3$ — prima, a doua şi a treia circumvoluţie occipitală; $f^1$ — şanţul frontal superior; $f^2$ — şanţul frontal inferior; *ip* — şanţul interparietal; $o^1$ — şanţul occipital superior; $o^2$ — şanţul occipital inferior; $t^1$ — şanţul temporal superior; $t^2$ — şanţul temporal inferior.

Se aşază creierul cu baza în jos, cu lobii frontali spre dreapta şi se execută cu cuţitul mare cu tăiş dublu şase secţiuni paralele cu scizura Rolando, reperînd iniţial scizurile Sylvius, scizurile Rolando şi cele perpendiculare externe (fig. 37, 38).

a) **Secţiunea prefrontală,** situată la 5 cm înainte şi paralel cu scizura Rolando (fig. 37 aa'), prezintă (fig. 39) la periferie *substanţa cenuşie* a cortexului lobului frontal care îmbracă substanţa albă numită *centrul oval* (6).

b) **Secţiunea pediculo-frontală** trece prin picioarele circumvoluţiilor frontale (fig. 37 bb') şi prezintă (fig. 40) în centru substanţa albă, *centrul oval*, iar la periferie *substanţa cenuşie* a cortexului circumvoluţiei corpului calos (7), lobului frontal (1, 2, 3), temporal (5) şi orbitar (6). Între lobul frontal şi circumvoluţia lobului temporal se găseşte *scizura Sylvius* cu lobul insulei (*lobul Reil*) (4). În mijloc, între cele două emisfere se găseşte *corpul calos* (12), bandă transversală albă, sub care se

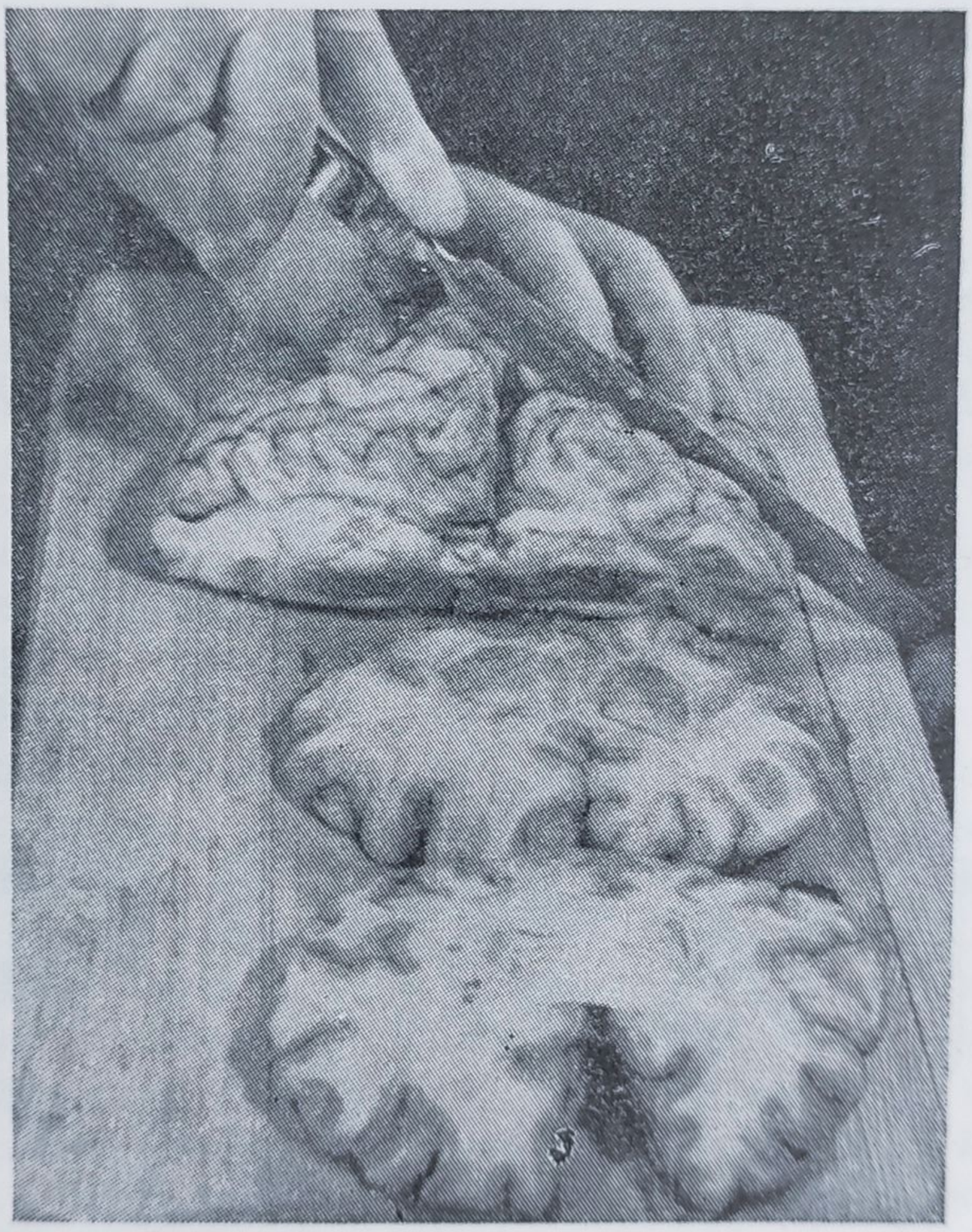

*Fig. 38.* — Secţionarea frontală a creierului după metoda Pitres.

observă prelungirea frontală a celor doi *ventriculi* laterali (14), separaţi între ei prin *septum lucidum* (13), membrană albă cu o mică cavitate în centru (ventriculul septului). Extern ventriculilor se găseşte o masă de substanţă cenuşie, *neostriatum*, alcătuită din două porţiuni: una internă

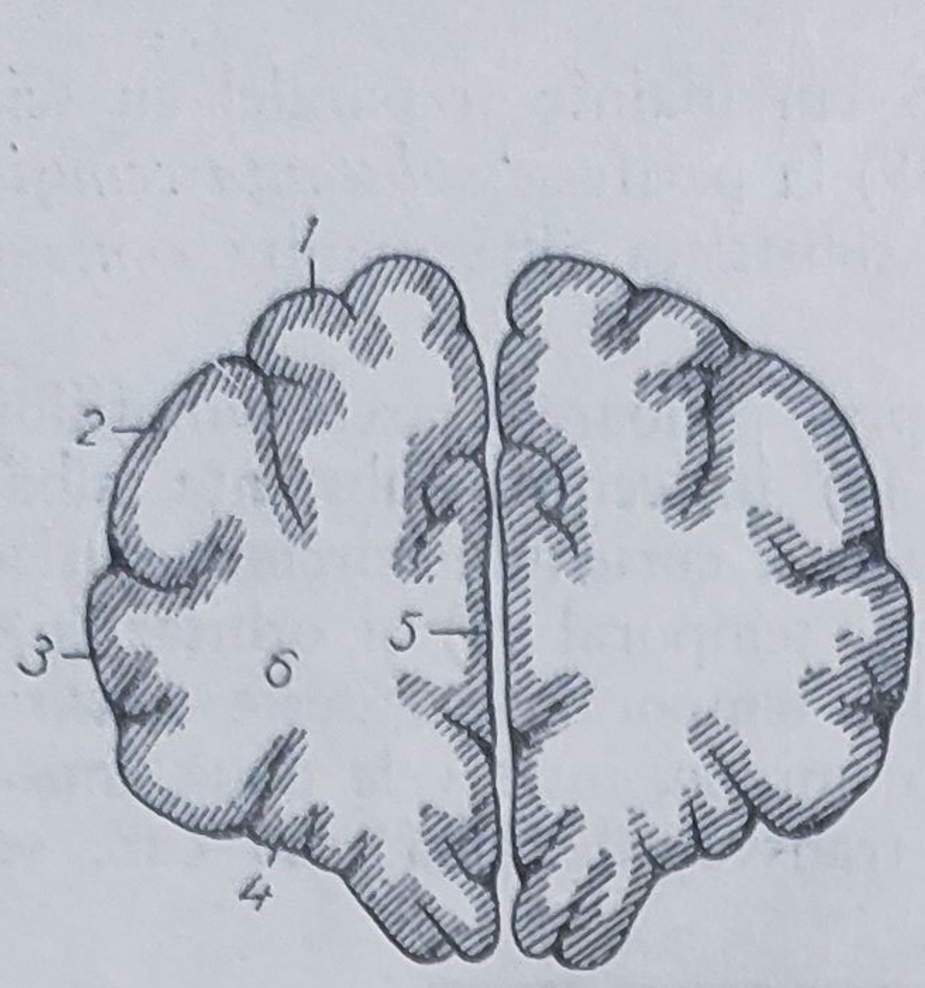


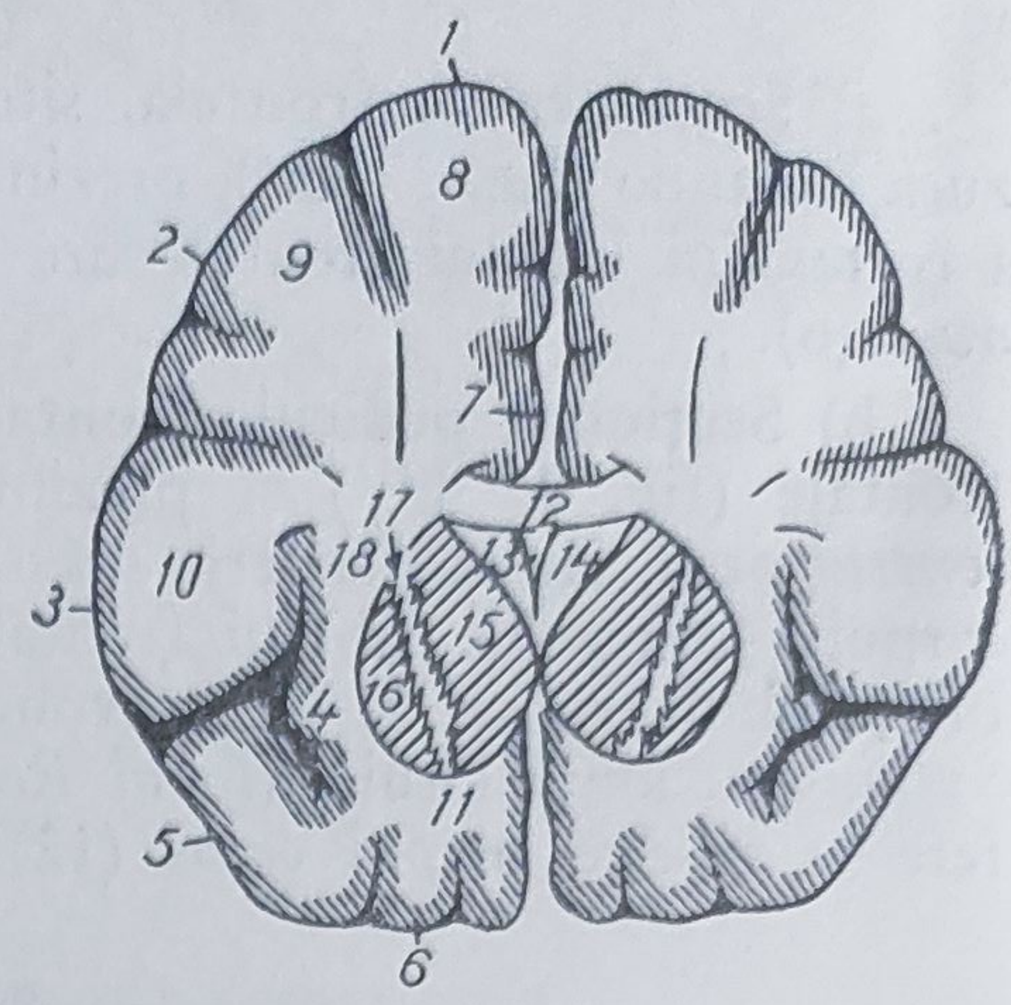


*Fig. 39.* — Secţiune prefrontală:

*1*, *2*, *3* — prima, a doua şi a treia circumvoluţie frontală; *4* — circumvoluţiile orbitare; *5* — circumvoluţiile feţei interne a lobului frontal; *6* — centrul oval.

*Fig. 40.* — Secţiune pediculo-frontală:

*1*, *2*, *3* — prima, a doua şi a treia circumvoluţie frontală; *4* — lobul insulei; *5* — extremitatea anterioară a circumvoluţiei temporale; *6* — circumvoluţiile orbitare; *7* — circumvoluţia corpului calos; *8*, *9*, *10* — fasciculul pediculo-frontal, superior, mijlociu şi inferior; *11* — fasciculul orbitar; *12* — corpul calos; *13* — septum lucidum; *14* — ventriculul lateral; *15* — nucleul caudat; *16* — putamen; *17* — capsula internă; *18* — capsula externă.

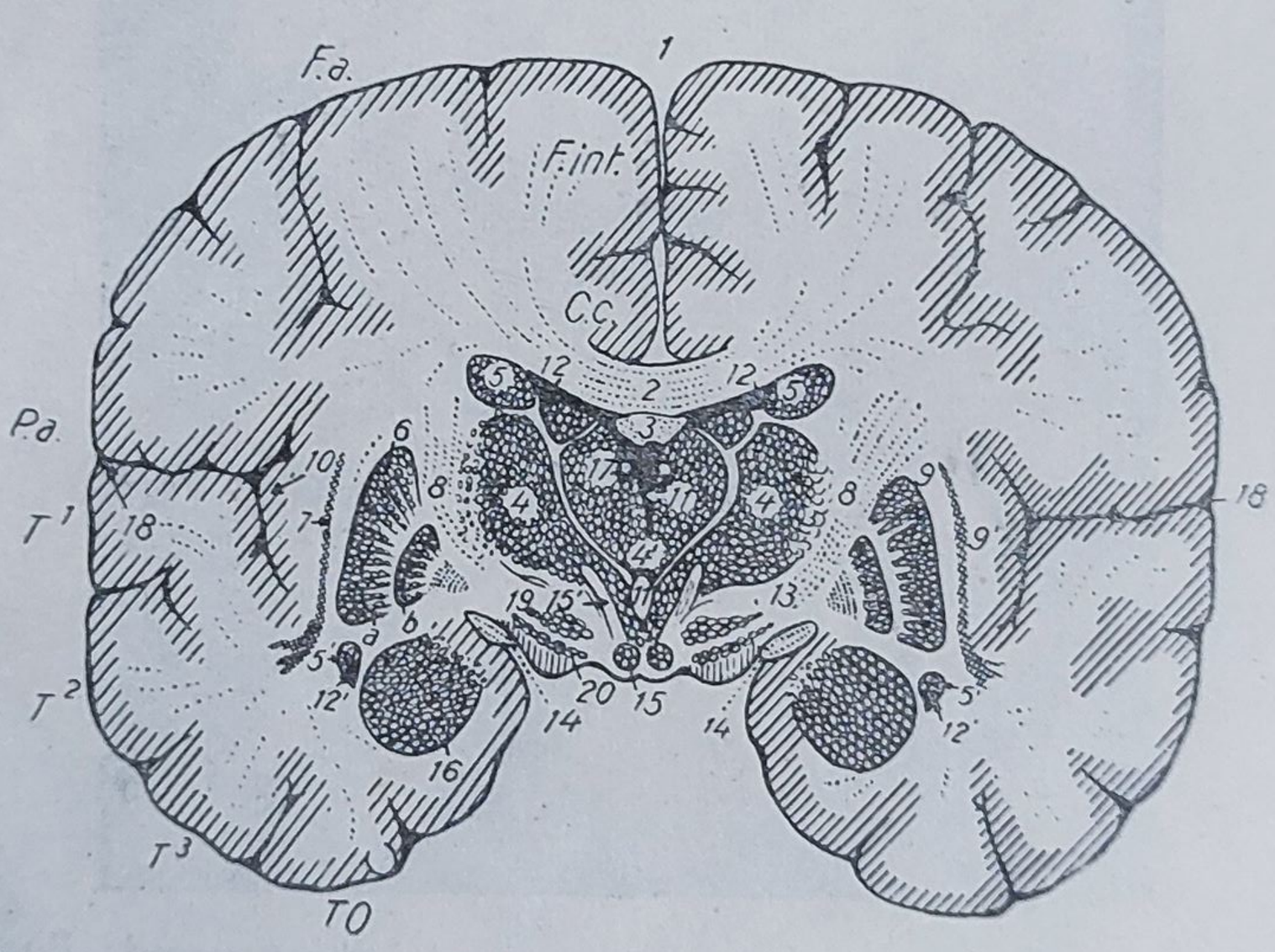


*Fig. 41.* — Secţiune frontală prin tuberculii mamilari (secţiunea Charcot):

*Cc* — circumvoluţia corpului calos; *Fint* — circumvoluţia frontală internă; *Fa* — circumvoluţia frontală ascendentă; *Pa* — piciorul circumvoluţiei parietale ascendente; $T^1$, $T^2$, $T^3$ — prima, a doua şi a treia circumvoluţie temporală; *TO* — circumvoluţiile temporo-occipitale; *1* — marea scizură interemisferică; *2* — corpul calos; *3* — trigonul cerebral; *4* — păturile optice; *4'* — comisura cenuşie; *5* — nucleul caudat; *5'* — coada nucleului caudat; *6* — nucleul lenticular; *a* — putamen; *b* — *globus pallidus*; *7* — antezidul; *8* — capsula internă; *9* — capsula externă; *9'* — capsula extremă; *10* — lobul insulei; *11* — ventriculul al III-lea (mijlociu); *12* — ventriculul lateral; *12'* — prelungirea sfenoidală a ventriculului lateral; *13* — regiunea subtalamică; *14* — bandeletele optice; *15* — tuberculii mamilari; *15'* — fasciculul ascendent Vicq d'Azyr; *16* — nucleul amigdalian; *17* — pediculul anterior al glandei pineale; *18* — scizura Sylvius; *19* — nucleul Luys; *20* — *locus niger*.

(*nucleul caudat*) (15) și una externă (*putamen*) (16), despărțite între ele printr-o bandă albă, *capsula internă* (17). În afara neostriatului, se găsește o bandă de substanță albă, *capsula externă* (18).

c) **Secțiunea frontală** trece prin circumvoluțiile frontale ascendente, având ca reper tuberculii mamilari (secțiunea Charcot) (fig. 37 c, c′) și prezintă (fig. 41) la periferie *substanța cenușie* a circumvoluției corpului calos (Cc), frontalei interne (F. int.), frontalei ascendente (Fa) a picioru-lui parietalei ascendente (Pa), a temporalelor ($T^1$, $T^2$, $T^3$) și a temporo-occipitalelor (TO), care acoperă substanța albă *centrul oval.* Între lobul frontal și temporal se găsește *scizura Sylvius* (18) cu circumvoluțiile lobului insulei (lobul Reil) (10). În mijlocul secțiunii se găsește *corpul calos* (2), iar sub el *trigonul cerebral* (3), de o parte și de alta căruia se află *ventriculii laterali* (12). Extern ventriculilor laterali se observă *nucleii caudați* (5), iar sub ventriculi, *păturile optice* sau *talamusul* (4). Între păturile optice și sub trigonul cerebral se găsește *ventriculul al III-lea* (11). Extern păturilor optice se observă: *capsula internă* (8), *globus palidus* (6 b), formațiune triunghiulară de culoare cenușie-des-chisă, *putamenul* (6 a), formațiune patrulateră de culoare mai închisă, *capsula externă* (9), bandă de substanță albă, *antezidul* (7), bandă subțire de substanță cenușie și *capsula extremă* (9′), bandă de substanță albă. *Globus palidus* și *putamenul* constituie împreună *nucleul lenticu-lar*, sub care se găsește *nucleul amigdalian* (16), în afara căruia se află *coada nucleului caudat* (5′) și *prelungirea sfenoidală a ventriculului lateral* (12′). Sub păturile optice se observă *nucleii tuberculilor mamilari* (15) și *fasciculul ascendent Vicq D'Azyr* (15′), extern cărora se găsește *nucleul Luys* (19), sub care se observă *locus niger* (20).

d) **Secțiunea parietală** trece prin circumvoluția parietală ascendentă (fig. 37 dd′) și prezintă (fig. 42) la periferie *substanța cenușie* a circum-voluției corpului calos (C.c.), parietalei ascendente (1), lobului temporal (3, 3′, 3″) și lobului temporo-occipital (4), care acoperă substanța albă *centrul oval.* Între lobul parietal și temporal se găsește *scizura Sylvius* cu *circumvoluția lobului insulei* (2). În mijlocul secțiunii se observă *corpul calos* (9) și *ventriculii laterali* (10), extern cărora apar *nucleii caudați* (11). Sub ventriculii laterali se observă *păturile optice* sau *talamusul* (12), între care este situat *ventriculul al III-lea* (13). Extern acestor formațiuni se află *capsula internă* (14), *nucleul lenticular* redus la un singur seg-ment — *putamen* (15), *capsula externă* (16), *antezidul* (17) și *capsula extremă* (18).

e) **Secțiunea pediculo-parietală** trece prin picioarele circumvoluției parietale superioare și inferioare (fig. 37 ee′) și prezintă (fig. 43) la periferie *substanța cenușie* a circumvoluției corpului calos (C.c.), lobului parietal superior și inferior (1, 2), lobului temporal (3, 3′, 3″), temporo-

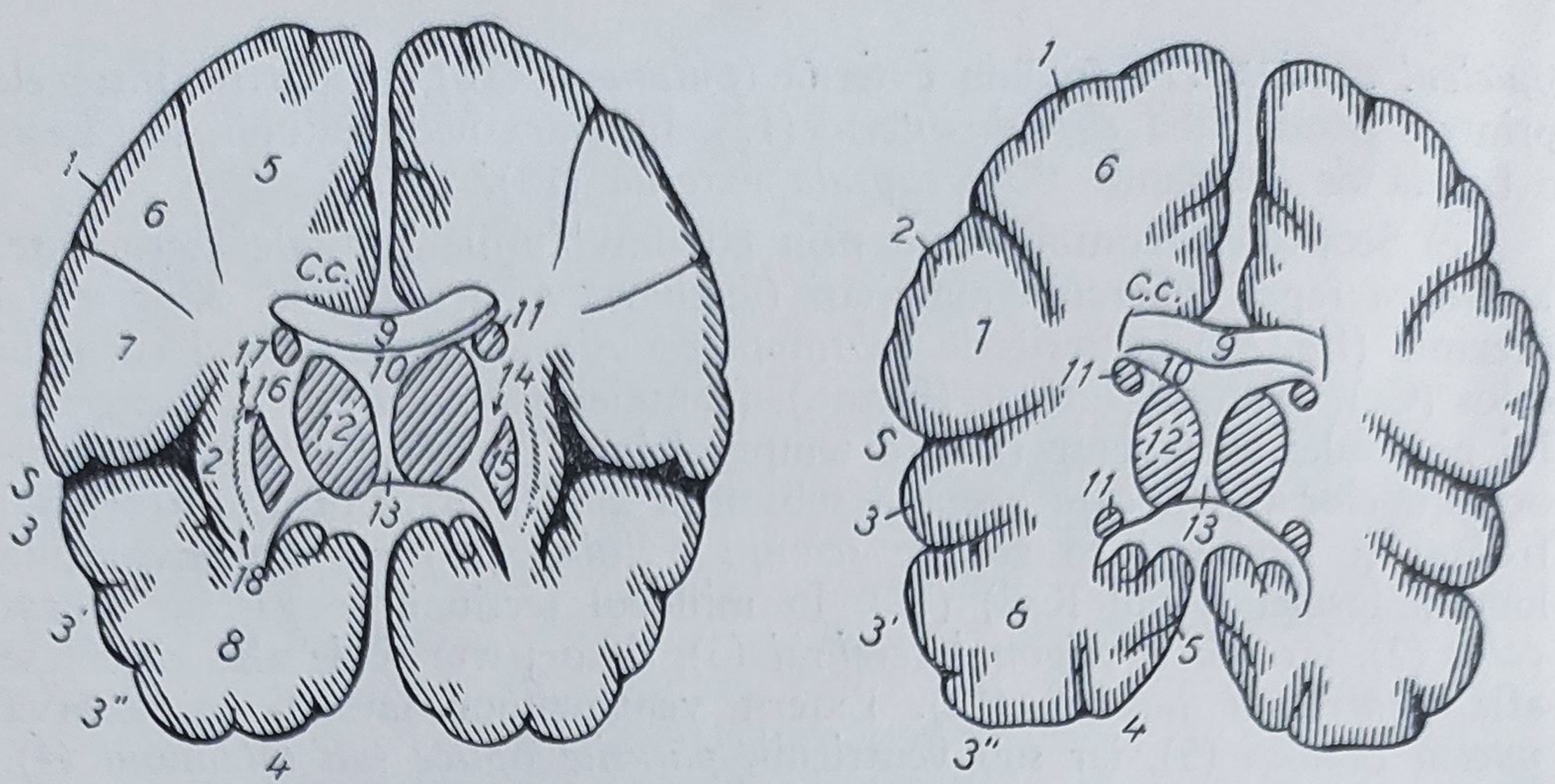


*Fig. 42.* — Secţiune parietală:

*S* — scizura Sylvius; *Cc* — circumvoluţia corpului calos; *1* — circumvoluţia parietală ascendentă; *2* — lobul insulei; *3*, *3'*, *3''* — prima, a doua şi a treia circumvoluţie temporală; *4* — lobul temporo-occipital; *5*, *6*, *7* — fasciculul parietal superior, mijlociu şi inferior; *8* — fasciculul sfenoidal; *9* — corpul calos; *10* — ventriculii laterali; *11* — nucleul caudat; *12* — păturile optice; *13* — ventriculul al III-lea; *14* — capsula internă; *15* — nucleul lenticular; *16* — capsula externă; *17* — antezidul; *18* — capsula extremă.

*Fig. 43.* — Secţiune pediculo-parietală:

*S* — scizura Sylvius; *Cc* — circumvoluţia corpului calos; *1* — circumvoluţia lobului parietal superior; *2* — circumvoluţia lobului parietal inferior; *3*, *3'*, *3''* — circumvoluţiile lobului temporal; *4* — lobul temporo-occipital; *5* — lobul hipccampului; *6* — fasciculul pedicuio-parietal superior; *7* — fasciculul pediculo-parietal inferior; *8* — fasciculul temporo-sfenoidal; *9* — corpul calos; *10* — ventriculii laterali; *11* — nucleul caudat; *12* — păturile optice; *13* — ventriculul al III-lea (mijlociu).

occipital (4) şi hipocampului (5). Între lobul parietal şi temporal se află *scizura Sylvius* (S). Substanţa cenuşie acoperă *centrul oval* (6, 7, 8). În mijlocul secţiunii se observă *corpul calos* (9), *ventriculii laterali* (10), *nucleul caudat* (11), *păturile optice* (12) şi *ventriculul al III-lea* (13). Nu se mai observă nucleul lenticular şi antezidul.

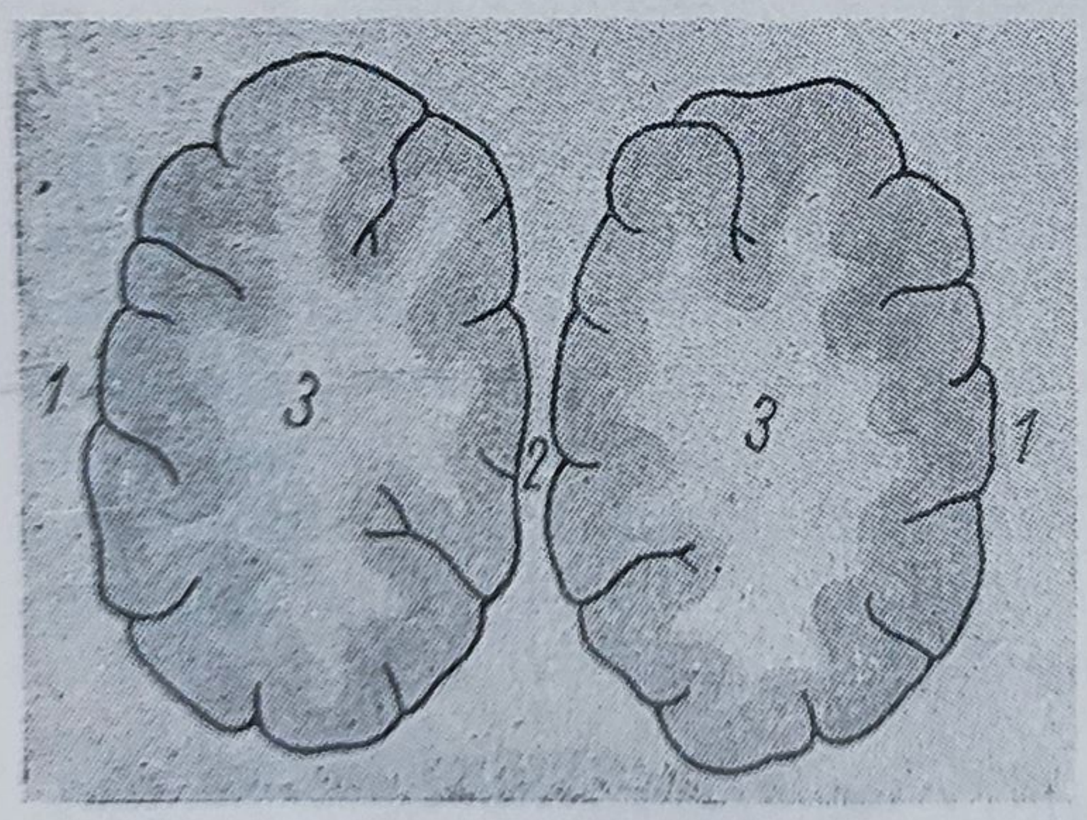


*Fig. 44.* — Secţiune occipitală:

*1* — circumvoluţiile occipitale; *2* — circumvoluţiile feţei interne a lobului occipital; *3* — centrul oval.

f) **Secţiunea occipitală** trece la 1 cm înaintea scizurii perpendiculare interne (fig. 37 ff') şi prezintă (fig. 44) la periferie *substanţa cenuşie* a lobului occipital (1, 2), iar în interior *centrul oval* (3). (Pentru leziunile creierului vezi p. 263.)

## B. Metoda Virchow

Pentru studiul nucleilor de la bază, emisferele cerebrale se secţionează după metoda Virchow, creierul fiind aşezat cu faţa inferioară în jos şi cu lobii occipitali spre cel ce face necropsia. Se deschid întîi ventriculii laterali. Cu policele de la mîna stîngă se împinge în afară marginea

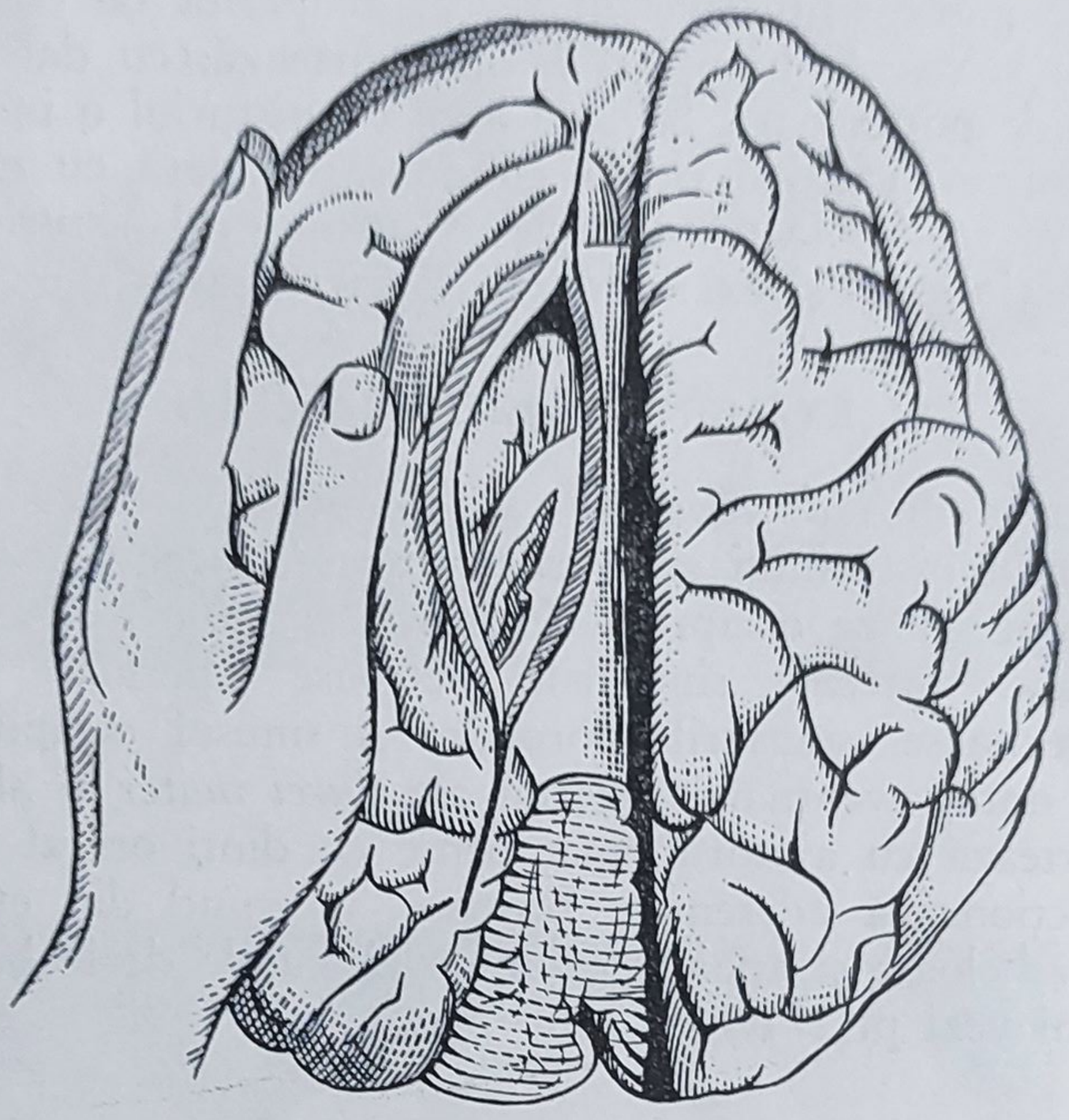

*Fig. 45.* — Deschiderea ventriculilor laterali prin secţionarea, pe faţa internă a emisferei cerebrale, a corpului calos la limita dintre aceasta şi circumvoluţia corpului calos.

superioară a emisferei stîngi, îndepărtînd-o de şanţul interemisferic pînă apare corpul calos. Cu vîrful cuţitului mare, se face o secţiune longitudinală pe faţa internă a emisferei cerebrale stîngi, la limita dintre corpul calos şi circumvoluţia corpului calos, pe o adîncime de 1,5—2 cm, puţin oblic de sus în jos şi dinăuntru în afară; se deschide astfel ventriculul lateral stîng. Prelungirile lui anterioară (frontală) şi posterioară (occipitală) se deschid continuînd secţiunea spre vîrful lobului frontal şi spre vîrful lobului occipital (fig. 45). Aceeaşi tehnică o întrebuinţăm şi pentru deschiderea ventriculului lateral drept, creierul fiind însă îndreptat de data aceasta cu lobii frontali spre prosector. Se răsfrîng apoi în afară emisferele, astfel încît ventriculii apar larg deschişi şi se adînceşte incizia pînă la faţa inferioară a creierului. Se mai face cîte o incizie lungă

fronto-occipitală în afara corpului striat, fără a pătrunde în toată grosimea emisferelor. Pentru a pune în evidenţă restul substanţei cerebrale, se mai fac secţiuni înăuntru şi în afara primei secţiuni şi paralele cu ea.

## 13. SCOATEREA ŞI SECŢIONAREA HIPOFIZEI

Hipofiza se găseşte în şaua turcească, acoperită de cortul hipofizei. Pentru a uşura scoaterea hipofizei se îndepărtează, cu dalta şi ciocanul, apofizele clinoide posterioare. Se face apoi cu bisturiul o incizie circulară a cortului hipofizei, care se ridică cu pensa; o dată cu el se ridică şi hipofiza, care se va decola prudent de os cu ajutorul bisturiului (fig. 46). Hipofiza se secţionează şi examinează. (Pentru leziuni vezi p. 270.)

## 14. EXAMENUL BAZEI CRANIULUI

Se examinează întîi *dura mater* care acoperă baza craniului, apoi se deschid cu vîrful bisturiului sinusurile venoase, începîndu-se de la confluenţa lor din regiunea occipitală (*torcula Herophili*) şi se continuă cu sinusurile venoase laterale, sinusurile pietroase superioare şi inferioare, sinusurile cavernoase, sinusurile coronare şi sinusul occipital transvers. După ce s-au notat eventualele leziuni ale *durei mater* şi ale sinusurilor, ele se îndepărtează cu ajutorul unei pense cu dinţi ori al unui bisturiu cu care se secţionează aderenţele fibroase, începînd din etajul anterior spre fosele cerebeloase şi apoi se examinează oasele de la baza craniului. (Pentru leziuni vezi p. 271.)

## 15. DESCHIDEREA CAVITĂŢILOR OSOASE DE LA BAZA CRANIULUI

Cavităţile accesorii ale craniului se deschid numai atunci cînd este necesar. Deschiderea se face cu dalta şi ciocanul. (Pentru leziuni vezi p. 272.)

a) **Deschiderea cavităţii stîncii temporale** (fig. 47) se face pentru examinarea urechii interne şi medii. Acest timp este obligatoriu la necropsiile nou-născutului şi la copil. Se face o trepanaţie cu direcţia oblică dinăuntru în afară şi dinainte înapoi, întîi în porţiunea inferioară a feţei antero-superioare şi apoi în porţiunea inferioară a feţei postero-superioare a stîncii temporalului. Se unesc cele două linii prin trepanarea extremităţii interne şi externe a stîncii. Cu ajutorul unei pense se scoate porţiunea de stîncă trepanată şi se pun în evidenţă cavităţile auditive, care se examinează.

b) **Deschiderea antrului mastoidian şi a celulelor mastoidiene** se face trepanînd postero-inferior dinspre cavitatea timpanică. Ele se pot

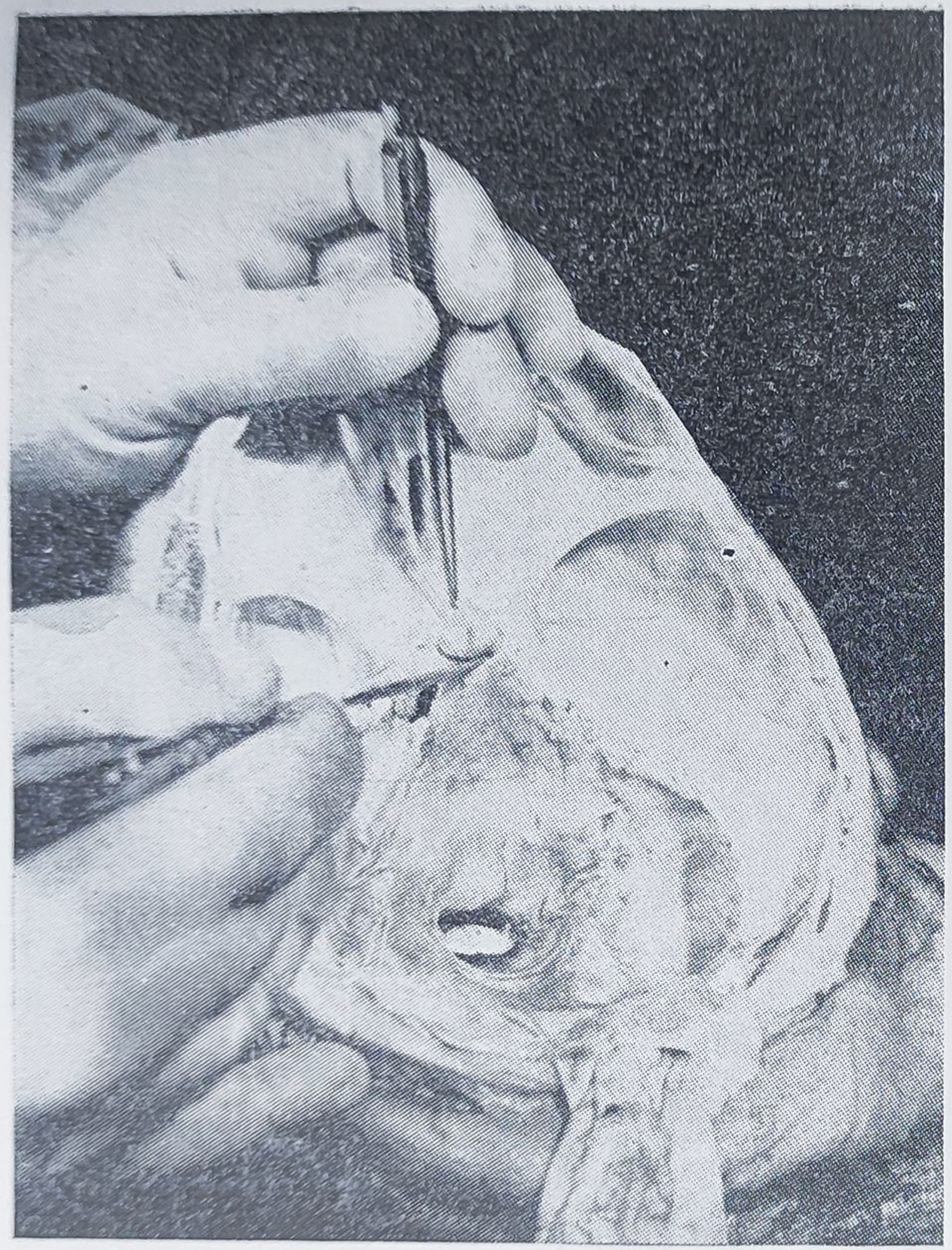

*Fig. 46.* — Scoaterea hipofizei prin incizia circulară a cortului hipofizar.

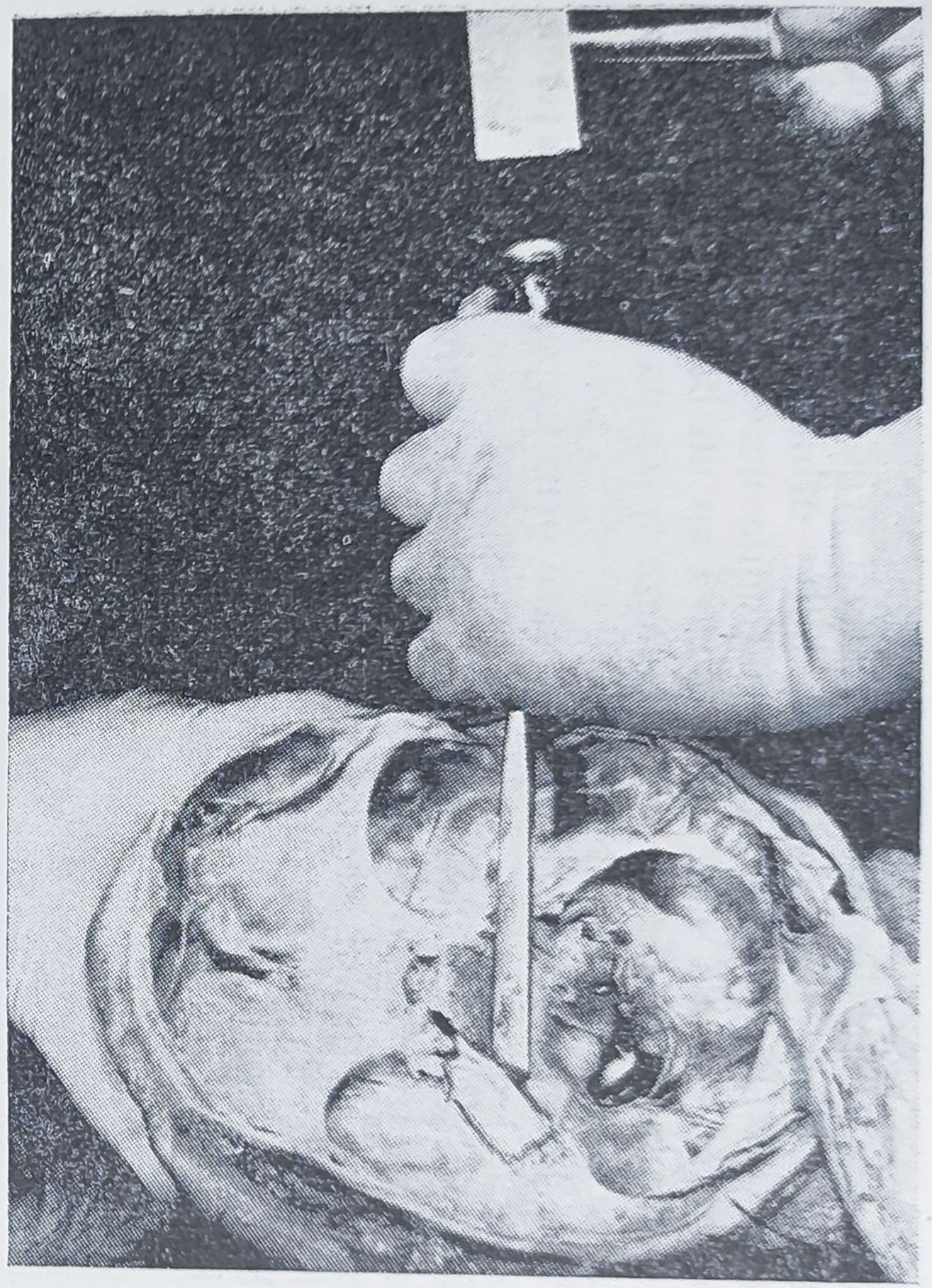

*Fig. 47.* — Deschiderea cavităţilor stîncilor temporale. Se trepanează faţa antero-superioară şi postero-superioară a stîncii temporale şi se unesc cele două linii de trepanaţie la extremitatea internă şi externă a stîncii.

deschide și dinafară, trepanînd cu atenție și ridicînd tăblia osoasă a apofizei mastoide.

c) **Deschiderea cavităților orbitare** se face prin trepanarea porțiunii orbitare a osului frontal, care constituie bolta orbitei și canalul optic. Pentru scoaterea globului ocular cu formațiunile nervoase (nervul optic și oculomotor comun) și vasculare, se incizează cu un bisturiu fin fundul de sac oculopalpebral (fără să se secționeze pleoapa superioară), se luxează globul ocular și se extrage ochiul.

d) **Deschiderea sinusurilor frontale** se face prin trepanarea porțiunii respective din osul frontal.

e) **Deschiderea sinusului etmoidal** se face prin lovituri cu ciocanul și dalta, paralel cu apofiza *crista galli.*

f) **Deschiderea sinusului sfenoidal** se face prin lovituri cu ciocanul și dalta în dreapta și în stînga șeii turcești.

g) **Deschiderea sinusului maxilar** se face prin lovituri cu ciocanul și dalta în planșeul orbitei, după îndepărtarea globilor oculari.

# 8

# TEHNICA NECROPSIEI ORGANELOR CANALULUI RAHIDIAN

## 1. DESCHIDEREA CANALULUI RAHIDIAN

Cadavrul se aşază în decubit ventral, iar sub torace şi abdomen se pune cîte un suport de lemn. Medicul care execută necropsia se aşază la stînga cadavrului. Deschiderea canalului rahidian cuprinde doi timpi:

a) **Secţionarea şi decolarea tegumentelor şi a muşchilor de pe faţa posterioară a rahisului.** Se face cu bisturiul o incizie longitudinală a tegumentelor şi ţesuturilor moi, de-a lungul apofizelor spinoase, de la protuberanţa occipitală externă pînă la extremitatea crestei sacrate (fig. 48). Pielea şi muşchii subiacenţi se desfac cu bisturiul de pe apofizele spinoase şi lamele vertebrale posterioare, de ambele părţi ale inciziei, exercitîndu-se concomitent tracţiuni laterale asupra lambourilor cutano-musculare (fig. 49). Pentru a uşura ferestruirea lamelor vertebrale se îndepărtează cu răzuşa de oase ţesuturile moi care au mai rămas în şanţurile vertebrale. Serozitatea sanguinolentă acumulată în şanţurile vertebrale, datorită manevrelor, se îndepărtează prin tamponare cu un burete sau cu o bucată de tifon.

b) **Secţionarea şi îndepărtarea în bloc a lamelor vertebrale cu apofizele spinoase şi ligamentele galbene.** Cu ajutorul ferăstrăului rahiotom se ferestruiesc lamele vertebrale la extremitatea lor externă, de o parte şi de alta a apofizelor spinoase, înăuntrul apofizelor articulare (fig. 50). Ferestruirea începe de la extremitatea superioară a coloanei vertebrale şi se perfectează cu ajutorul daltei rahiotom prin lovituri date cu ciocanul (fig. 51). Se face apoi o ferestruire bilaterală a osului occipital, începîndu-se de la marginea secţiunii pentru ridicarea calotei craniene, cu

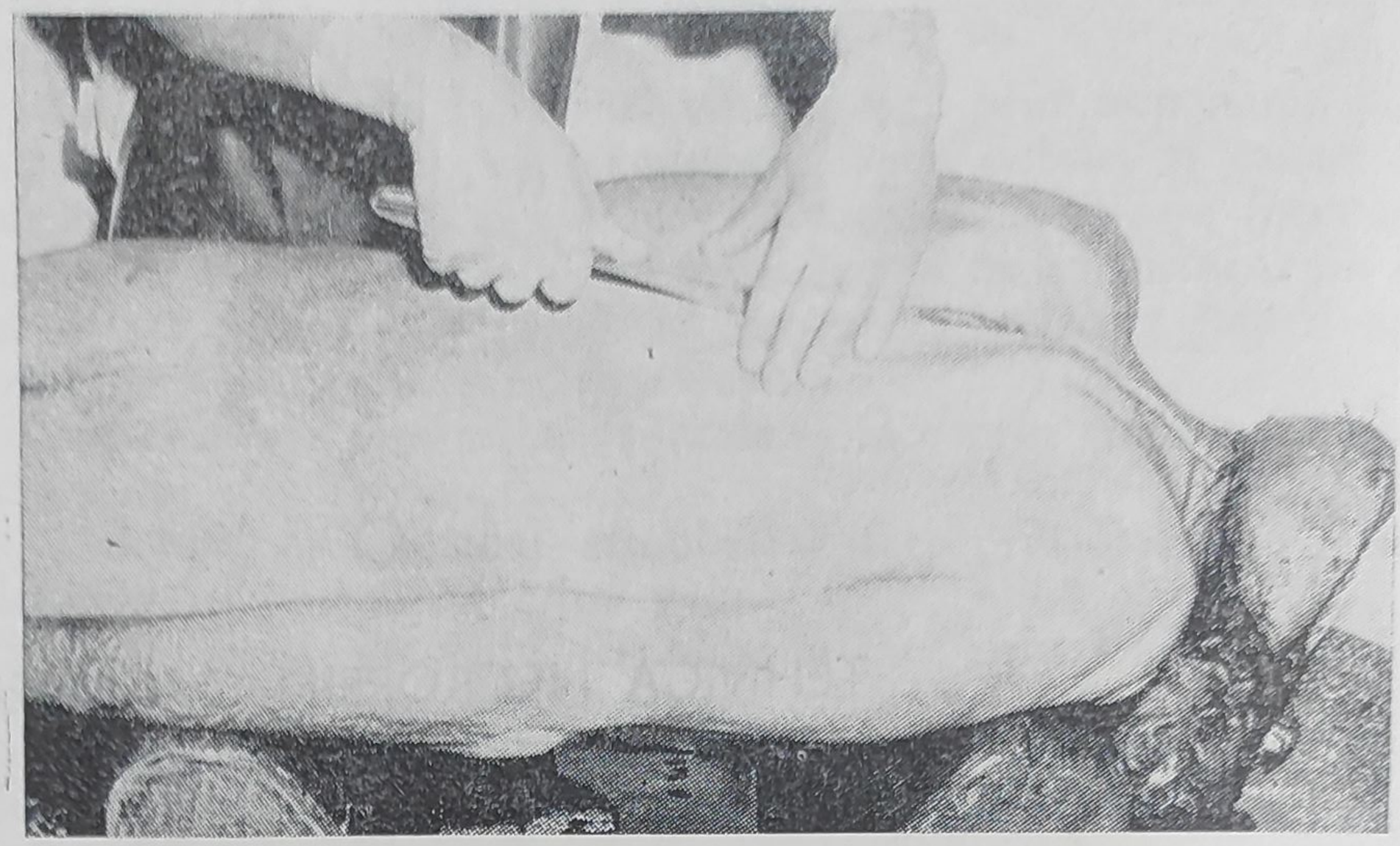

*Fig. 48.* — Incizia longitudinală occipito-sacrată a tegumentelor şi ţesuturilor subiacente de-a lungul apofizelor spinoase.

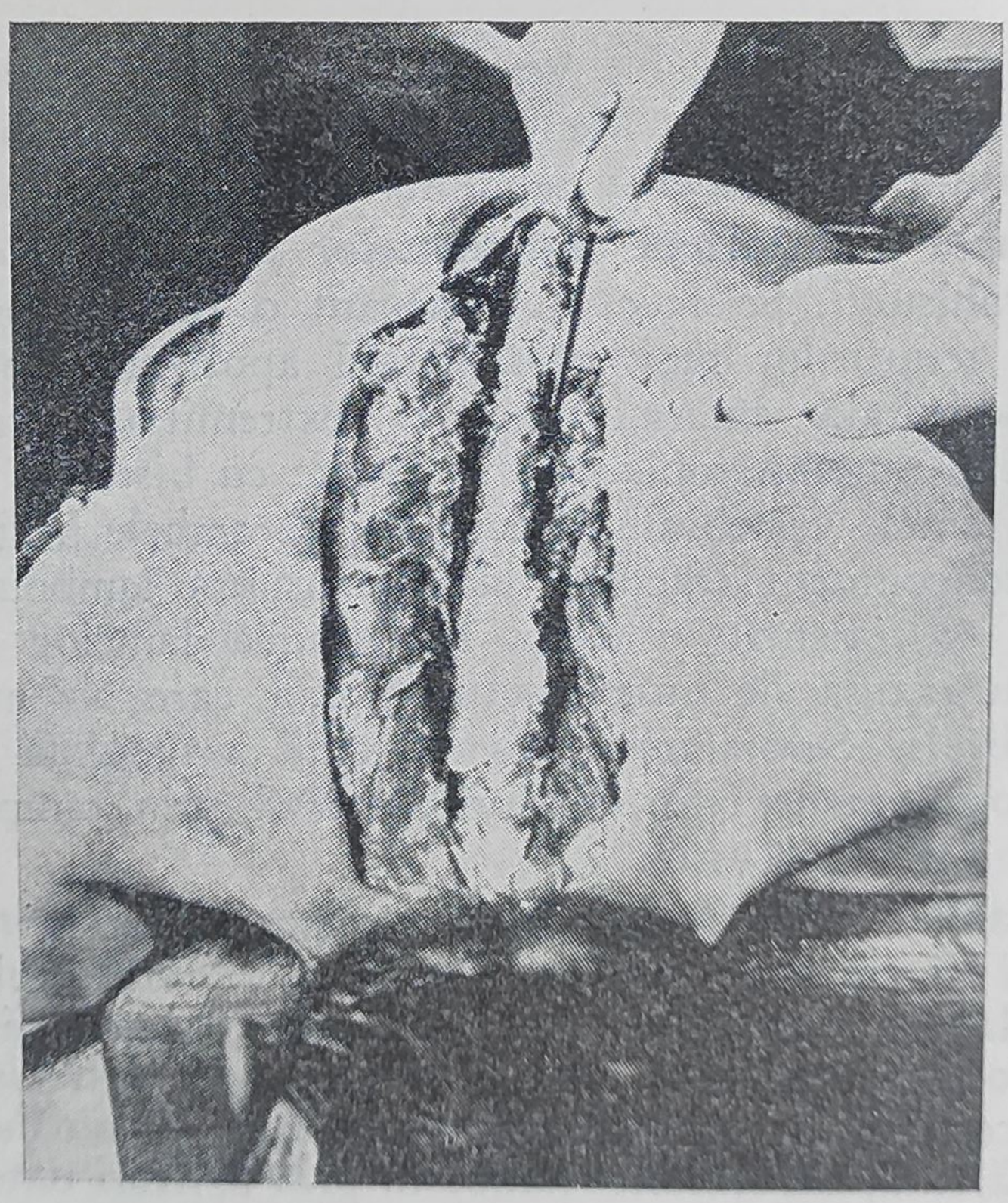

*Fig. 49.* — Îndepărtarea pielii şi muşchilor subiacenţi de pe apofizele spinoase şi lamele vertebrale posterioare.

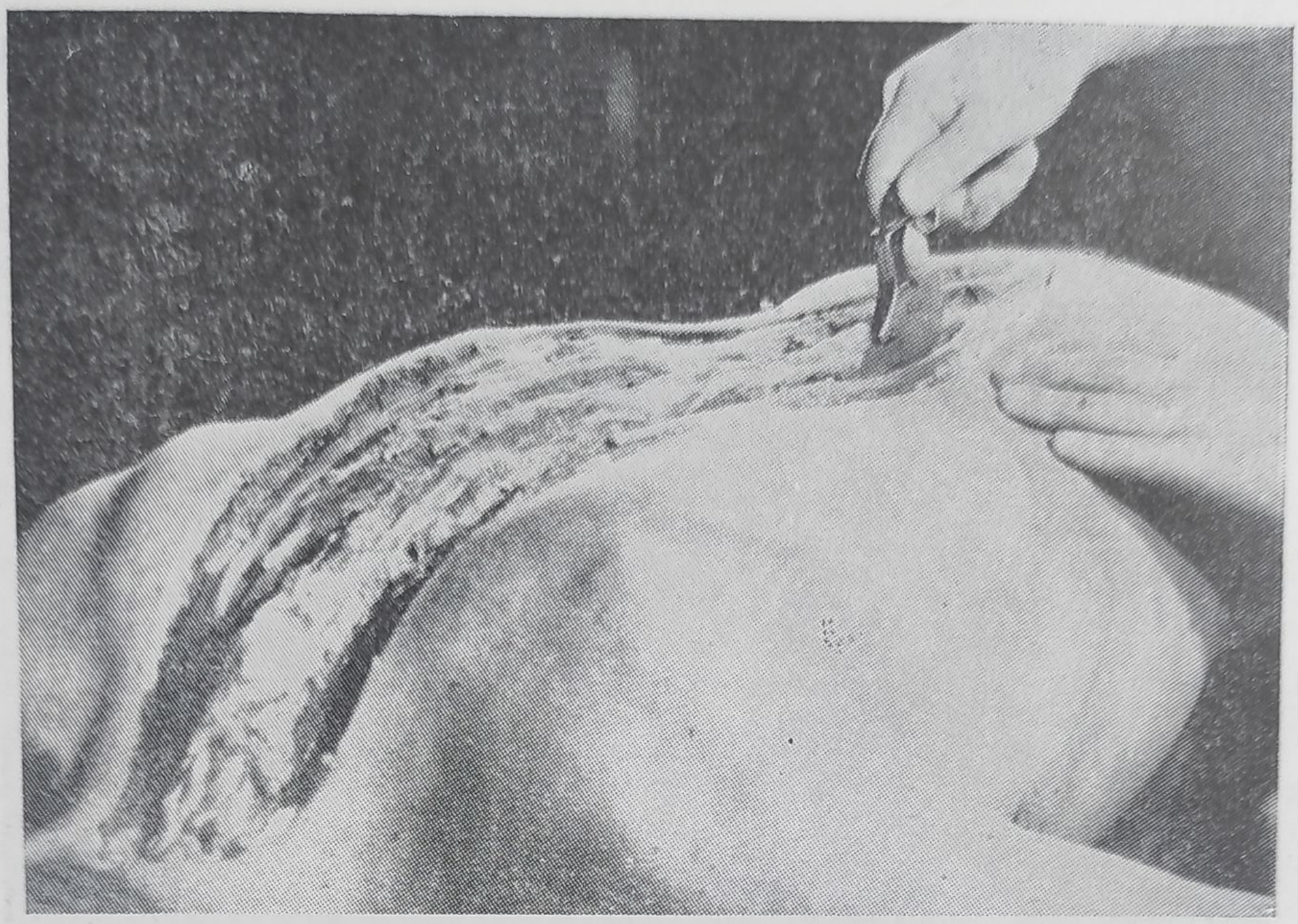

*Fig. 50.* — Ferăstruirea extremităţii externe a lamelor vertebrale cu ferăstrăul rahiotom de o parte şi de alta a lanţului apofizelor spinoase.

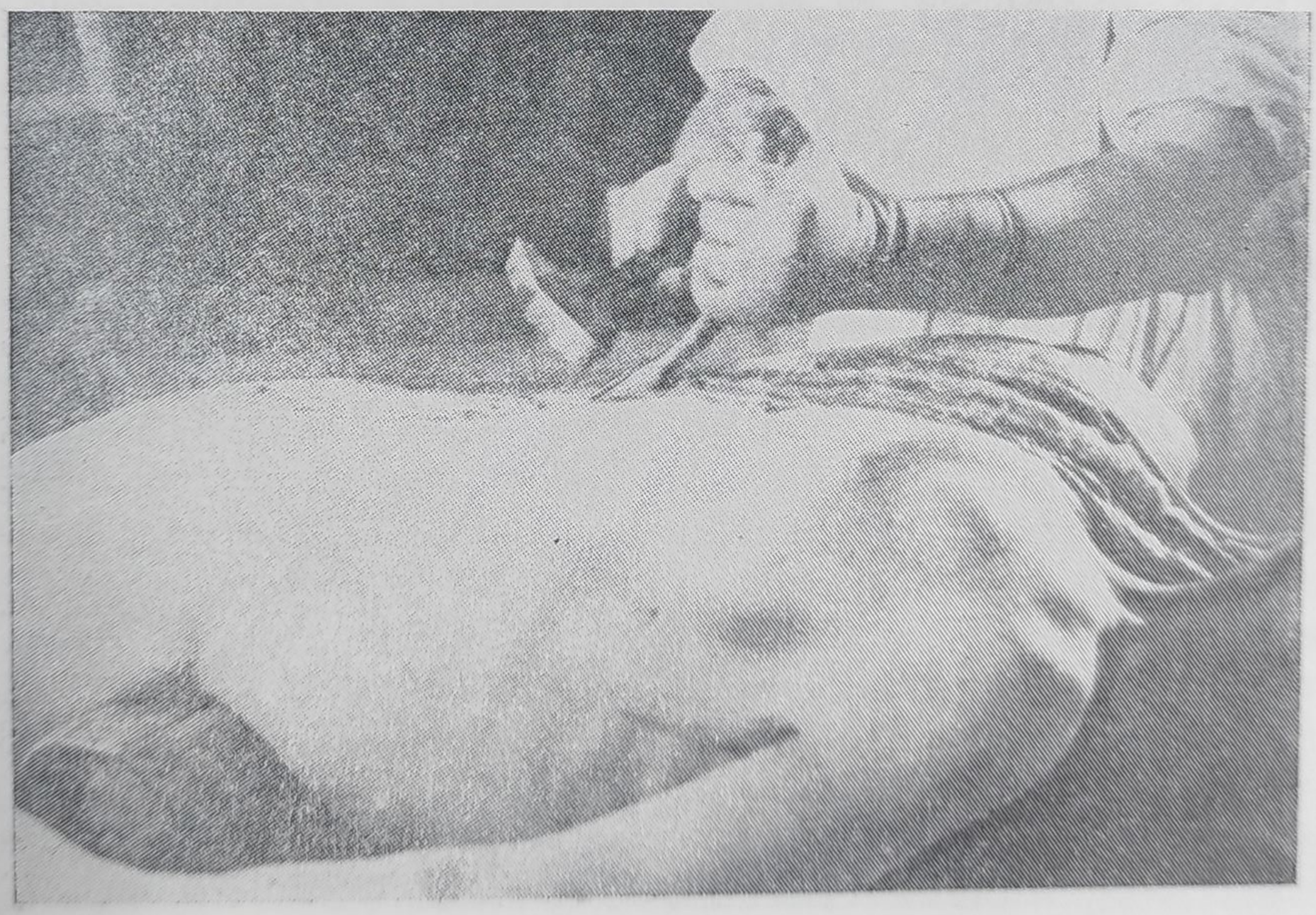

*Fig. 51.* — Perfectarea liniei de ferăstruire a coloanei vertebrale cu dalta rahiotom şi ciocan.

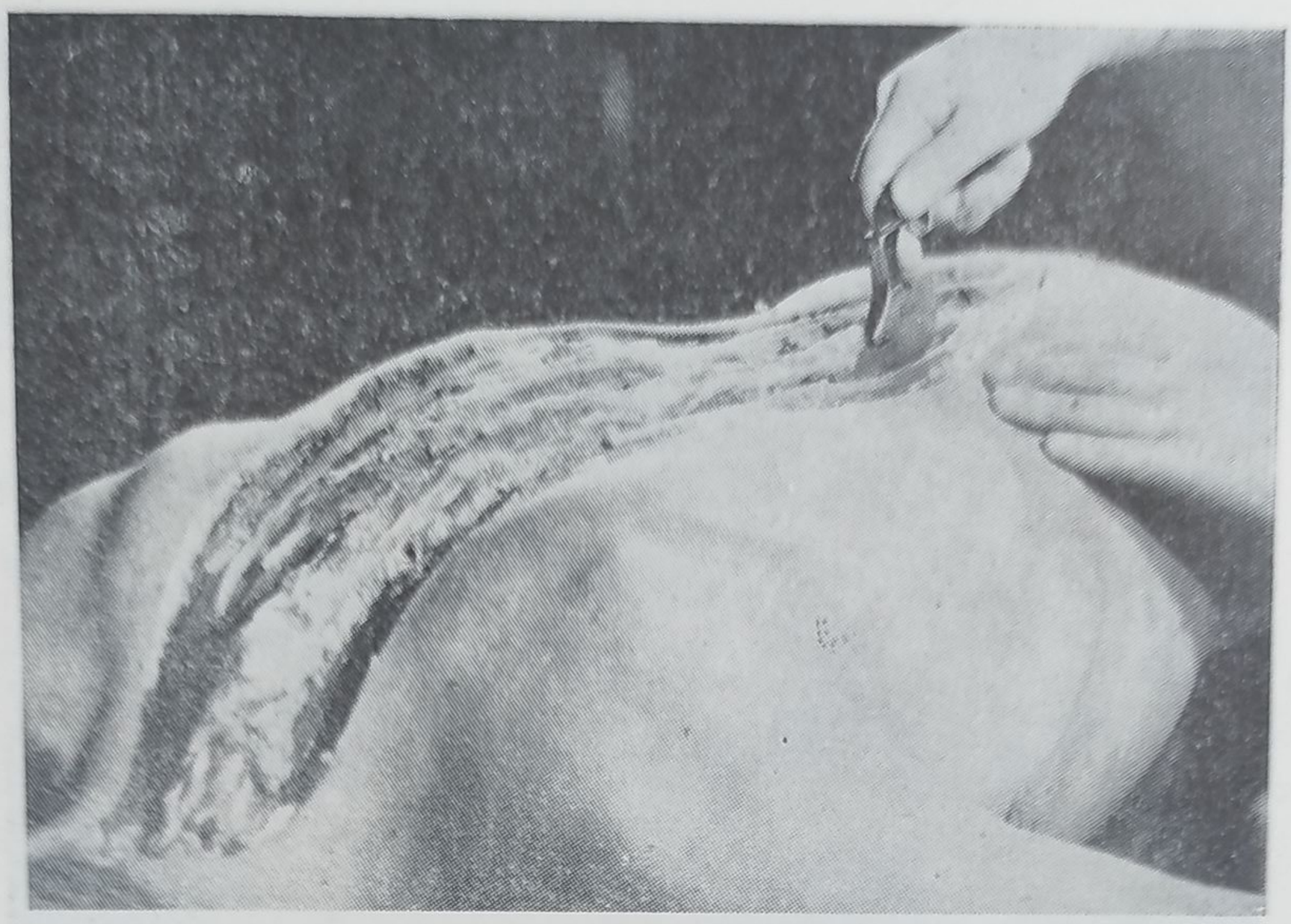

*Fig. 50.* — Ferăstruirea extremităţii externe a lamelor vertebrale cu ferăstrăul rahiotom de o parte şi de alta a lanţului apofizelor spinoase.

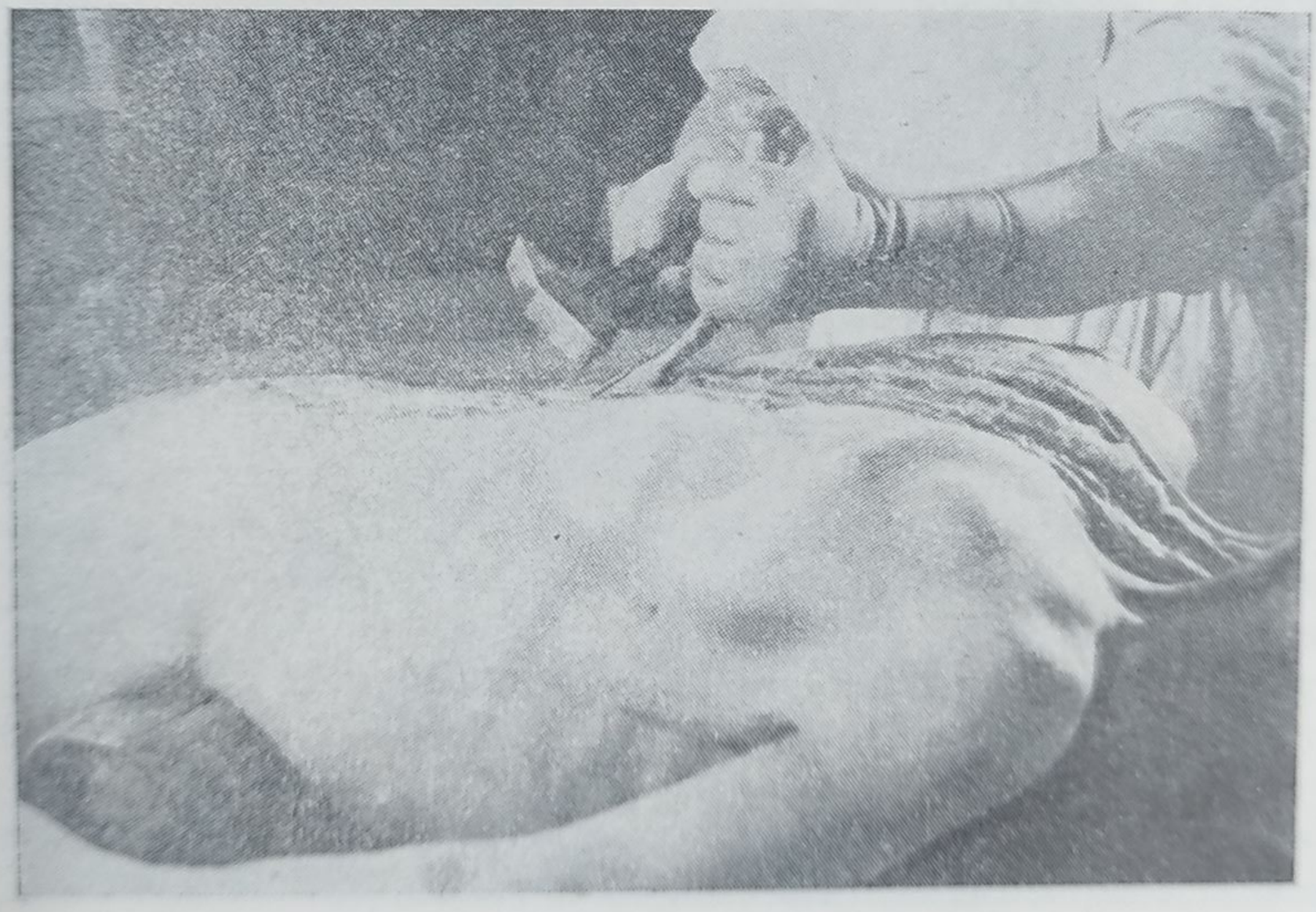

*Fig. 51.* — Perfectarea liniei de ferăstruire a coloanei vertebrale cu dalta rahiotom şi ciocan.

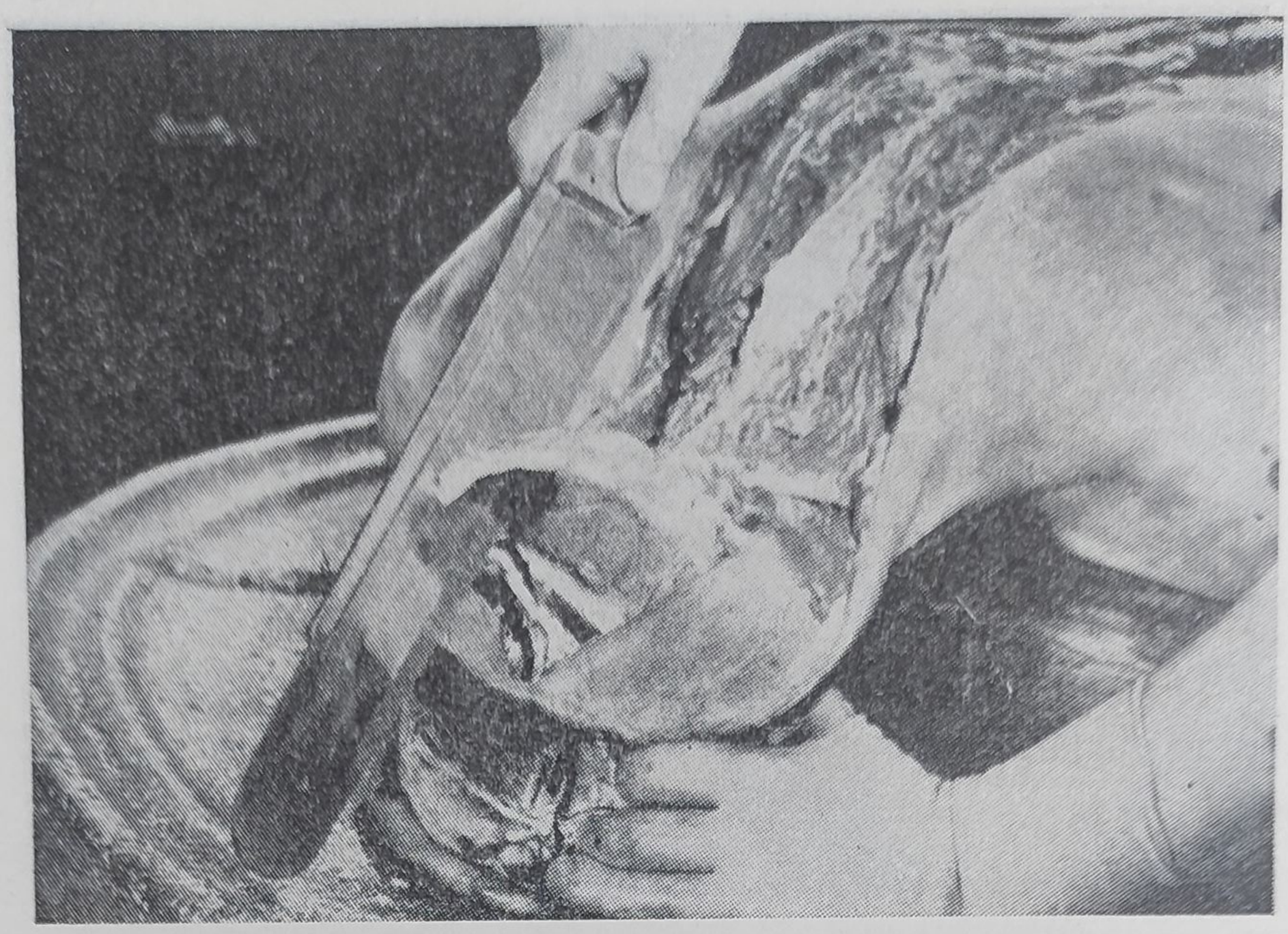

*Fig. 52.* — Ferăstruirea bilaterală a osului occipital.

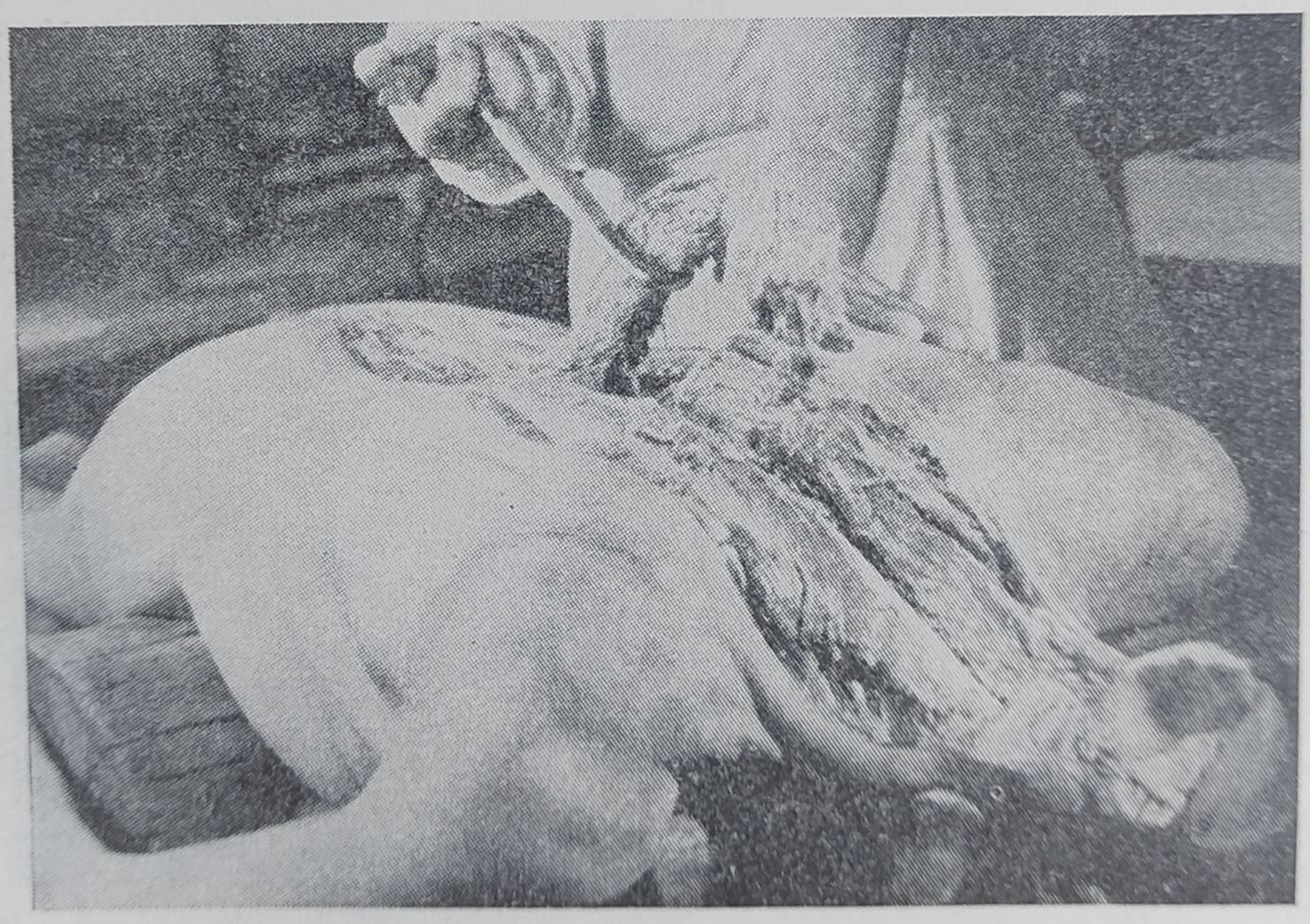

*Fig. 53.* — Îndepărtarea în bloc a lamelor vertebrale cu apofizele spinoase şi a ligamentelor galbene, printr-o mişcare de smulgere cu ajutorul cîrligului de la ciocan.

5 cm în afara liniei mediane, oblic de sus în jos și dinafară înăuntru, pînă la gaura occipitală (fig. 52). Cu ajutorul cîrligului ciocanului pe care-l introducem în extremitatea superioară a canalului rahidian, printr-o mișcare puternică de smulgere, se îndepărtează în bloc, sub forma unei benzi, lamele vertebrale cu apofizele spinoase și ligamentele galbene (fig. 53); scoaterea blocului se poate face și cu pensa de oase. Secreția sanguinolentă acumulată după îndepărtarea arcurilor vertebrale se îndepărtează prin tamponare cu buretele sau o bucată de tifon. Sacul dural se poate puncționa pentru a recolta lichidul cefalorahidian.

## 2. EXAMENUL MENINGELUI RAHIDIAN *IN SITU*

Pe fața posterioară a durei mater se găsește, uneori, o grăsime roșiatică, care o separă de lamele vertebrale. Alteori se găsește o serozitate vîscoasă care reprezintă o modificare post-mortem; acest aspect nu trebuie confundat cu o leziune.

## 3. SCOATEREA ȘI SECȚIONAREA MENINGELUI RAHIDIAN ȘI A MĂDUVEI SPINĂRII

Se prinde dura mater cu o pensă cu dinți la nivelul regiunii sacrate, fără a atinge măduva, se trage într-o parte și, mergînd de jos în sus, se evidențiază ganglionii spinali pe care-i scoatem pe rînd din găurile de conjugare cu ajutorul bisturiului. Scoaterea lor se face mai ușor după secționarea cu dalta sau îndepărtarea cu pensa de oase a apofizelor articulare ale vertebrelor și a părții adiacente a pediculilor vertebrali, punînd în evidență orificiile intervertebrale (găurile de conjugare) cu ganglionii care se află în ele. După aceea se secționează nervii rahidieni, în afara ganglionilor (fig. 54). Aceeași tehnică se efectuează și de partea opusă. Manevra va fi delicată, fără tracțiuni puternice, fără torsiuni sau cuduri ale măduvei. Se prinde apoi din nou cu pensa cu dinți *dura mater* în porțiunea sacrată și se face o secțiune transversală la nivelul celei de-a 3-a sau a 4-a vertebră lombară, prin sacul dural și nervii cozii de cal. Trăgînd și mergînd de jos în sus, eliberăm sacul dural prin secționarea cu bisturiul a legăturilor dintre fața sa anterioară și ligamentul vertebral comun posterior (fig. 55). Măduva acoperită de meninge se scoate și se întinde pe masa de disecție cu fața posterioară în sus și cu extremitatea cervicală spre prosector. Cu un foarfece butonat se secționează *dura mater*, începînd de la extremitatea cervicală pînă la extremitatea cozii de cal sau invers (fig. 56). Se examinează *dura mater* și suprafața externă a măduvei, după care se fac, la diverse niveluri ale

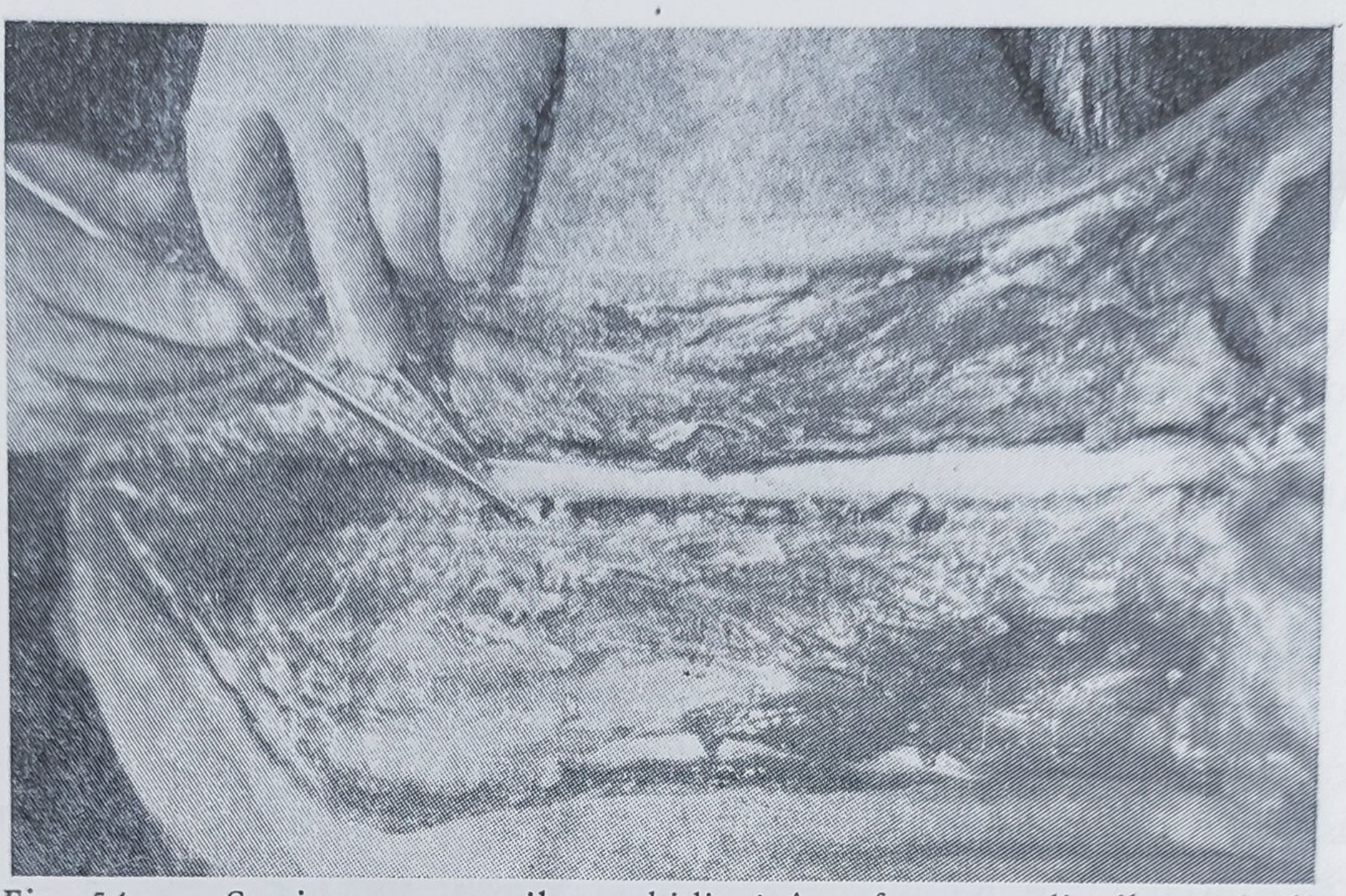

*Fig. 54.* — Secţionarea nervilor rahidieni în afara ganglionilor spinali.

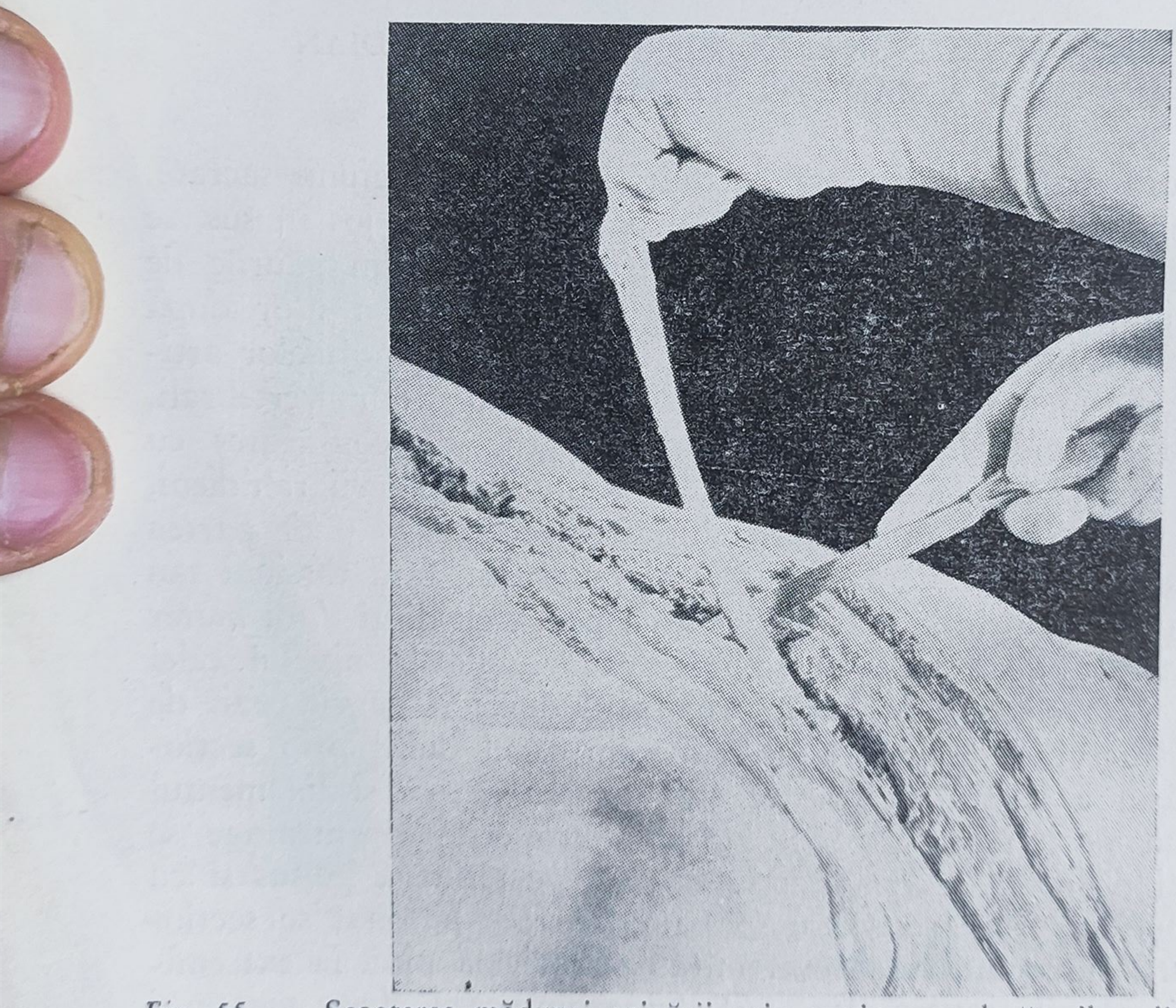

*Fig. 55.* — Scoaterea măduvei spinării prin secţionarea legăturilor dintre faţa anterioară a sacului dural şi ligamentul vertebral comun posterior.



*Fig 56.* — Secţionarea longitudinală a durei mater rahidiene.



*Fig. 57.* — Secţionarea transversală a măduvei spinării.

măduvei, secţiuni transversale (fig. 57), ale căror suprafeţe se examinează. (Pentru leziuni vezi p. 273.) Este mai indicat ca secţionarea măduvei să se facă după o prealabilă fixare în formol 15—20% timp de 2—3 săptămîni, ca şi în cazul creierului.

## 4. EXAMENUL CANALULUI RAHIDIAN

După scoaterea măduvei se va face examenul atent al canalului rahidian. Vor fi cercetate eventualele proeminenţe osteo-cartilaginoase, fracturi, luxaţii etc.; se va preciza consistenţa corpilor vertebrali cu vîrful bisturiului etc.

# 9

# TEHNICA DESCHIDERII CAVITĂȚII TORACO-ABDOMINALE

## 1. INCIZIA MEDIANĂ SUBMENTO-PUBIANĂ

Cadavrul este întins în decubit dorsal, cu suportul de lemn așezat sub omoplați, pentru a imprima cutiei toracice o curbură cu convexitatea în sus, iar capul este lăsat să atîrne în jos. Medicul care execută necropsia se așază la dreapta cadavrului și face cu bisturiul mare o incizie pe linia mediană, de la menton pînă la pubis (fig. 58), ocolind ombilicul la stînga, pentru a evita secționarea ligamentului rotund al ficatului. Incizia interesează pielea și paniculul adipos pînă la mușchi. Eventualele leziuni întîlnite pe linia de incizie se ocolesc. Pe abdomen, nu se apasă prea puternic asupra bisturiului, pentru a nu pătrunde în cavitatea peritoneală și leza organele abdominale (fig. 59).

La secționare se poate să se scurgă un lichid seros, în caz de edem al peretelui, sau să apară o colecție sanguină, în cazul unui hematom parietal datorit unei contuzii abdominale.

## 2. DESCHIDEREA CAVITĂȚII ABDOMINALE

În dreptul regiunii epigastrice, sub apendicele xifoid, pe linia de incizie submento-pubiană, se ridică cu degetele mîinii stîngi marginea dreaptă a inciziei, pentru a îndepărta peretele abdominal de organele subiacente (ficat, stomac) și se face o butonieră în lungime de 5—6 cm care interesează mușchii și peritoneul parietal. Prin butonieră se introduc indexul și mediusul mîinii stîngi, în așa fel, încît pulpa degetelor să fie în contact direct cu peritoneul parietal. Îndepărtînd acum degetele în formă de V, se ridică în sus peretele abdominal și se secționează cu

bisturiul mușchii și peritoneul parietal pe traiectul inciziei cutanate, pînă la pubis (fig. 60); se deschide astfel cavitatea abdominală. Cînd în cavitate se găsește lichid, după ce am recoltat din el într-o eprubetă pentru examene de laborator, se va evacua și măsura cu polonicul.

Mușchii peretelui pot apărea moi, de culoare brună, striați de benzi mai palide, în caz de *miozită*.

**Punerea în evidență a pneumoperitoneului.** În regiunea cea mai proeminentă a abdomenului, înainte de deschiderea cavității abdominale, se incizează și se disecă tegumentele de hipoderm, pe o distanță de 8—10 cm. Buzele inciziei se ridică cu două pense și se apropie tegumentele în așa fel, încît să determine formarea unei adîncituri în care se pune apă. În acest loc, cu ajutorul bisturiului se face o mică butonieră care interesează mușchiul și peritoneul, ceea ce permite ieșirea treptată a bulelor de gaz din cavitatea peritoneală. În vederea unei analize chimice, gazele pot fi captate într-o eprubetă mai largă plină cu apă și așezată cu gura în jos deasupra butonierei.

### 3. DECOLAREA TEGUMENTELOR ȘI MUȘCHILOR DE PE CUTIA TORACICĂ ȘI GÎT

Se răsfrînge peretele abdominal, care se prinde cu mîna stîngă de marginea dreaptă a inciziei, deasupra ombilicului, policele fiind în contact cu peritoneul parietal, iar fața palmară a celor patru degete în contact cu pielea. Cu bisturiul se secționează peritoneul parietal și mușchii abdominali paralel și imediat deasupra rebordului costal drept (fig. 61). Continuînd să se răsfrîngă pielea cu mușchii subiacenți, se secționează cu bisturiul, ținut aproape orizontal, toate țesuturile moi de pe fața anterioară a hemitoracelui drept, mergînd de jos în sus pînă la gît și denudînd coastele și cartilajele costale (fig. 62). La nivelul gîtului se decolează numai tegumentele cu mușchiul pielos al gîtului, lăsînd pe loc ceilalți mușchi (fig. 63). Decolarea se oprește la nivelul ramurii orizontale a mandibulei și apofizei mastoide a osului temporal din dreapta.

Aceeași tehnică se repetă și pentru hemitoracele stîng.

**Punerea în evidență a pneumotoraxului.** După decolarea tegumentelor de pe cutia toracică se disociază mușchii intercostali dintr-un spațiu intercostal, pe o lungime de 1 cm, fără a secționa pleura. În adîncitura obținută se pune apă și se punctionează pleura: în caz de pneumotorax, se observă apariția unor bule de gaz, care se pot recolta.

### 4. SECȚIONAREA ȘI ÎNDEPĂRTAREA PLASTRONULUI STERNO-CONDRAL

a) Se secționează în primul rînd inserțiile claviculare și sternale ale mușchilor sterno-cleido-mastoidieni (fig. 64).

b) Se dezarticulează claviculele secționînd ligamentele articulației sterno-claviculare stîngi și drepte prin următoarea manevră: cu mîna stîngă se mobilizează umărul stîng pentru punerea în evidență a articulației sterno-claviculare stîngi, în care se pătrunde cu bisturiul mare și se face o incizie în semicerc, înconjurînd extremitatea sternală a claviculei și evitînd în același timp înțeparea vaselor mari de la baza gîtului (fig. 65).

c) Se schimbă apoi direcția inciziei, începînd de la cartilajul celei de-a II-a coaste și cu întreaga lamă a bisturiului (nu cu vîrful) se secționează cartilajele costale și mușchii intercostali de sus în jos și dinăuntru în afară, la distanță de 0,5—1 cm înăuntrul articulației condro-costale (fig. 66), fără a pătrunde în cavitatea toracică și leza organele. Aceeași manevră se repetă și pentru partea stîngă. Pentru secționarea cartilajelor costale osificate, se întrebuințează costotomul, cu al cărui ram mai îngust și încovoiat se pătrunde sub coaste, iar cu ramul mai lat și convex, deasupra coastelor. Secțiunea pornește de această dată de jos în sus și dinafară înăuntru (fig. 67). Un examen mai amănunțit al patologiei toracice este facilitat de ridicarea plastronului sterno-costal după secționarea coastelor pe linia axilară anterioară. Se prinde apoi cu mîna stîngă marginea inferioară a plastronului sterno-condral, se ridică în sus și se secționează inserțiile diafragmului și toate țesuturile moi de pe suprafața posterioară a plastronului, pînă la manubriul sternal, ținînd bisturiul în contact intim cu fața posterioară a sternului, pentru a nu se deschide sacul pericardic (fig. 68). Plastronul, în poziție aproape verticală, se răsucește de mai multe ori și se secționează cu bisturiul țesuturile moi pe fața posterioară a manubriului. După eliberare și îndepărtare, plastronul se examinează pe fața posterioară, căutînd anomaliile arterelor mamare interne și grupele limfoganglionare (în cancer de sîn).

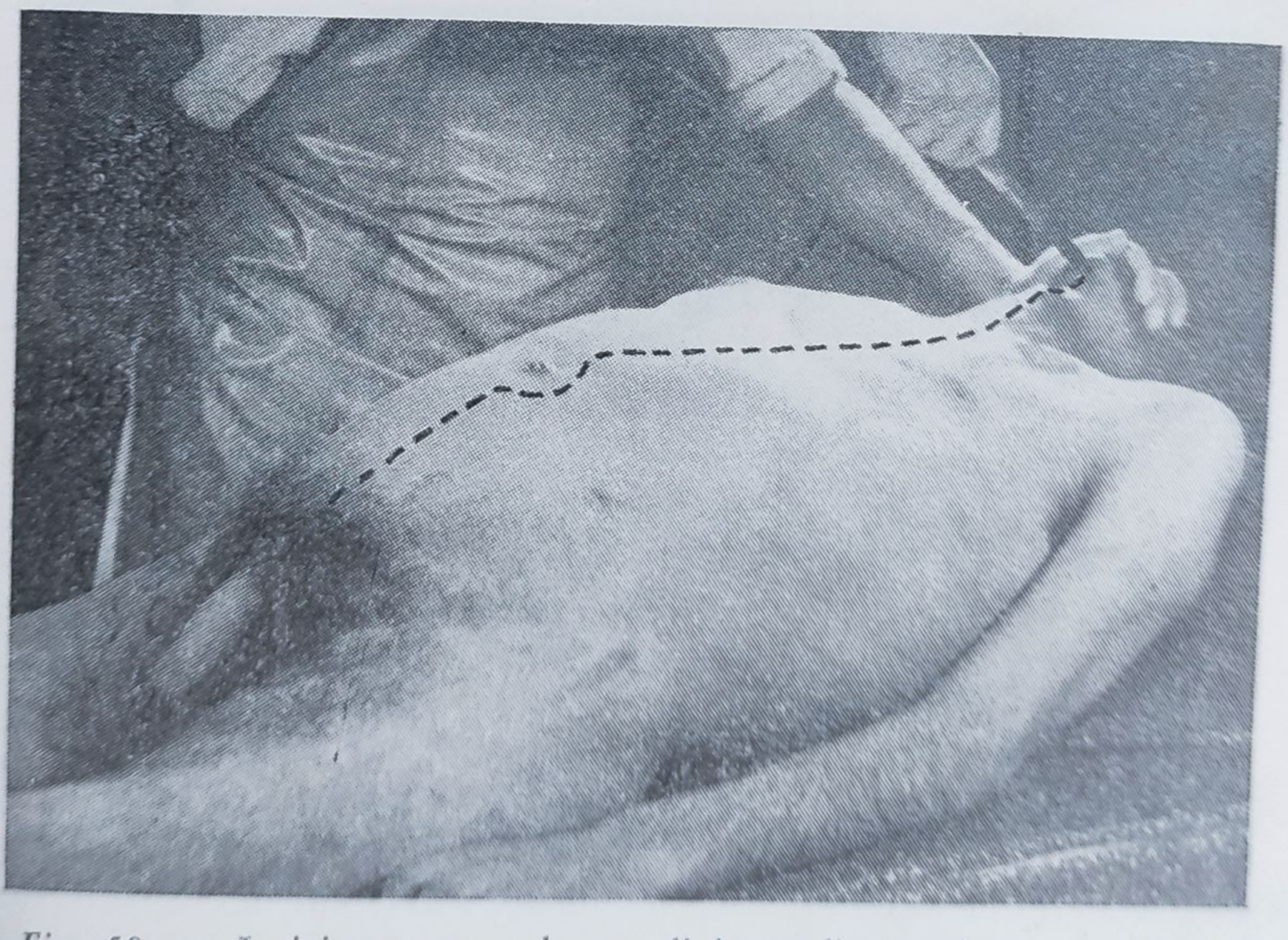

*Fig. 58.* — Incizia tegumentelor pe linia mediană submento-pubiană.

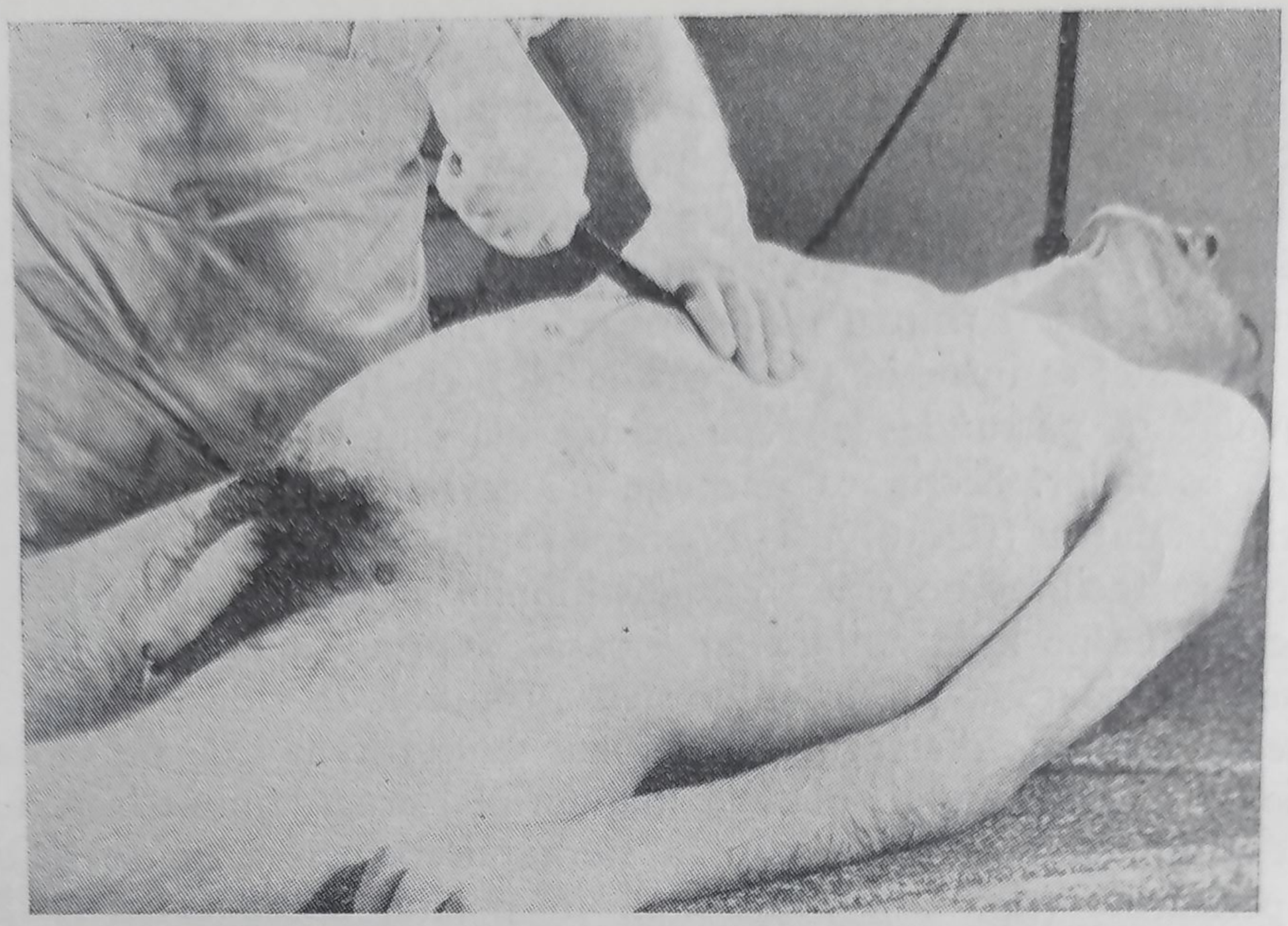

*Fig. 59.* — Incizia tegumentelor pe linia mediană submento-pubiană; se observă poziţia bisturiului şi mîinilor la nivelul abdomenului.

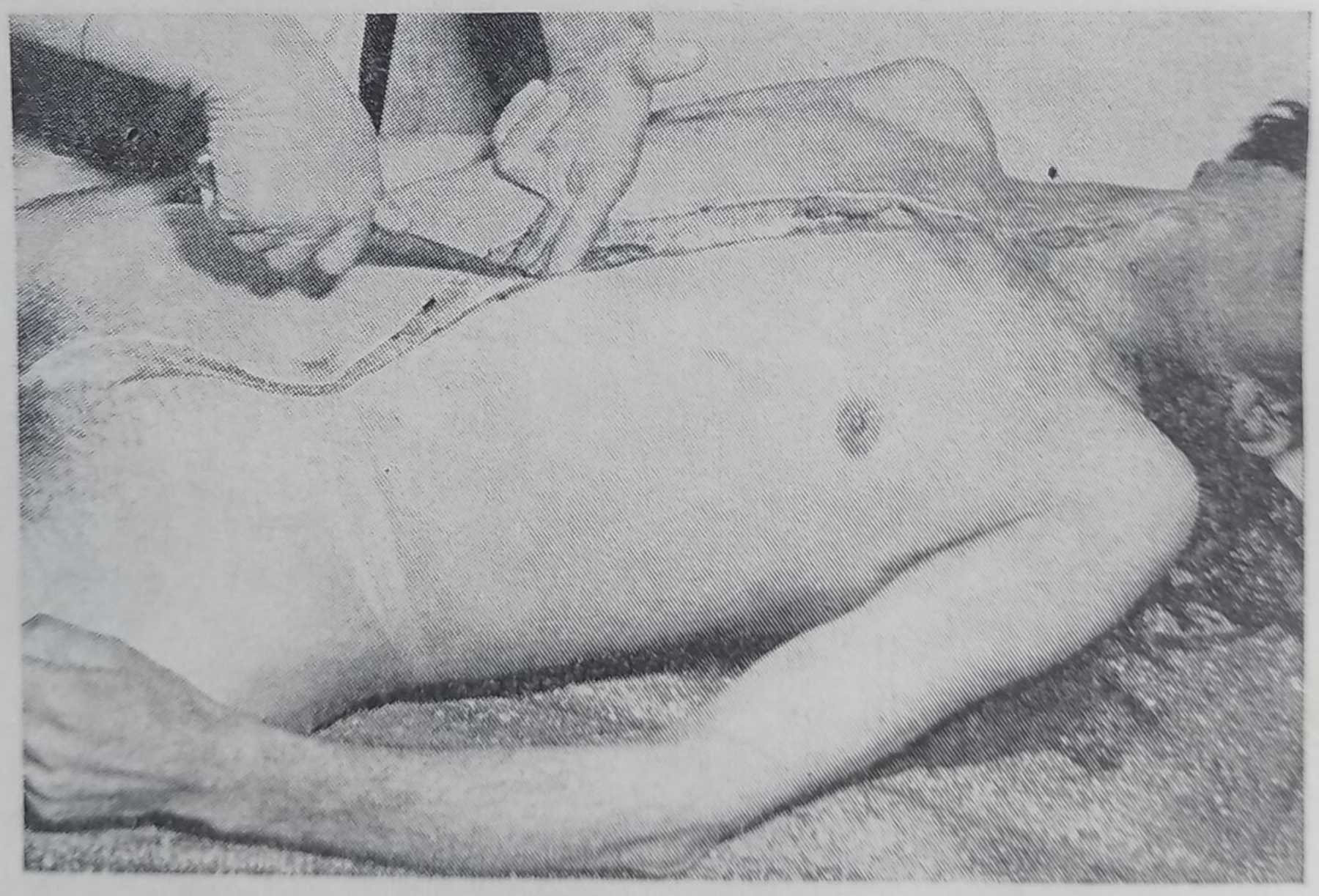

*Fig. 60.* — Executarea bu·onierei abdominale sub apendicele xifoid, indexul şi mediusul fiind îndepărtate în formă de V, cu pulpa degetelor în contact cu peritoneul parietal.

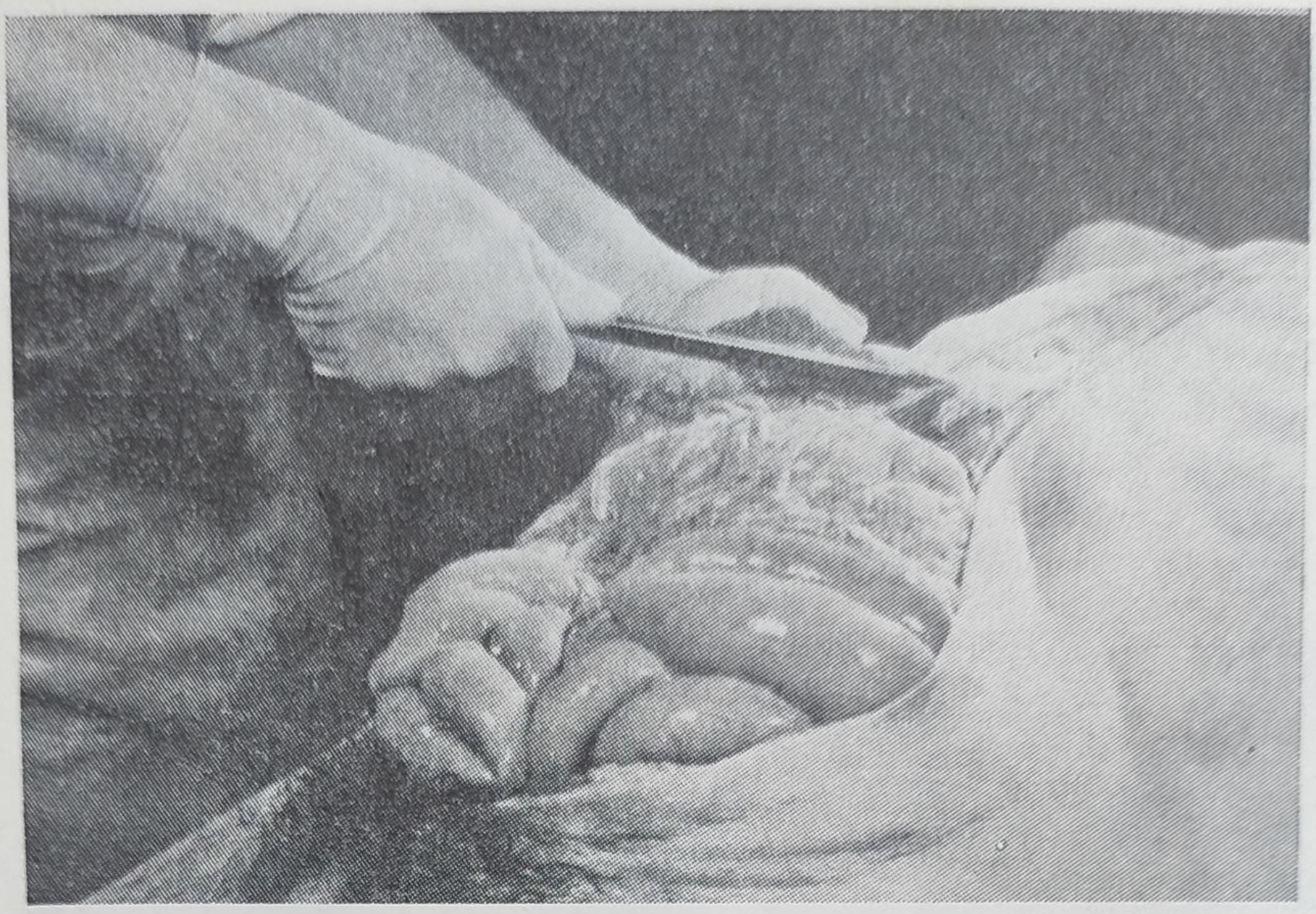

*Fig. 61.* — Secţionarea peritoneului parietal şi muşchilor abdominali paralel şi imediat deasupra rebordului costal drept; se observă poziţia mîinii stîngi care răsfrînge în afară ţesuturile moi.

*Fig. 62.* — Decolarea tegumentelor şi muşchilor de pe faţa anterioară a hemitoracelui drept; se observă poziţia mîinii stîngi.

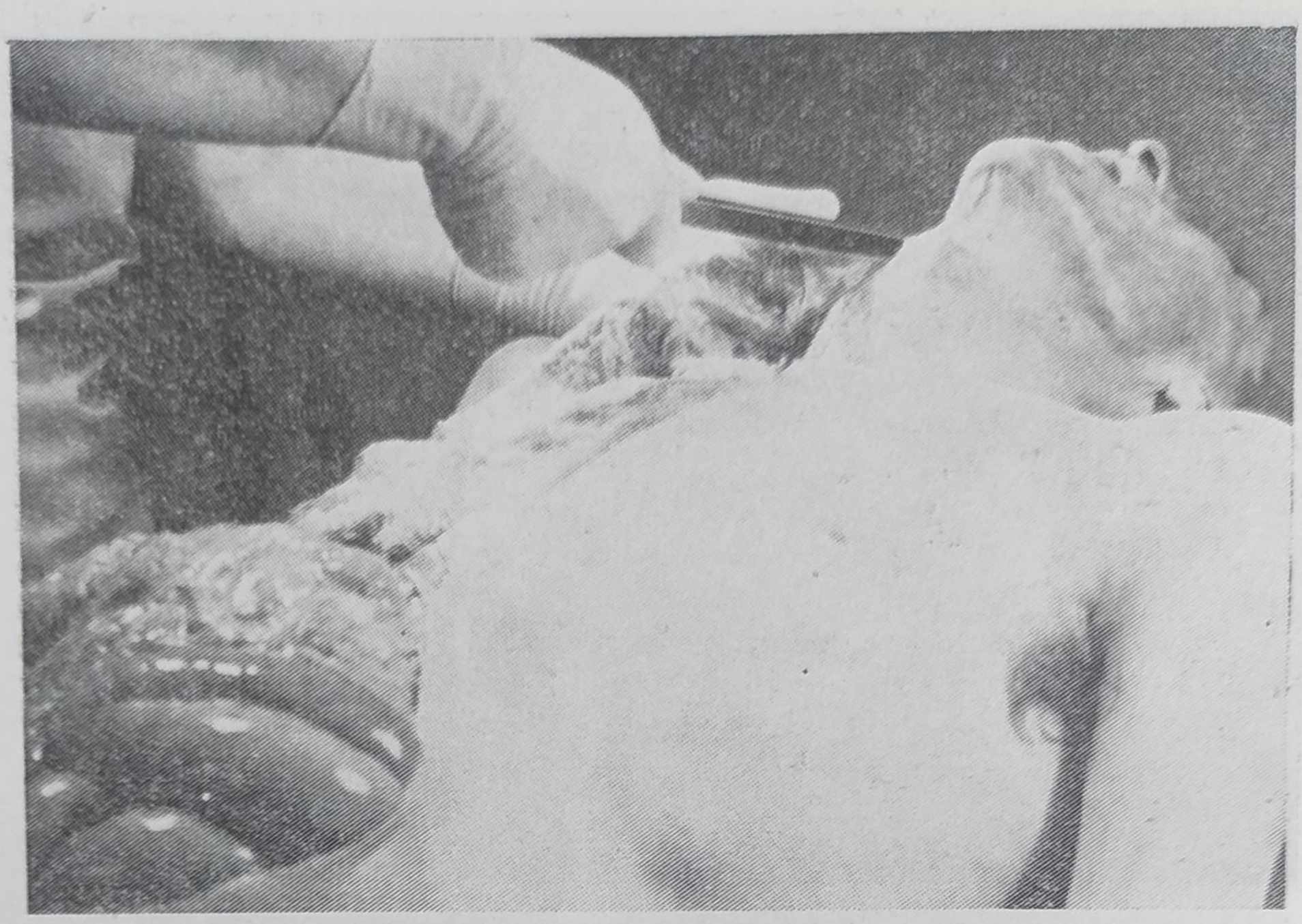

*Fig. 63.* — Decolarea tegumentelor şi a muşchiului pielos al gîtului din partea dreaptă.

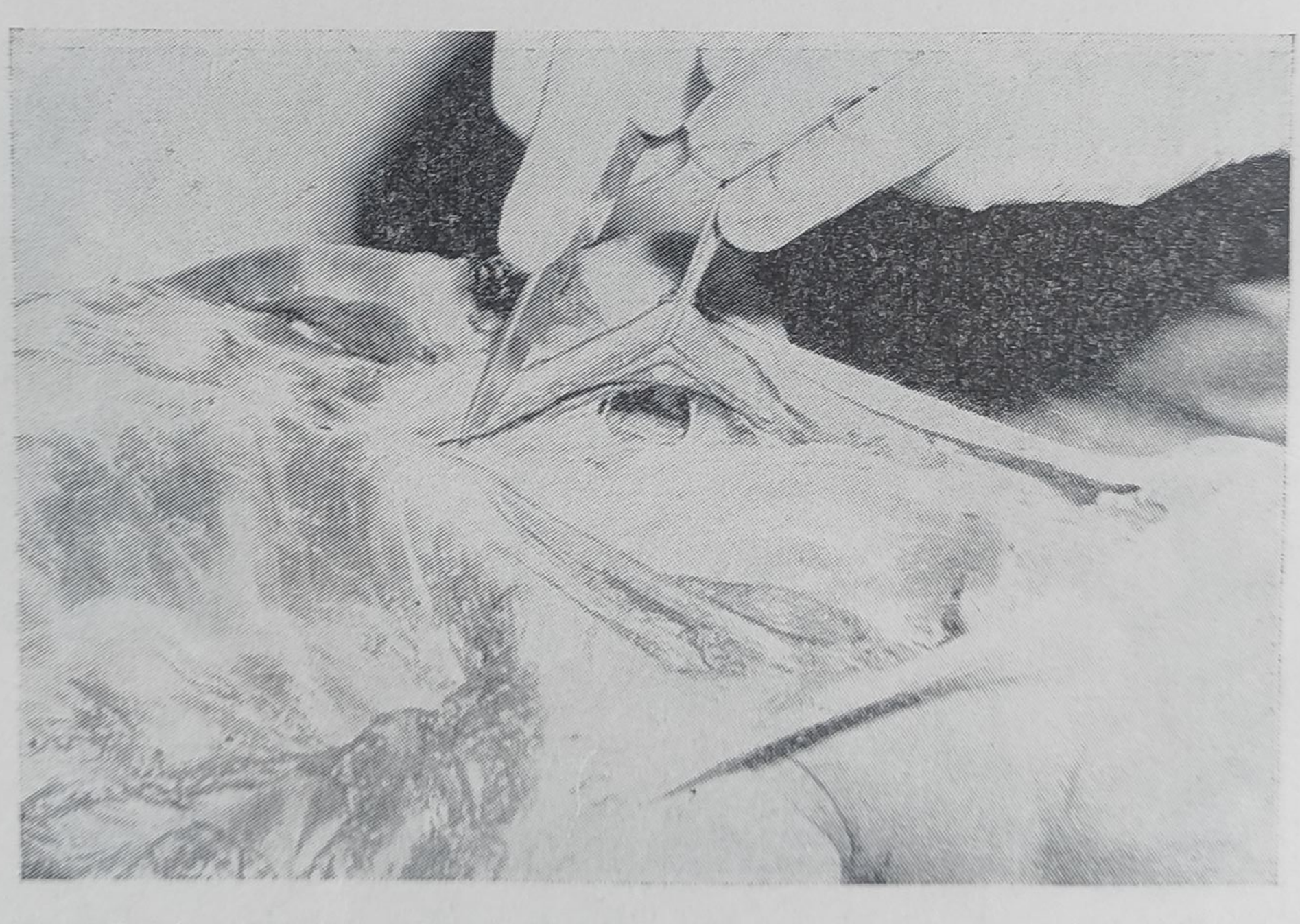

*Fig. 64.* — Secţionarea inserţiilor claviculare şi sternale ale muşchiului sterno-cleido-mastoidian din dreapta.

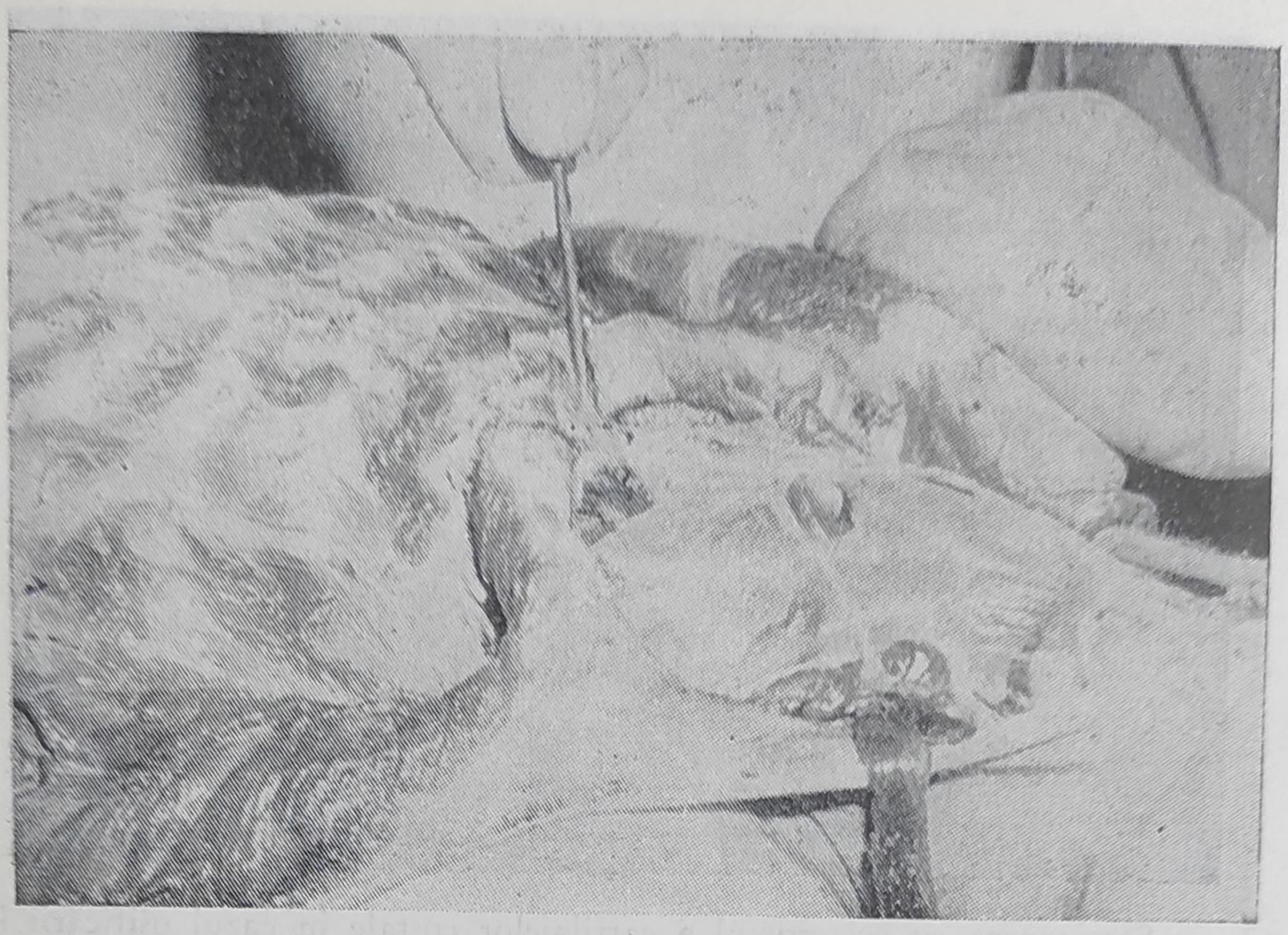

*Fig. 65.* — Secţionarea ligamentelor articulaţiei sterno-claviculare drepte cu apăsarea şi mobilizarea umărului drept pentru punerea în evidenţă a articulaţiei.

*Fig. 66.* — Secţionarea, cu cuţitul, a cartilajelor costale şi muşchilor intercostali la o distanţă de 0,5—1 cm, înăuntrul articulaţiei condro-costale, de-a lungul unei linii care merge de sus în jos şi dinăuntru în afară.

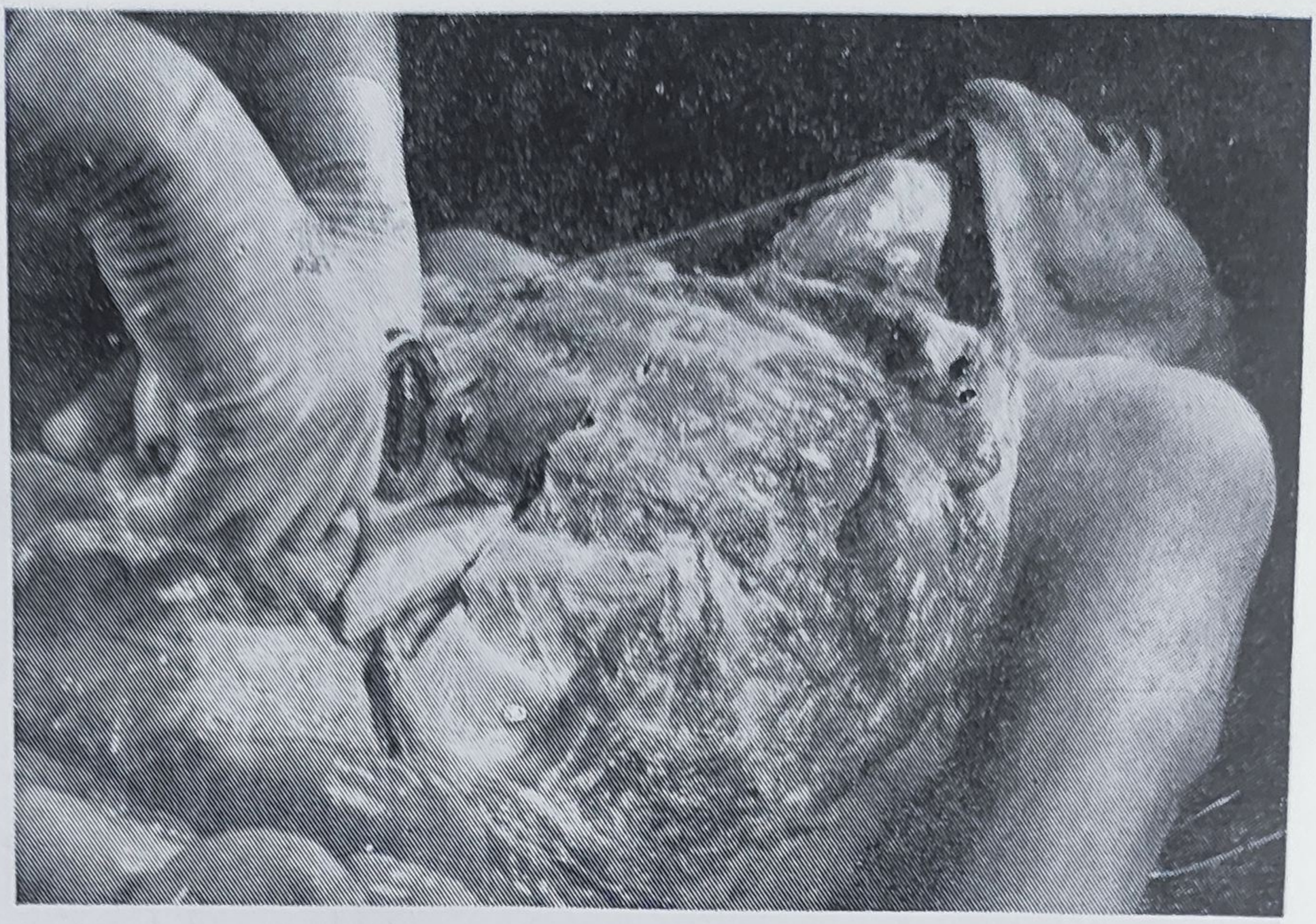

*Fig. 67.* — Secţionarea cu costotomul a cartilajelor costale în cazul osificării lor, de-a lungul unei linii ce merge de jos în sus şi din afară înăuntru.

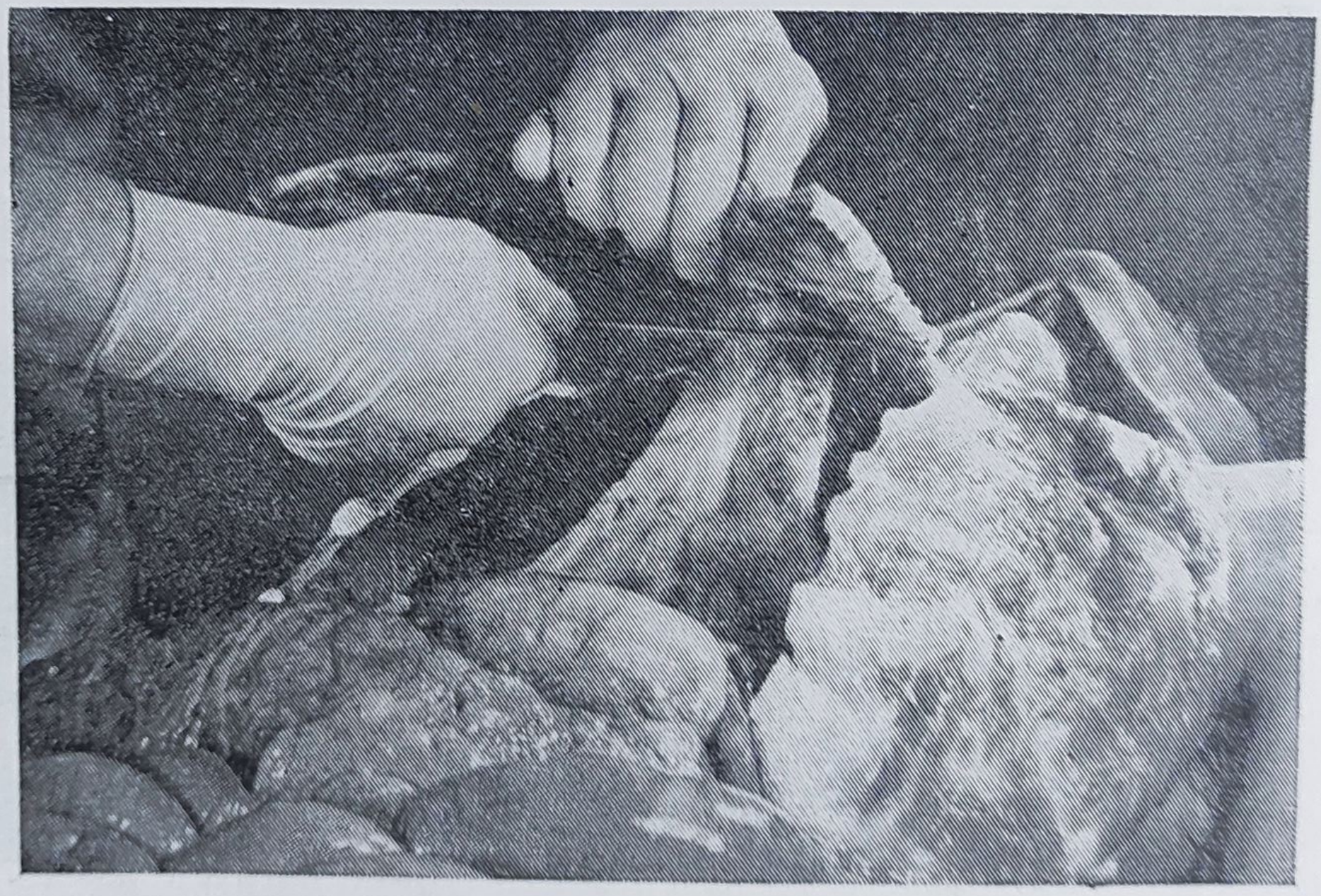

*Fig. 68.* — Ridicarea plastronului sterno-condral şi secţionarea inserţiilor diafragmului şi ţesuturilor moi de pe faţa sa posterioară.

# 10

# TEHNICA NECROPSIEI ORGANELOR CAVITĂȚII BUCALE, GÎTULUI ȘI TORACELUI

## 1. SECȚIONAREA GLANDELOR MAMARE

După ce tegumentele și mușchii de pe cutia toracică au fost decolați și răsfrînți, se fac o serie de incizii prin glandele mamare, pe fața internă a lambourilor. Se examinează glandele mamare, precizîndu-se mărimea lor, culoarea, consistența etc. (Pentru leziuni vezi p. 230.)

## 2. EXAMENUL ORGANELOR GÎTULUI *IN SITU*

După ce cavitatea toracică a fost deschisă, se disecă și se examinează cu atenție organele gîtului *in situ*, și anume: limfoganglionii submaxilari și cervicali, glandele submaxilare, tiroida și paratiroidele, trunchiul arterei carotide, venele jugulare etc.

Se va determina aspectul lor normal sau eventualele *leziuni: anevrismul arterelor gîtului* care apare ca o masă globuloasă dependentă de arteră și aderentă de țesuturile vecine; *anevrismele artero-venoase; tumoarea corpusculului retrocarotidian* totdeauna unilaterală, de aspect spongios, de mărimea unui ou de porumbel, enucleabilă. Se va face examenul histopatologic.

## 3. EXAMENUL CAVITĂȚILOR ȘI SEROASELOR PLEURALE

După ce s-a acoperit cu pielea cadavrului extremitatea secționată a cartilajelor costale din stînga (pentru a feri mănușile și mîna de eventualele rupturi sau zgîrieturi), se introduce mîna dreaptă în cavitatea pleurală stîngă, cu fața palmară spre plămîn și fața dorsală spre peretele toracic, și se scoate plămînul în afară (fig. 69). În cazul existenței unor

aderenţe pleurale laxe, acestea vor fi decolate cu degetele; în cazul unor aderenţe fibroase, simfizelor puternice, pleura parietală va fi secţionată cu bisturiul, căutînd un plan de clivaj în contact cu osul, pentru a putea extrage plămînul cu pleura parietală. Aceeaşi tehnică se între-

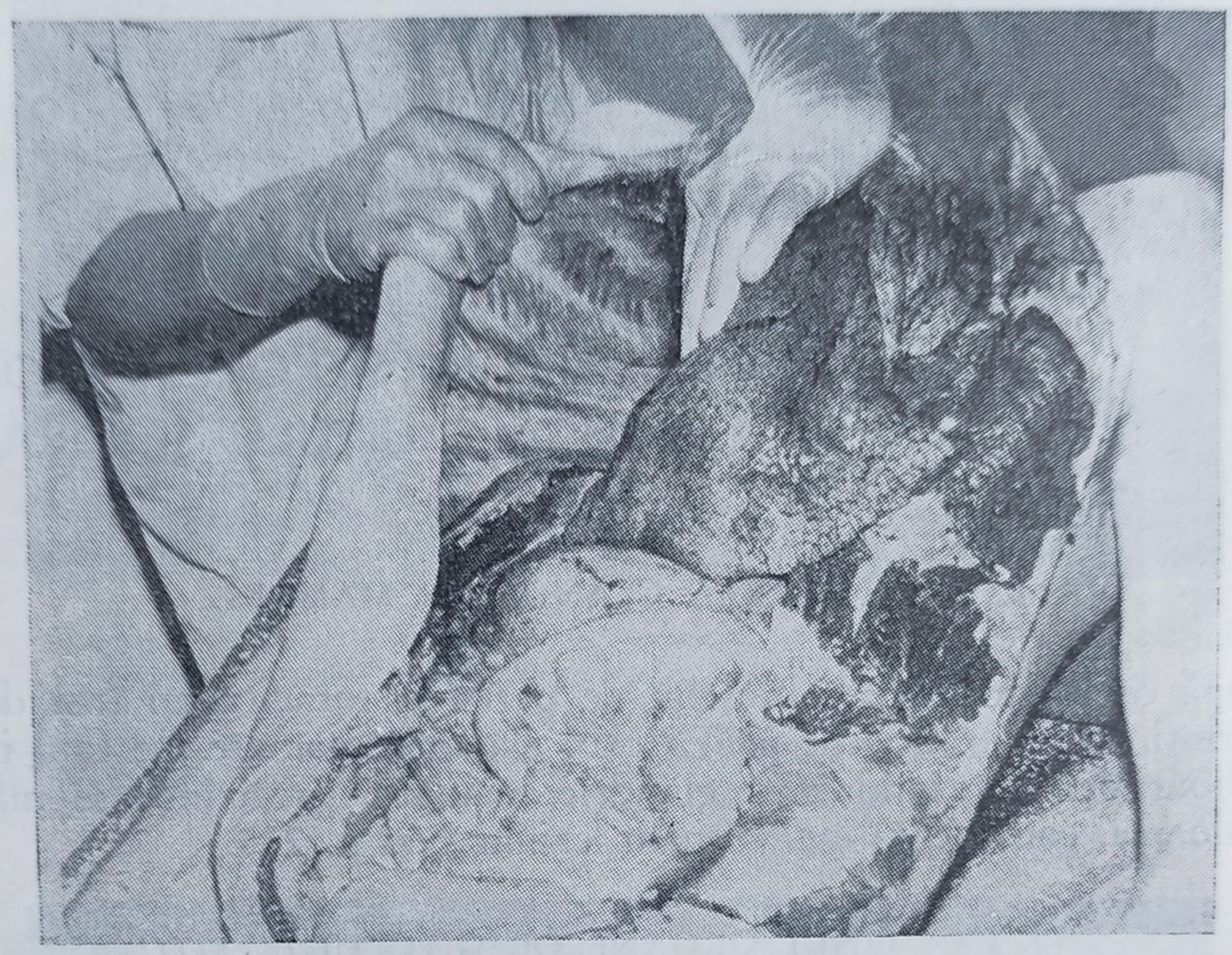

*Fig. 69.* — Examenul cavităţii pleurale drepte cu scoaterea plămînului în afară; se observă poziţia mîinilor.

buinţează şi pentru cavitatea pleurală dreaptă. Se va cerceta: aspectul cavităţii şi seroasei, eventualele colecţii patologice, culoarea, consistenţa, aderenţele, caracterul şi întinderea acestora etc. (Pentru leziuni vezi p. 280.)

**Punerea în evidenţă a unei fisuri pleuro-pulmonare.** Plămînul fiind lăsat pe loc, se umple cavitatea pleurală respectivă cu apă. Printr-o canulă fixată la extremitatea superioară a laringelui se insuflă aer cu ajutorul unei pere de cauciuc. Prin locul de perforare a plămînului şi pleurei vor apărea bule de gaz.

### 4. EXAMENUL PLĂMÎNULUI *IN SITU*

Se va examina în primul rînd raportul dintre plămîn şi cavitatea toracică. La deschiderea cavităţii toracice, plămînul normal ocupă circa 1/3 din cavitatea hemitoracelui respectiv datorită presiunii atmosferice. Se va cerceta apoi hilul pulmonar, examinînd raportul dintre vase şi bronhii, eventualii trombi sau dopuri mucoase (palparea prea intensă îi

poate deplasa!), starea limfoganglionilor hilari, se va examina sumar parenchimul pulmonar, stabilindu-se eventualele modificări ale numărului, mărimii şi formei lobilor pulmonari, culorii lor, consistenţei lor etc. (Pentru leziuni vezi p. 311.) În cazul unei suspiciuni de tromboză sau embol pulmonar, înainte de a se examina prin palpare plămînul, pentru a nu se mobiliza trombul sau embolul, se vor *deschide ramurile extra- şi intrapulmonare ale arterelor şi venelor pulmonare*. Ele se secţionează cu foarfecele mic, cu vîrful ascuţit. Pentru ramurile arterei pulmonare, se deschide cu foarfecele trunchiul şi cele două ramuri extrapulmonare şi se continuă cu secţionarea ramurilor intrapulmonare. Pentru ramurile venelor pulmonare se pătrunde cu foarfecele în trunchiurile venelor pulmonare şi se continuă cu secţionarea ramurilor intrapulmonare. Parenchimul pulmonar este secţionat o dată cu secţionarea vaselor, pe măsură ce se pătrunde în grosimea plămînului. Examenul parenchimului pulmonar poate fi completat prin secţiuni perpendiculare pe axele vasculare.

### 5. EXAMENUL MEDIASTINULUI ANTERIOR

Se va determina, prin inspecţie şi palpare, conţinutul său: ţesutul conjunctivo-adipos, limfoganglionii, timusul, pericardul, inima şi vasele mari, nervii şi eventualele leziuni pe care le pot prezenta (cap. 20). Vor fi căutate eventualele anomalii, variante sau leziuni ale marilor trunchiuri vasculare (venă cavă superioară stîngă, anevrism sifilitic sau disecant al porţiunii ascendente a crosei aortice etc.), se va secţiona ţesutul adipos mediastinal pentru a căuta eventualele urme timice sau localizări endotoracice tiroidiene, invazii tumorale limfoganglionare etc.

### 6. DESCHIDEREA CAVITĂŢII PERICARDICE

Se face o butonieră în pericard, pe linia mediană, la unirea celor 2/3 superioare cu 1/3 inferioară şi apoi cu foarfecele se fac trei secţiuni: o secţiune în sus spre vasele mari, a doua secţiune în jos şi puţin la dreapta spre diafragm şi a treia secţiune în jos şi spre stînga, pînă la vîrful inimii (fig. 70). În totalitatea ei, secţiunea are forma unui Y răsturnat, cu deschiderea în jos. Se răsfrînge în afară pericardul, apoi se ridică inima în sus şi se examinează cavitatea pericardică (fig. 71). În mod normal, cavitatea pericardică este liberă, iar în ea se găsesc maximum 10—20 ml lichid serocitrin, transparent, cu reacţia Rivalta negativă. Se va cerceta: aspectul cavităţii şi seroaselor pericardice, eventualele colecţii patologice lichide (serocitrine, purulente, hemoragice), aderenţe (laxe sau fibroase) etc. (Pentru leziuni vezi p. 284.)

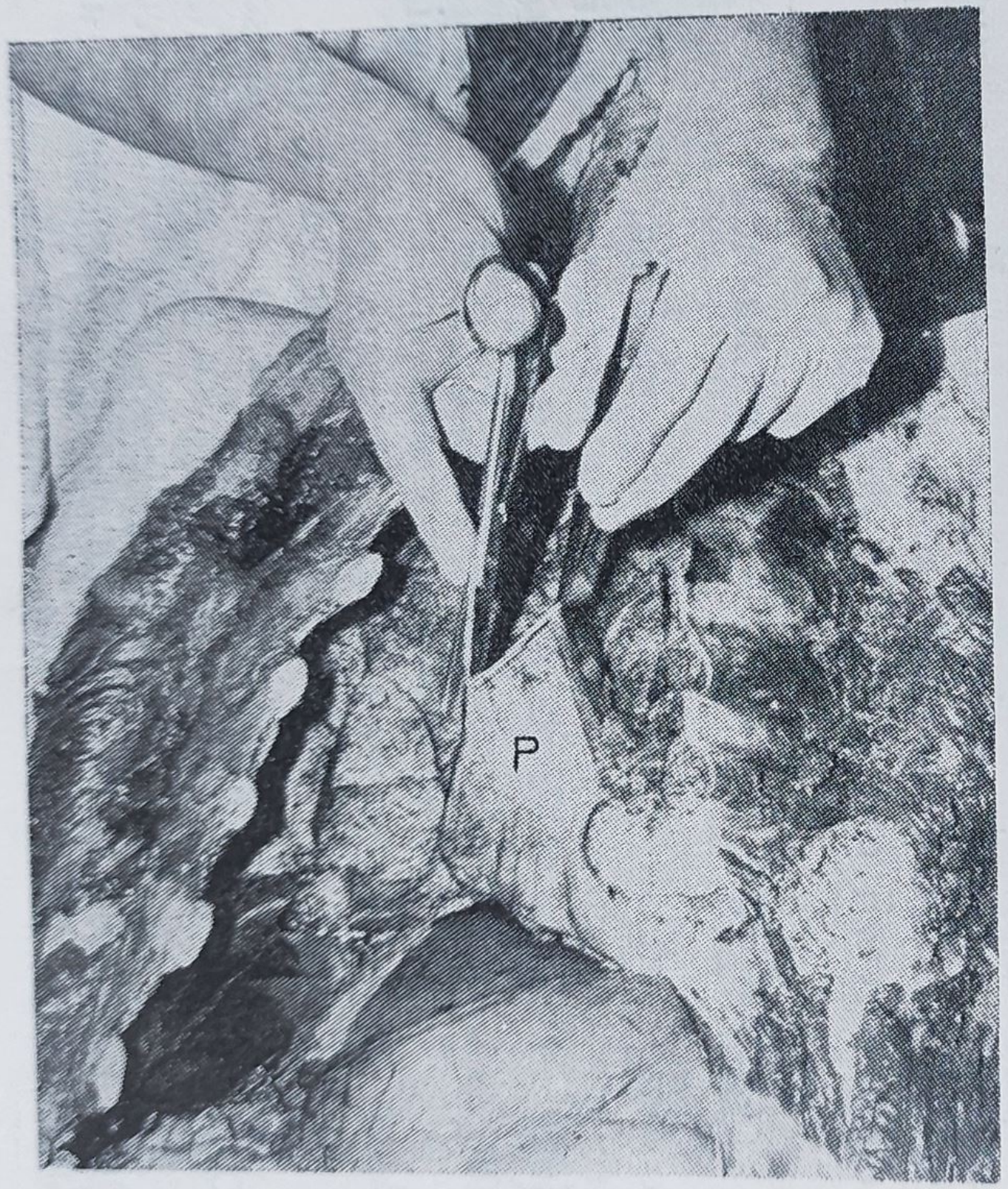


*Fig. 70.* — Secţionarea pericardului. *P* — pericard.

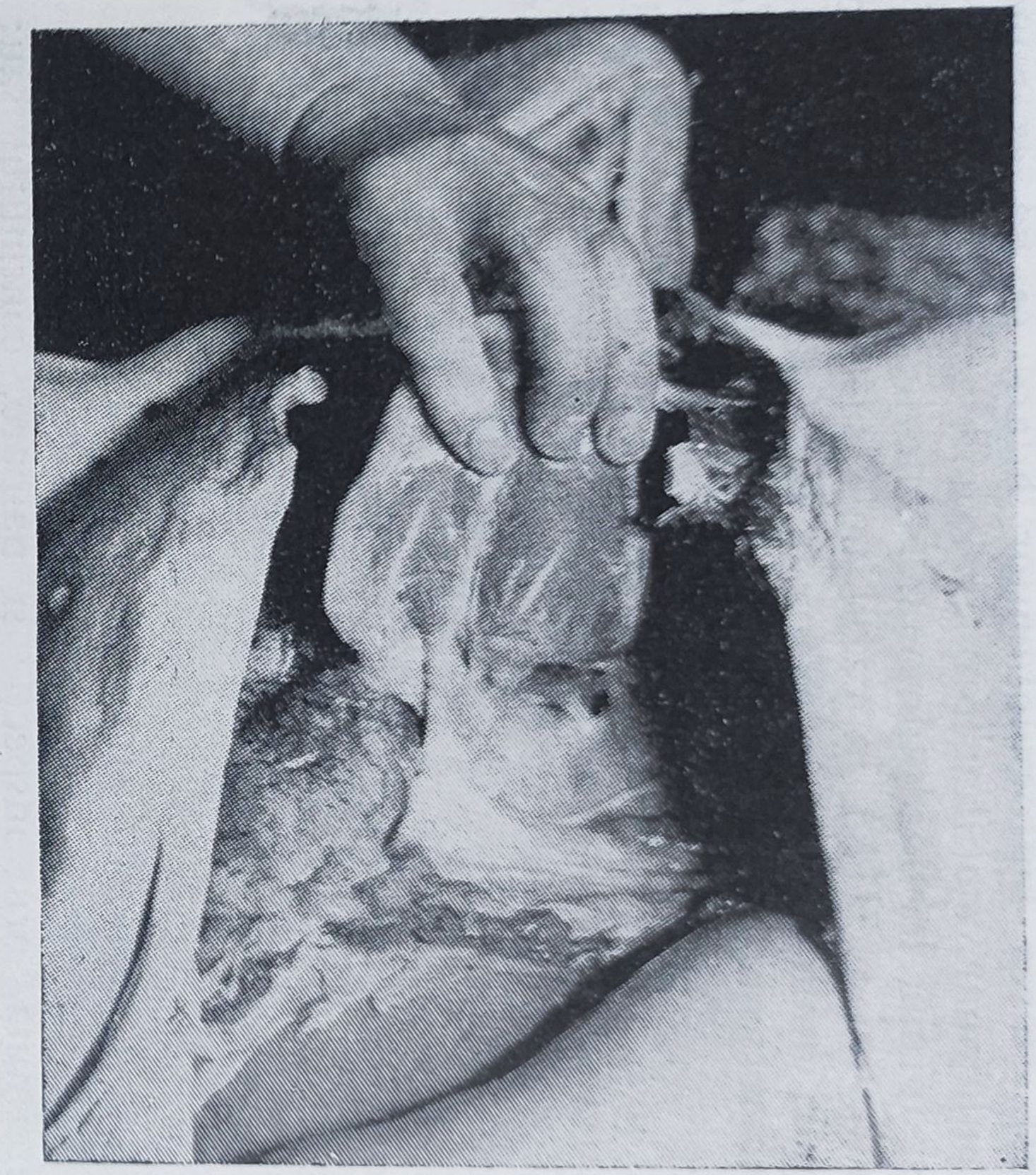

*Fig. 71.* — Examenul cavităţii pericardice şi a feţei posterioare a inimii *in situ*.

**Punerea în evidenţă a pneumopericardului.** În acest caz, deschiderea pericardului se face sub apă. Cu ajutorul unor pense se ridică sacul pericardic într-o zonă oare-care, pentru a realiza o adîncitură care se umple cu apă. În această zonă, cu ajutorul unui foarfece sau bisturiu, se puncţionează pericardul şi se observă apariţia unor bule de gaz, care pot fi captate ca şi în cazul pneumoperitoneului (p. 76).

**Punerea în evidenţă a emboliei gazoase la nivelul inimii drepte.** Cînd se presupune o embolie gazoasă, necropsia se începe cu deschiderea cavităţii toracice, iar incizia tegumentelor porneşte de la nivelul manubriului sternal, fără să se secţioneze tegumentele gîtului. Plastronul sterno-condral va fi îndepărtat de la nivelul manubriului, care se lasă pe loc împreună cu cartilajele primelor coaste şi articulaţiile sterno-claviculare. Se face apoi o incizie mică a sacului pericardic, în dreptul ventriculului drept. Cu două pense se ridică buzele inciziei şi se umple cu apă cavitatea pericardică. Cu foarfecele sau bisturiul se puncţionează sub apă zona cea mai proeminentă a ventriculului drept. În cazul existenţei unei embolii gazoase, apar bule de gaz, care pot fi captate ca şi în cazul pneumoperitoneului (p. 76).

## 7. EXAMENUL INIMII *IN SITU*

După deschiderea cavităţii pericardice se examinează inima *in situ* (fig. 72); se cercetează forma şi mărimea ei, cantitatea de grăsime sub-

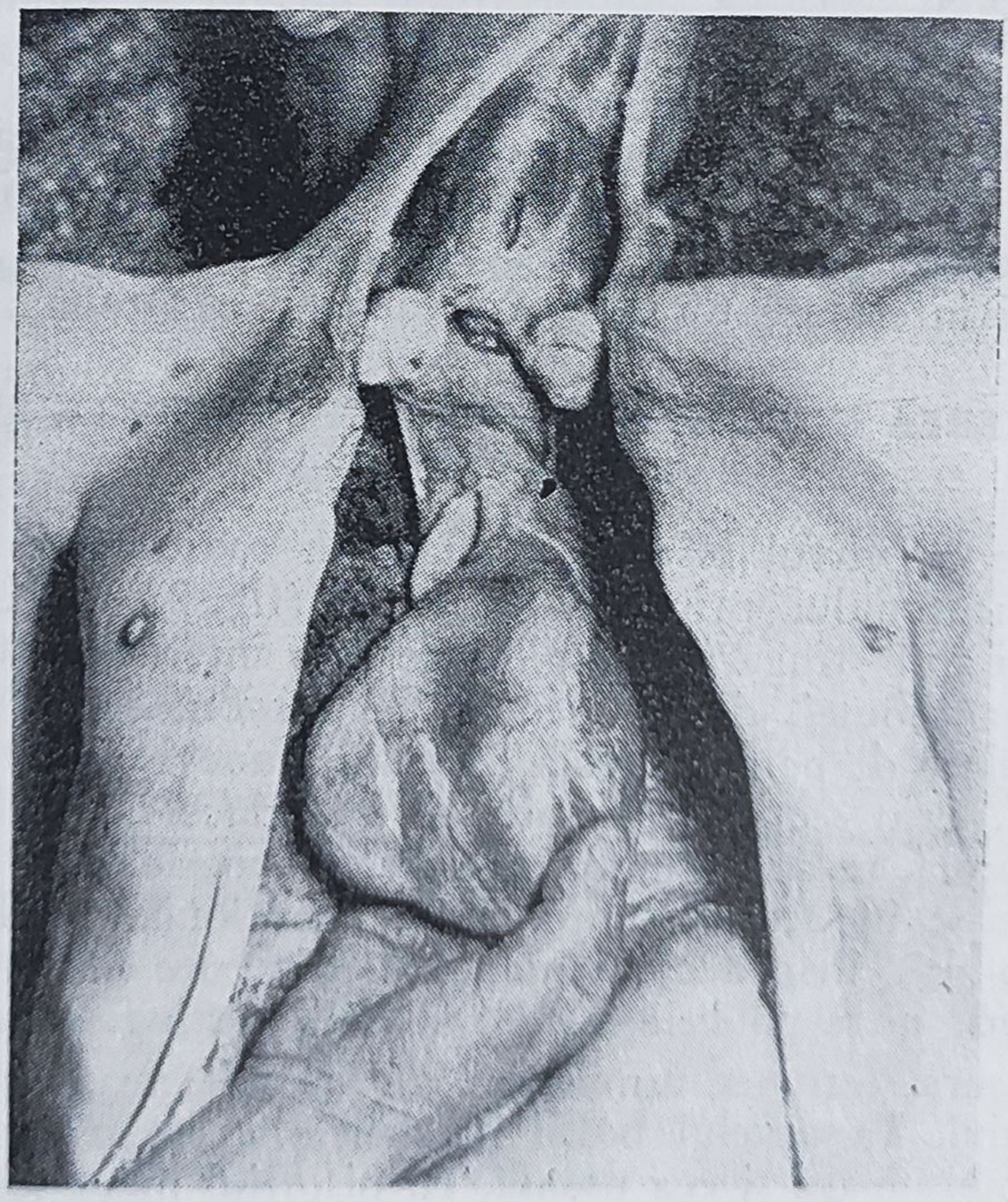

*Fig. 72.* — Examenul feţei anterioare a inimii *in situ*.

pericardică, arterele coronare, întinderea ventriculului stîng şi drept pe faţa anterioară a inimii, situaţia şi direcţia şanţului interventricular anterior, tonusul muscular, prezenţa echimozelor, a unei infiltraţii hemoragice sau a unei rupturi a unui infarct recent, cicatrice fibroase a unui infarct vechi etc. (Pentru leziuni vezi p. 325.)

**Deschiderea inimii** *in situ* se face în caz de suspiciune de: embolii ale inimii drepte, embolii la nivelul arterei pulmonare, tromboze ale inimii şi vaselor mari etc. În cazul morţii subite, se recomandă deschiderea în primul rînd a arterei pulmonare şi examinarea conţinutului ei. Incizia va porni de pe faţa anterioară a ventriculului drept, în regiunea conului arterial, şi se va prelungi pe peretele anterior al arterei pulmonare.

## 8. EXAMENUL MEDIASTINULUI POSTERIOR

Se examinează mediastinul posterior pentru a pune în evidenţă *in situ* eventualele leziuni pe care le pot prezenta organele sale: porţiunea toracică a esofagului şi a traheei, bronhiile, nervii pneumogastrici, porţiunea orizontală a crosei aortice, aorta toracică, canalul limfatic toracic, vena azygos, limfoganglionii mediastinului posterior (traheo-bronşici şi aortico-esofagieni), lanţul simpatic laterovertebral, ţesutul conjunctivo-adipos al mediastinului.

Pentru examenul canalului limfatic toracic, acesta va fi disecat cu atenţie în partea dreaptă, plămînul drept fiind scos din cavitate şi tras spre stînga. Se incizează pleura mediastinală între aortă şi vena azygos şi se pune în evidenţă canalul, care apare ca un cordon albicios de-a lungul porţiunii inferioare toracice a coloanei vertebrale.

## 9. SCOATEREA ÎN BLOC A ORGANELOR CAVITĂŢII BUCALE, GÎTULUI ŞI TORACELUI

Se pătrunde cu vîrful bisturiului mare în cavitatea bucală, pe faţa posterioară a mentonului, prin planşeul bucal (fig. 73); se îndreaptă apoi lama bisturiului spre stînga şi, mergînd pe faţa internă a ramului orizontal stîng al mandibulei, de la menton la gonion, se secţionează toate inserţiile musculare de pe mandibulă. Aceeaşi manevră se repetă şi pentru partea dreaptă. Prin secţiunea făcută, se introduce indexul mîinii stîngi în cavitatea bucală, se apasă limba pe faţa ei superioară şi se împinge în jos, secţionîndu-se în acelaşi timp de pe mandibulă, pe linia mediană, muşchiul genio-glos. Prin această manevră se scoate limba din cavitatea bucală, se prinde între policele şi indexul mîinii stîngi şi se trage în jos.

Pentru a uşura secţiunea următoare, ajutorul flectează puternic înapoi capul cadavrului. La nivelul bolţii palatine, la limita dintre porţiunea ei musculomembranoasă şi cea osoasă, cu bisturiul mare se face o incizie în formă de V, cu vîrful în sus şi ramurile în jos şi în afară spre gonion

(fig. 74). Prin această manevră, lueta, amigdalele și stîlpii vălului palatin rămîn legați de peretele postero-lateral al faringelui. Se introduce apoi indexul mîinii stîngi în cavitatea faringelui, se trage limba și faringele în jos și se face o secțiune transversală prin porțiunea superioară a peretelui său posterior. Faringele se disecă apoi de pe corpurile vertebrale cervicale, secționînd în același timp cît mai sus, pe părțile laterale ale gîtului, arterele carotide interne și externe, venele jugulare și nervii pneumogastrici în ambele părți. Continuînd să se tragă în jos și înainte organele gîtului, cărora li se imprimă mișcări spre dreapta și spre stînga, ele se decolează cu ajutorul bisturiului mare de pe fața anterioară a corpilor vertebrali cervicali. La nivelul claviculelor se secționează dinăuntru în afară pachetul vasculo-nervos (fig. 75). Înainte de a se scoate organele gîtului se extrage plămînul stîng și, respectiv, cel drept din cavitatea toracică și se secționează pleura mediastinală stîngă și dreaptă puțin în afara reflectării acesteia pe coloana vertebrală (fig. 76). Se prind acum organele gîtului cu mîna stîngă, se trag puternic înainte și în jos (ajutîndu-ne, dacă este nevoie, și de bisturiu) și se eliberează organele mediastinului posterior și plămînii de pe porțiunea toracică a coloanei vertebrale (fig. 77).

Cînd se ajunge la nivelul diafragmului, se trage puternic în sus de organele gîtului și se schimbă bisturiul mare cu cuțitul mare, care se ține de mîner, cu marginea groasă a lamei anterior. Se așază cuțitul sub baza plămînilor și se apleacă organele cavității bucale, gîtului și toracelui îndărăt, peste cuțit, căruia i se imprimă o mișcare de rotație, pentru a ajunge cu marginea ascuțită a lamei anterior, și se secționează dinapoi înainte aorta, vena cavă inferioară și esofagul (fig. 78); în timpul acestei manevre nu trebuie să fie lezate inima și ficatul. Eventual, se face o ligatură în porțiunea inferioară a esofagului, pentru a evita pătrunderea conținutului gastric în torace. În cazul unor aderențe puternice între pleura viscerală și cea parietală, va fi decolată în prealabil pleura parietală. Pentru aceasta, cu ajutorul unei pense și al unei sonde canelate, se desprinde pleura parietală la nivelul coastelor rezecate și apoi, cu degetele, se pătrunde între ea și planul osteo-muscular și se decolează pînă la coloana vertebrală, unde se face o incizie verticală cu bisturiul. Pentru a fi examinate și secționate, organele scoase în bloc se așază pe măsuța de disecție sau tăblia de lemn și se orientează cu axul lor mare sagital față de prosector, cu fața lor anterioară în sus, cu limba spre prosector și baza plămînilor în partea opusă.

**Blocul de organe buco-cervico-toracic** este constituit din: glandele submaxilare, sublinguale și o parte din parotidă, limfoganglionii submaxilari, cervicali, palatul membranos cu lueta, faringele cu amigdalele, limba, tiroida, paratiroidele, timusul, esofagul, laringele, traheea, plămînii, inima. Înainte de secționare, se inspectează supra-

*Fig. 73.* — Pătrunderea cu bisturiul pe faţa posterioară a mentonului în cavitatea bucală.

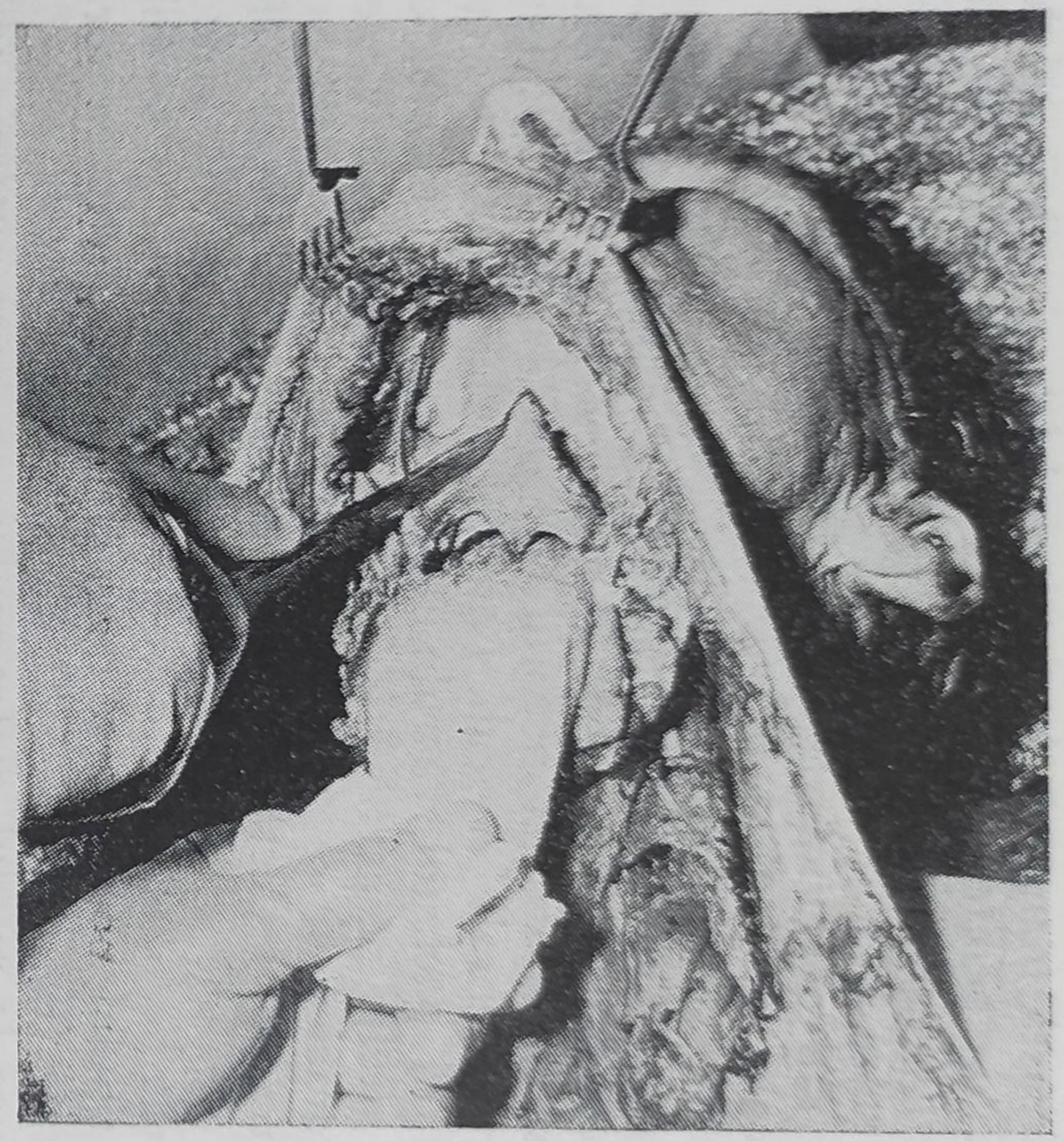

*Fig. 74.* — Incizia în formă de V la limita dintre palatul dur şi palatul moale pentru scoaterea în bloc a organelor cavităţii bucale, gîtului şi toracelui.

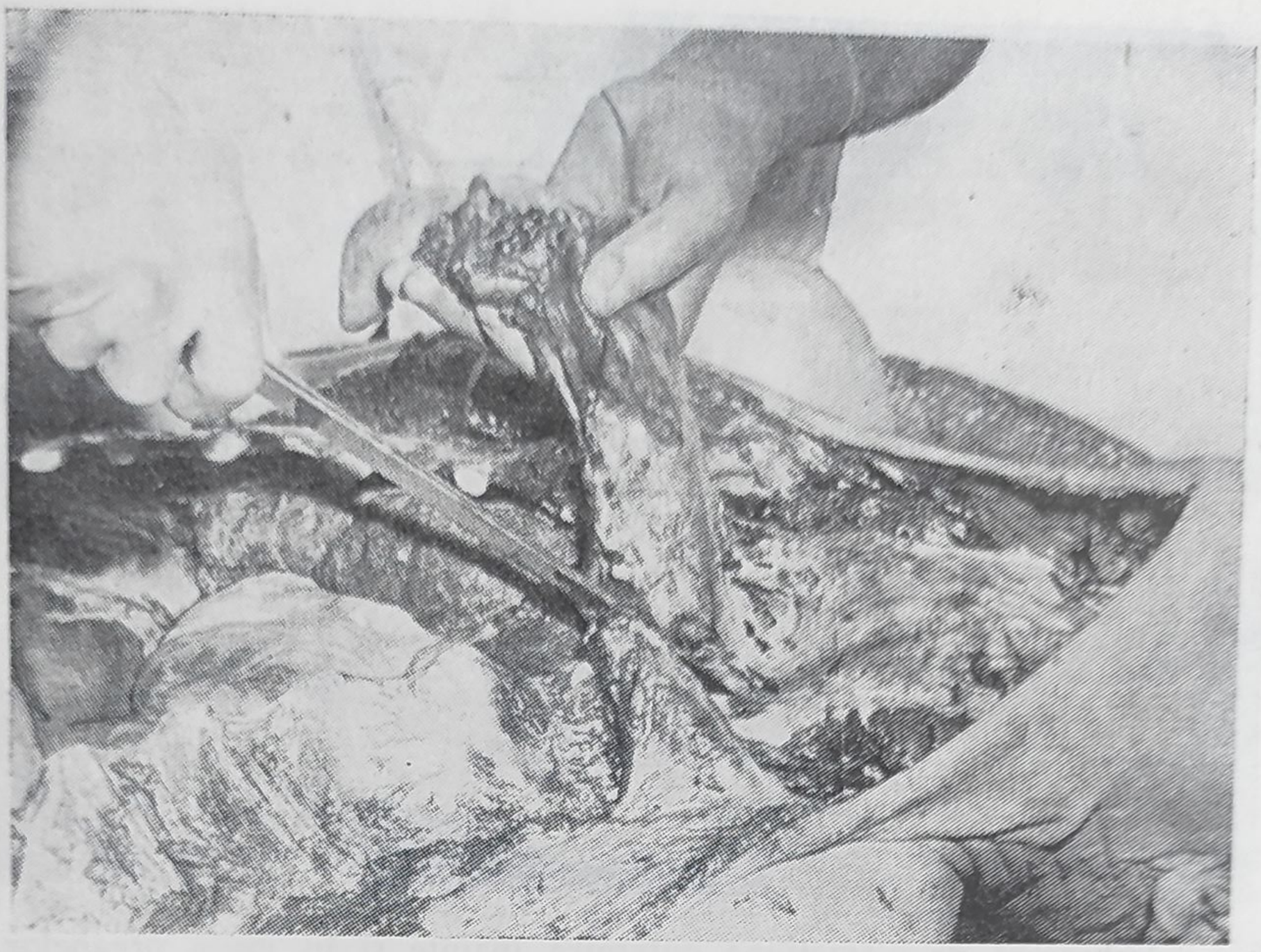

*Fig. 75.* — Secţionarea pachetului vasculo-nervos de la baza gîtului, după decolarea organelor gîtului.

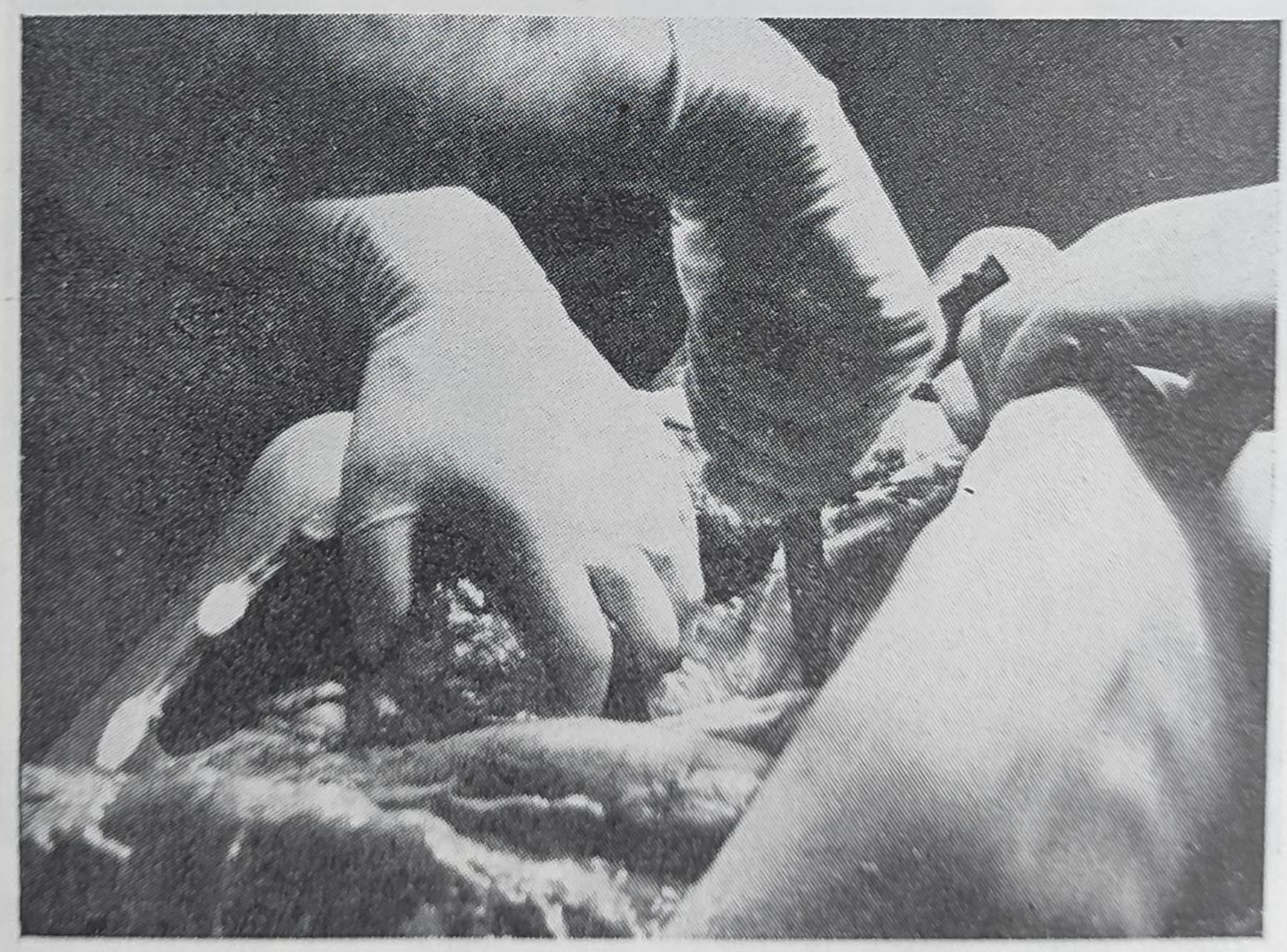

*Fig. 76.* — Incizia pleurei mediastinale.

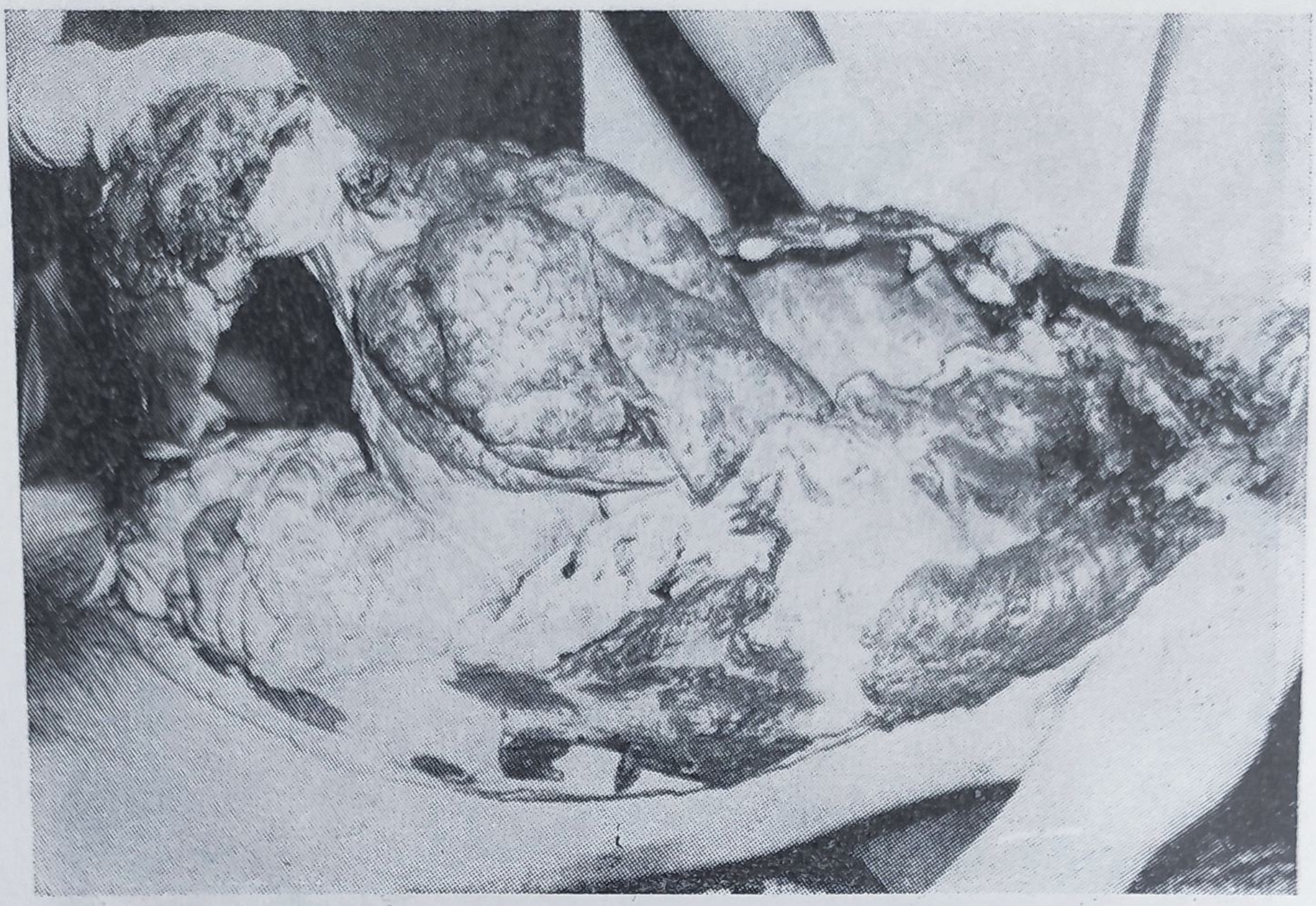

*Fig. 77.* — Eliberarea prin tracţiune puternică înainte şi în jos a organelor mediastinului posterior şi a plămînilor de pe porţiunea toracică a coloanei vertebrale.

*Fig. 78.* — Scoaterea în bloc a organelor cavităţii bucale, gîtului şi toracelui. Secţionarea cu cuţitul mare, dinapoi înainte, a aortei, venei cave inferioare şi esofagului la nivelul diafragmului.

fața lor externă și se palpează fiecare organ în parte, determinînd mărimea lui, forma, culoarea, consistența, prezența de formațiuni patologice etc. După secționarea lor, se examinează cantitatea și calitatea lichidelor din cavitățile organului respectiv. Eventual se fac frotiuri.

## 10. EXAMENUL CAVITĂȚII BUCALE

Se va examina mucoasa bucală, palatul osos, gingiile, dinții etc. (Pentru leziuni vezi pp. 225, 288, 291.)

## 11. SCOATEREA ȘI SECȚIONAREA GLANDEI PAROTIDE

Glanda parotidă a fost parțial extirpată cînd s-au scos organele gîtului. Pentru a o descoperi complet, se continuă în jos, înaintea pavilionului urechii, incizia pielii capului făcută pentru deschiderea cavității craniene și, în dreptul conductului auditiv extern, se continuă incizia anterior spre față. Se decolează tegumentele și se scoate glanda parotidă, care se secționează și se examinează. (Pentru leziuni vezi p. 292.)

## 12. SECȚIONAREA GLANDELOR SUBMAXILARE

Glandele se secționează indiferent de-a lungul cărui ax și se examinează prin inspecție și palpare, atît pe suprafața externă, cît și pe suprafața de secțiune. (Pentru leziuni vezi p. 293.)

## 13. SECȚIONAREA LIMFOGANGLIONILOR CERVICALI

Se examinează limfoganglionii prin inspecție și palpare, înainte și după secționare, precizîndu-se forma, mărimea, culoarea, consistența lor, dacă sînt izolați sau confluenți etc. (Pentru leziuni vezi p. 294.)

## 14. SECȚIONAREA GLANDEI TIROIDE

Tiroida nu se separă de organele gîtului cu care a fost scoasă. După ce s-a examinat suprafața ei externă, se secționează fiecare lob în parte de-a lungul axului longitudinal și se examinează suprafața pe secțiune. (Pentru leziuni vezi p. 294.)

## 15. EXAMENUL GLANDELOR PARATIROIDE

Pentru punerea în evidență a glandelor paratiroide, se cere o disecție atentă a lobilor tiroidieni și examinarea lor cu lupa. Punctul de reper este locul de pătrundere în tiroidă a arterei tiroidiene inferioare. Deasupra acestui loc se găsesc paratiroidele superioare, iar dedesubt, cele inferioare. (Pentru leziuni vezi p. 296.)

## 16. SECȚIONAREA TIMUSULUI

Timusul se cîntărește și apoi se secționează pe axul său longitudinal. Se examinează pe suprafața externă și de secțiune. (Pentru leziuni vezi p. 297.)

## 17. SECȚIONAREA LIMBII

Blocul de organe buco-cervico-toracic se așază cu fața posterioară în sus și cu limba spre prosector. Se face un examen extern al limbii, apoi se secționează cu bisturiul mare, pornind de pe fața ei dorsală, prin 4—5 incizii transversale, subtotale, la 1 cm una de alta, paralele între ele și perpendiculare pe axul ei longitudinal (fig. 79); se examinează și suprafețele de secțiune. (Pentru leziuni vezi p. 297.)

## 18. SECȚIONAREA FARINGELUI ȘI AMIGDALELOR

Se secționează cu foarfeca vălul palatului, la stînga luetei (fig. 80 A) și se pun în evidență pilierii palatului și amigdalele, care apoi se

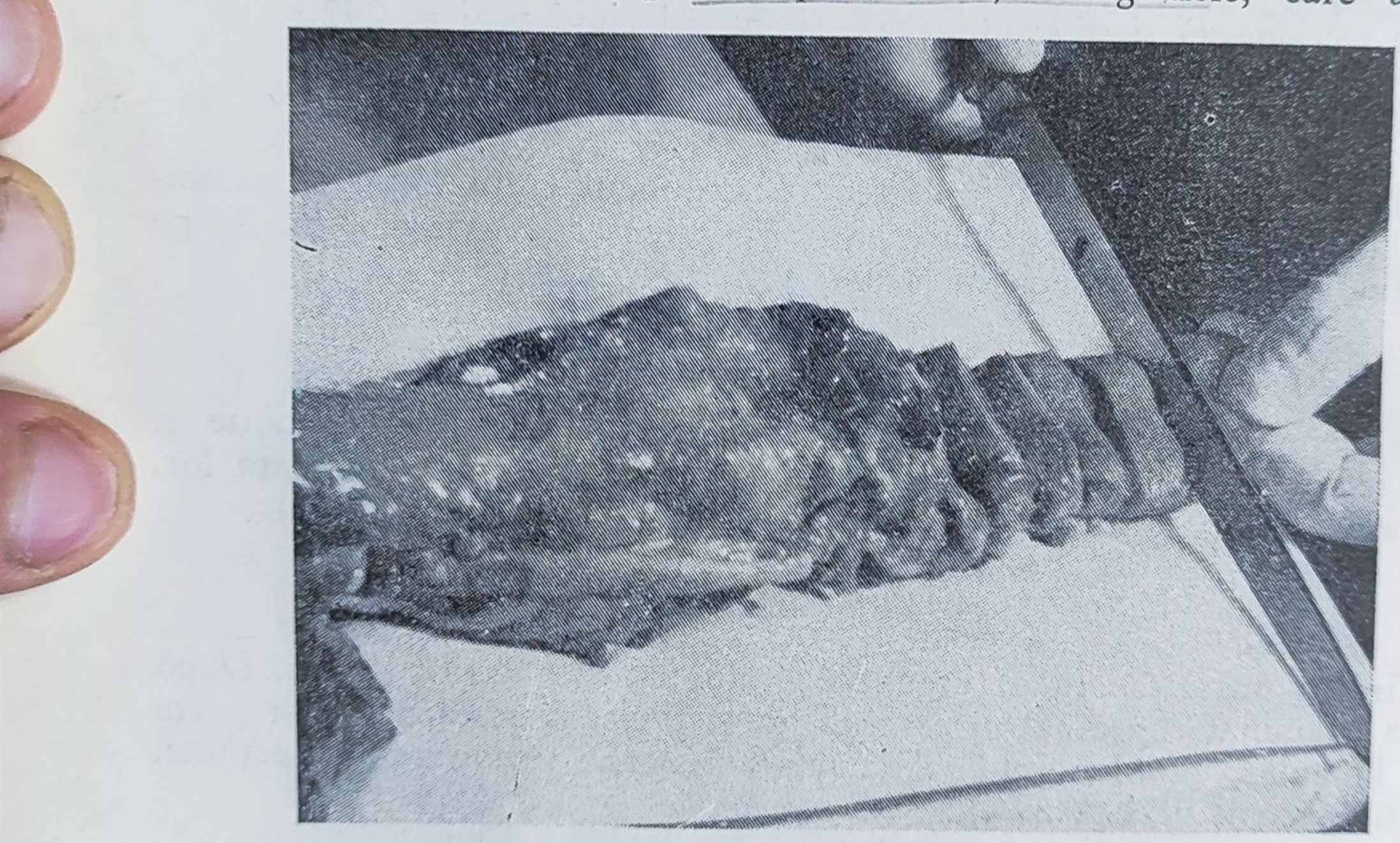

*Fig. 79.* — Secționarea limbii prin incizii transversale.

secționează de-a lungul axului lor mare (fig. 80 B). La examenul suprafeței de secțiune se controlează dacă, în urma secționării sau prin comprimare, apar din cripte dopuri de puroi, se scurge puroi sau se găsesc abcese, aspecte care indică o „infecție de focar" la nivelul lor. (Pentru leziuni vezi p. 300.)

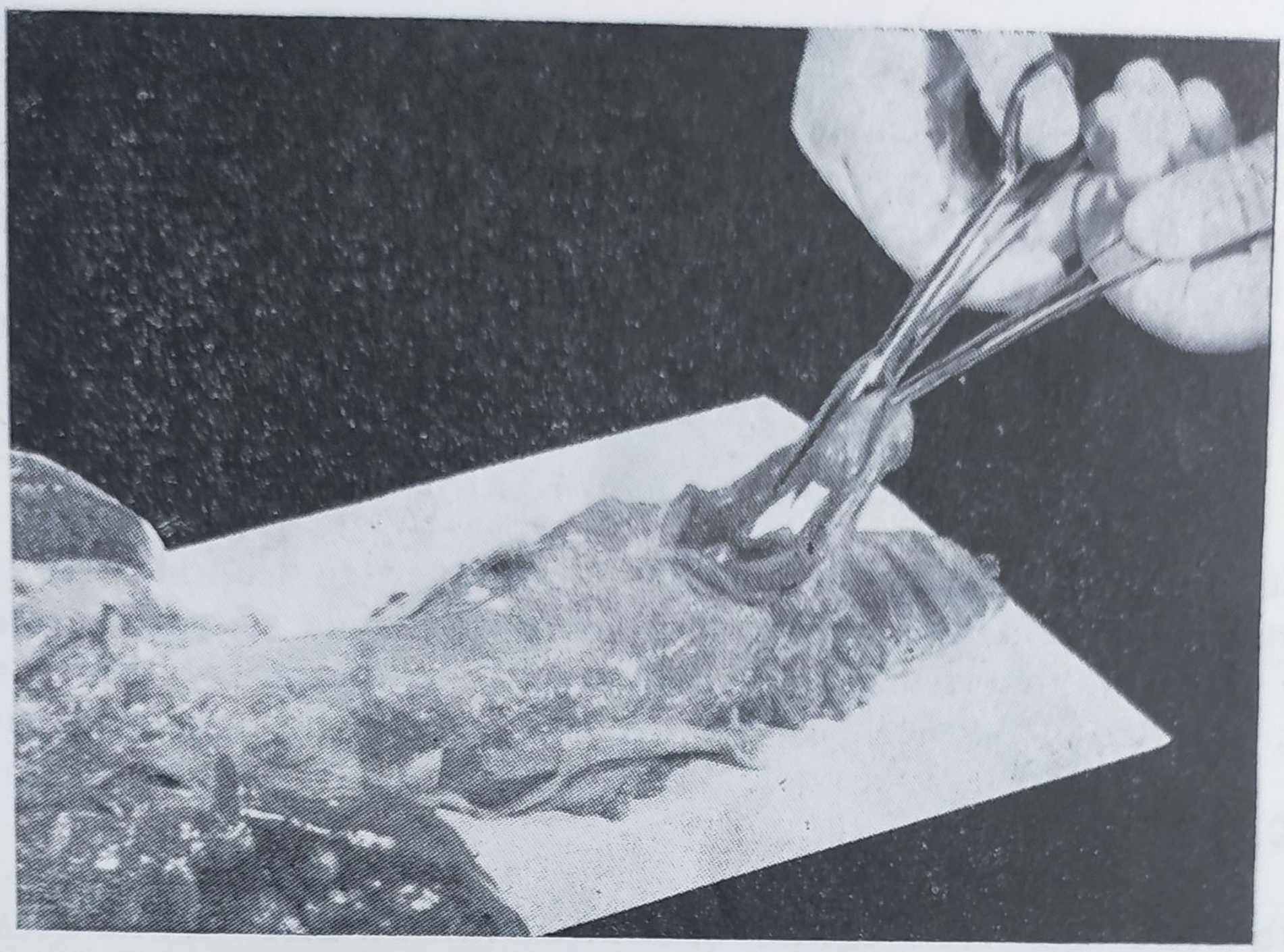

*Fig. 80 A.* — Secţionarea faringelui şi vălului palatului la stînga luetei.

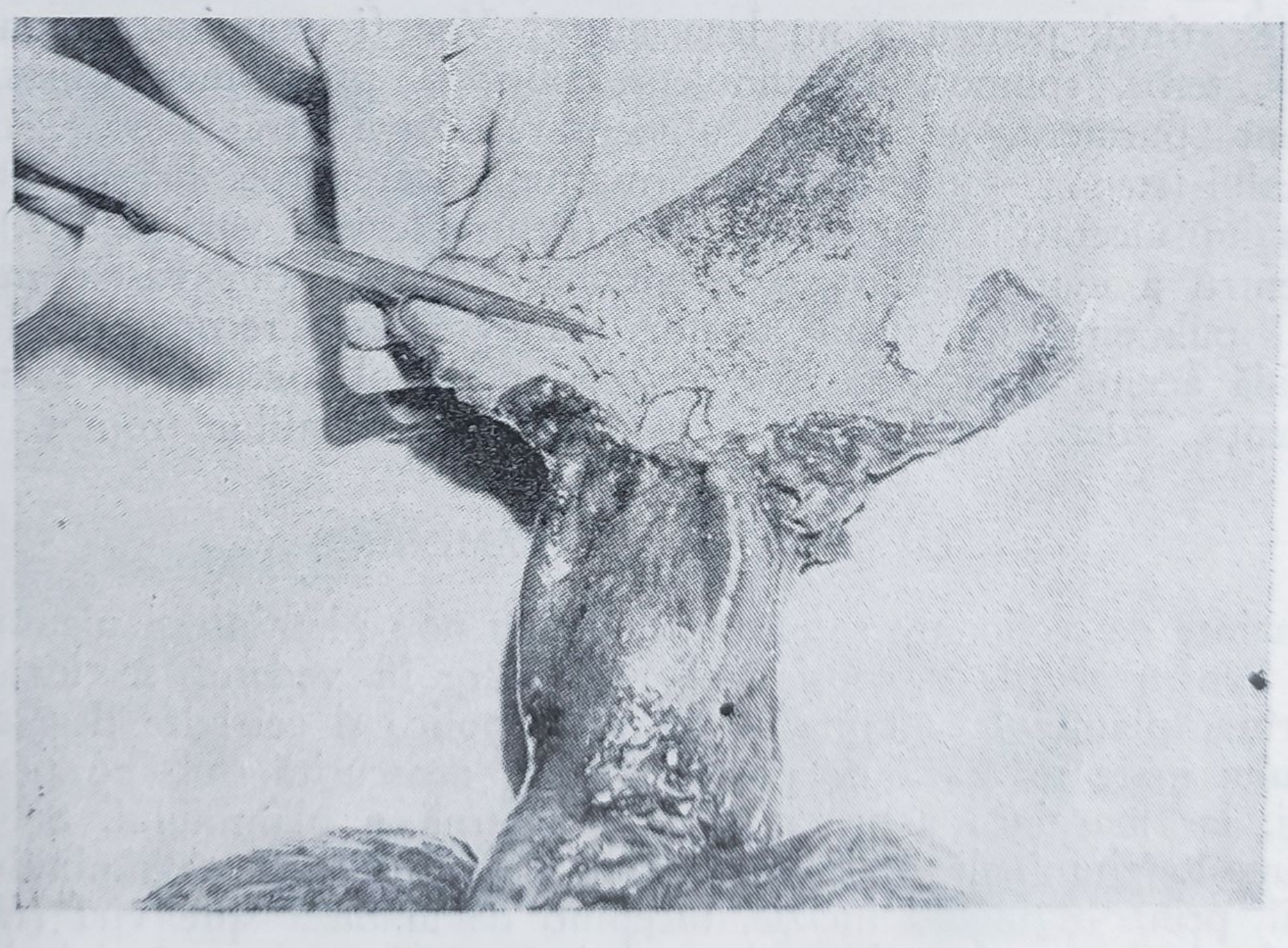

*Fig. 80 B.* — Secţionarea amigdalelor.

## 19. DESCHIDEREA ESOFAGULUI

Esofagul se secţionează pe linia mediană a feţei posterioare, cu foarfecele cu vîrfurile rotunjite (fig. 81). Vor fi cercetate: conţinutul esofagului (resturi alimentare, bilă, sînge etc.), starea mucoasei, consistenţa pereţilor, modificările calibrului, formaţiunile patologice care proemină în lumen (tumori), prezenţa de corpi străini etc. (Pentru leziuni vezi p. 303.) Esofagul se decolează şi se separă de restul organelor.

## 20. DESCHIDEREA LARINGELUI

Cu ajutorul foarfecelui cu vîrfuri rotunjite se secţionează laringele, pe linia mediană a feţei posterioare, între cartilajele aritenoide, secţionîndu-se şi cartilajul cricoid. Pentru a putea examina faţa internă a laringelui, se introduc policele mîinii drepte şi stîngi în interiorul laringelui şi se frîng în afară cartilajele laringelui (fig. 82). (Pentru leziuni vezi p. 307.)

## 21. DESCHIDEREA TRAHEEI ŞI A BRONHIILOR EXTRAPULMONARE

Se continuă cu foarfecele incizia făcută pentru deschiderea laringelui, se secţionează traheea pe linia mediană a feţei sale posterioare pînă la bifurcaţie, apoi se continuă secţionarea bronhiei primitive drepte şi stîngi, pînă la nivelul hilului pulmonar (fig. 83); atenţie la secţionarea bronhiei stîngi, pentru a nu leza aorta! Vor fi examinate: conţinutul (mucos, seros, spumos, sanguinolent, fibrinos, pseudomembranos, seropurulent, purulent, cu resturi alimentare, corpi străini etc.), calibrul lumenului (stenoze sau dilatări), formaţiunile care proemină în interiorul lumenului, ulceraţiile, perforaţiile etc. (Pentru leziuni vezi p. 309.)

Pentru a evita deplasarea eventualilor trombi din vasele mari ale hilului pulmonar în cursul acestor manevre, este recomandabil să se deschidă acum aceste vase prin incizii în lungul lor. Va fi examinată, cu atenţie, aderenţa la peretele vascular a eventualilor trombi.

## 22. SECŢIONAREA PLĂMÎNILOR

Înainte de secţionare se examinează din nou plămînii şi pleura viscerală. Pentru a-i da o consistenţă mai mare în vederea secţionării lui, se strînge plămînul cu mîna stîngă între police şi celelalte degete, lama cuţitului mare se aşază cu partea groasă, neascuţită, sub podul palmei stîngi, iar marginea ascuţită pe faţa externă a plămînului. Se face o secţiune longitudinală pe linia mediană a feţei externe a plămînului pînă la hil, printr-o singură incizie, începînd de la bază spre vîrf (fig. 84). Pe cele două suprafeţe de secţiune obţinute se face cîte o incizie longitu-

*Fig. 81.* — Deschiderea esofagului, prin secţionarea, pe linia mediană, a feţei sale posterioare.

*Fig. 82.* — Secţionarea şi răsfrîngerea în afară a cartilajelor laringelui; se observă poziţia mîinilor.

dinală mediană de la bază spre vîrf (fig. 85), astfel încît plămînul este deschis ca o carte. Se mai pot face secţiuni, preferabil tot longitudinale, la nivelul vîrfului plămînului, precum şi în orice regiune mai consistentă sau mai moale la palpare, pentru a se constata şi cerceta eventualele

*Fig. 83.* — Deschiderea traheei şi bronhiilor primitive prin secţionarea, pe linia mediană, a feţei lor posterioare.

leziuni. La nivelul hilului pulmonar se pun în evidenţă limfoganglionii hilari. Pentru secţionarea plămînului drept se întrebuinţează aceeaşi tehnică.

În mod obligatoriu pentru plămîn se face proba docimaziei hidrostatice (p. 144). La secţionarea plămînilor, se va observa dacă se scurge spontan lichid, cantitatea şi calitatea lui: seros, edematos şi aerat, seropurulent, purulent, sînge etc. Pe suprafaţa de secţiune se va cerceta: aspectul poros sau compact, culoarea, consistenţa, secreţiile bronşice,

*Fig. 84.* — Secţionarea plămînului stîng pe linia mediană a feţei sale externe, pînă la hil.

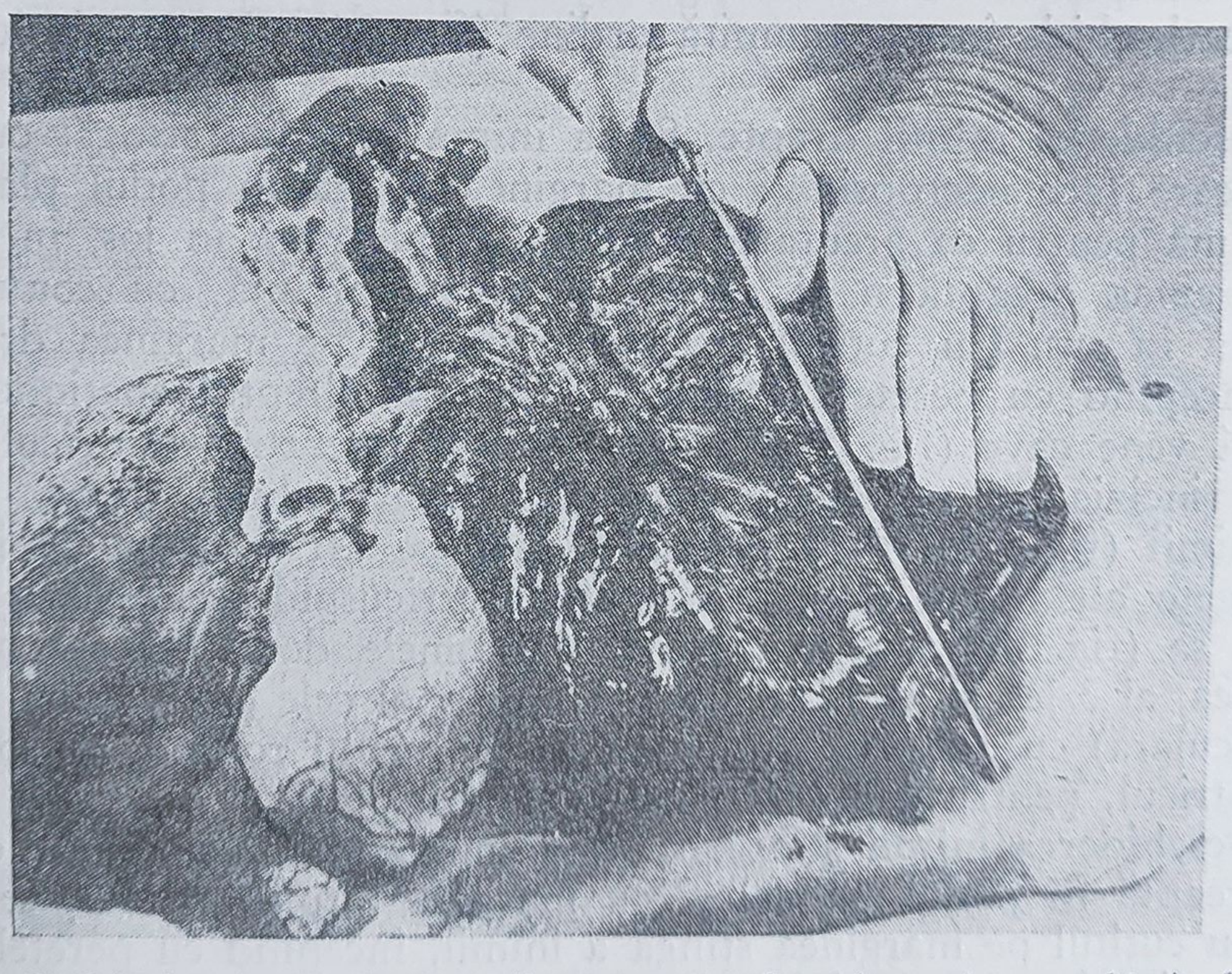

*Fig. 85.* — Incizia longitudinală şi mediană pe suprafaţa de secţiune a plămînului drept.

prezența de formațiuni circumscrise cu conținut lichid, semifluid sau gazos, formațiuni solide nodulare, condensări lobulare sau lobare etc. (Pentru leziuni vezi p. 311.)

### 23. DESCHIDEREA BRONHIILOR INTRAPULMONARE

Pe suprafața de secțiune a plămînilor se examinează lumenele bronhiilor. Pentru *deschiderea bronhiilor* se introduce în lumenul lor un ram al foarfecelui mic cu vîrfurile ascuțite și se secționează bronhiile, pînă la ultimele lor ramificații; uneori, secționarea poate fi făcută cu un bisturiu și o sondă canelată. Se examinează calibrul bronhiilor, conținutul lumenului (mucos, puroi, sînge), grosimea și consistența peretelui, starea mucoasei, eventualele fistule bronșice etc. (Pentru leziuni vezi p. 323.)

### 24. SECȚIONAREA LIMFOGANGLIONILOR HILARI

Limfoganglionii hilari sînt puși în evidență prin secțiunea făcută pe fața externă a plămînului pînă la hil. La nivelul hilului se mai pot face cîteva secțiuni paralele. Se va studia: mărimea, culoarea, consistența etc. (Pentru leziuni vezi p. 325.)

### 25. DESCHIDEREA INIMII ȘI A VASELOR DE LA BAZA EI

Inima neseparată de blocul organelor toracice se examinează din nou și apoi se deschide într-o anumită ordine (fig. 86). (Pentru leziuni vezi p. 325.)

a) **Deschiderea inimii drepte.** Se ia inima în mîna stîngă, cu vîrful spre cel care face necropsia și cu marginea stîngă în podul plamei. Se ridică inima pentru ca greutatea plămînului să tragă în jos, în așa fel, încît marginea dreaptă a ei capătă o formă arcuită, cu convexitatea accentuată în sus. Cu cuțitul se face o incizie pe marginea dreaptă a inimii, începînd cu peretele atriului drept, din dreptul spațiului dintre cele două vene cave (fig. 87), se sare șanțul interatrio-ventricular și se continuă incizia pe marginea dreaptă a ventriculului drept, pînă la vîrful inimii (fig. 88). Prin incizia făcută pe atriul drept se introduc 2—3 degete ale mîinii drepte în orificiul tricuspidei pentru a preciza mărimea sa (fig. 89); normal, pătrund ultimele două falange ale celui de-al 2-lea, al 3-lea și al 4-lea deget. Unim apoi cele două incizii (atrială și ventriculară) cu ajutorul unui foarfece cu vîrful rotund, dinspre atriu spre ventricul, pentru a nu leza valvulele (fig. 90).

b) **Deschiderea inimii stîngi.** Ținînd inima în mîna stîngă, cu marginea dreaptă în podul palmei și cu marginea stîngă în sus, se face o incizie cu cuțitul pe marginea stîngă a inimii, începînd cu peretele atriului stîng din dreptul spațiului dintre venele pulmonare drepte și stîngi

PDM2.

și continuînd manevra în același mod ca și pentru deschiderea inimii drepte. Prin orificiul mitralei trec, în mod normal, ultimele două falange ale indexului și mediusului.

*Fig. 86.* — Liniile de incizie pentru deschiderea inimii, arterei pulmonare și aortei:

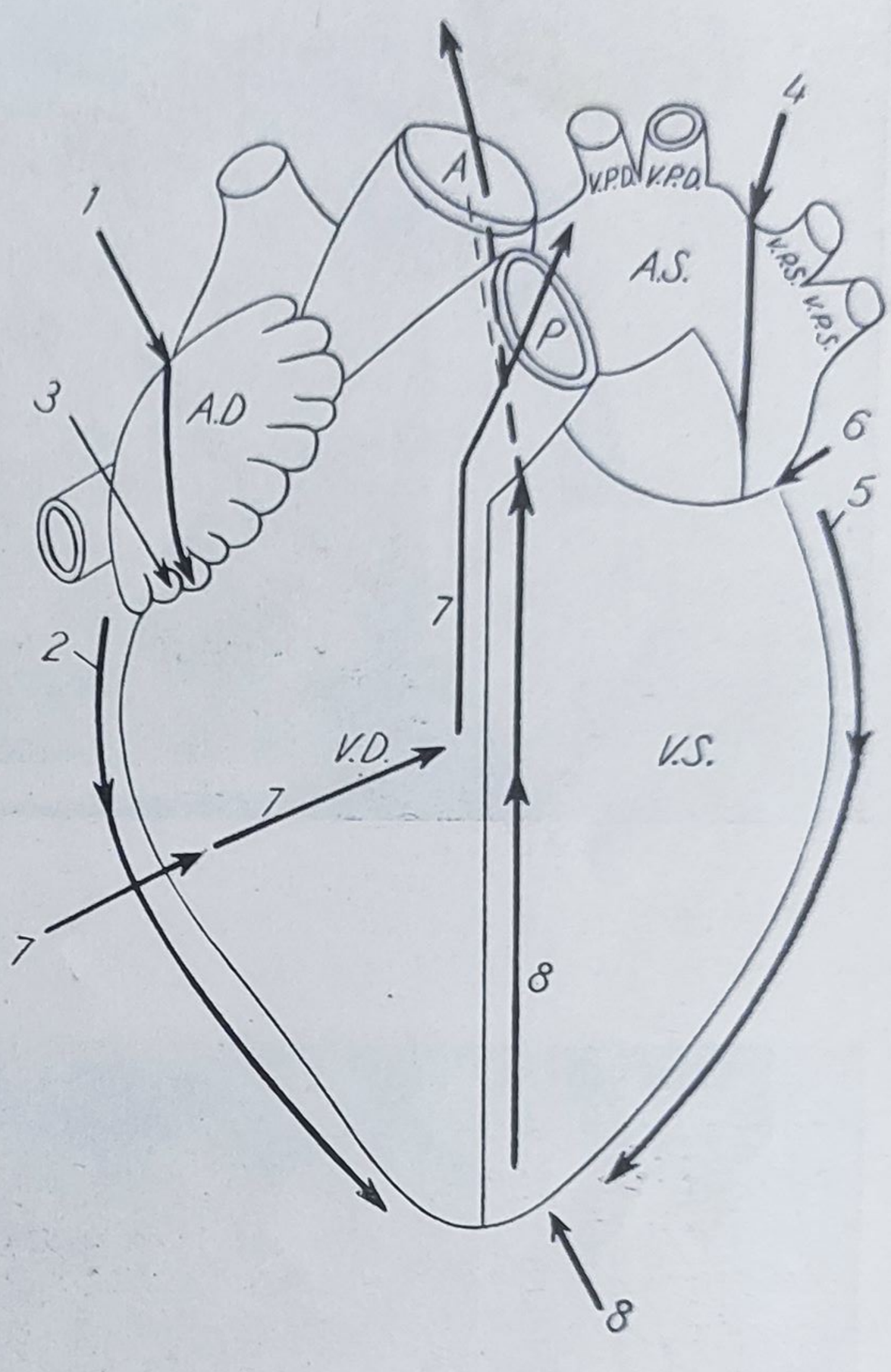


*AD* — atriul drept; *AS* — atriul stîng; *VD* — ventriculul drept; *VS* — ventriculul stîng; *A* — aorta; *P* — artera pulmonară; *VPD* — venele pulmonare drepte; *VPS* — venele pulmonare stîngi; *1* — linia de incizie pentru deschiderea atriului drept; *2* — linia de incizie pentru deschiderea ventriculului drept; *3* — locul pe unde se efectuează, cu ajutorul degetelor, proba permeabilității orificiului atrio-ventricular drept (normal trec 3 degete); *4* — linia de incizie pentru deschiderea atriului stîng; *5* — linia de incizie pentru deschiderea ventriculului stîng; *6* — locul pe unde se execută, cu ajutorul degetelor, proba permeabilității orificiului atrio-ventricular stîng (normal trec 2 degete); *7* — linia de incizie pentru deschiderea arterei pulmonare; *8* — linia de incizie pentru deschiderea aortei.

*La cavități* se va cerceta: conținutul, volumul, raportul cavităților între ele, raportul dintre cavitate și grosimea mușchiului, comunicarea dintre cavități (atrială sau ventriculară). Pentru a se observa comunicarea interatrială sau cea interventriculară se ridică inima în sus și se privește în zare sau se introduce un stilet butonat în dreptul lor.

*La pereți* se va cerceta: culoarea, grosimea, consistența, exercitîndu-se presiuni moderate cu degetul asupra miocardului, aspectul pilierilor și cordoanelor musculare, aspectul endocardului, eventualii trombi organizați sau neorganizați, anevrisme etc.

*La valvule* se va cerceta: mărimea lor, integritatea, supleţea, grosimea (o valvulă normală permite să se vadă prin transparență mînerul pensei

*Fig. 87.* — Deschiderea inimii drepte:
*Timpul 1* — incizia atriului drept; se face o secţiune pe marginea dreaptă a inimii, începînd din dreptul spaţiului dintre cele două vene cave şi se ajunge pînă la şanţul interatrio-ventricular.

*Fig. 88.* — Deschiderea inimii drepte:
*Timpul 2* — incizia ventriculului drept; se face o secţiune pe marginea dreaptă a inimii, imediat sub şanţul atrio-ventricular pînă la vîrful inimii.

*Fig. 89.* — Deschiderea inimii drepte:
*Timpul 3* — proba permeabilităţii orificiului atrio-ventricular pătrunzînd cu degetele dinspre atriu spre ventricul.

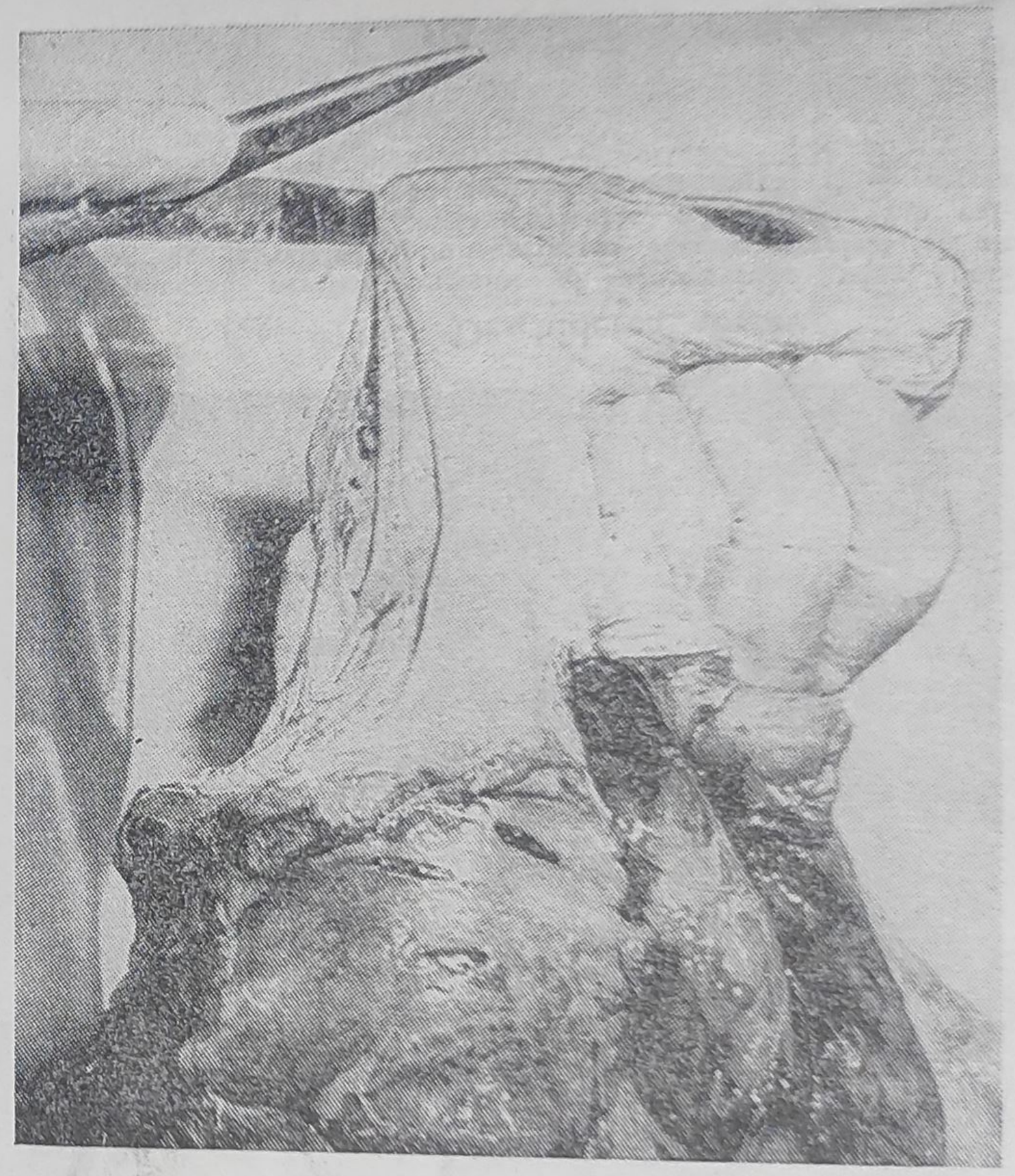

*Fig. 90.* — Deschiderea inimii drepte:
*Timpul 4* — secţionarea porţiunii interatrio-ventriculare.

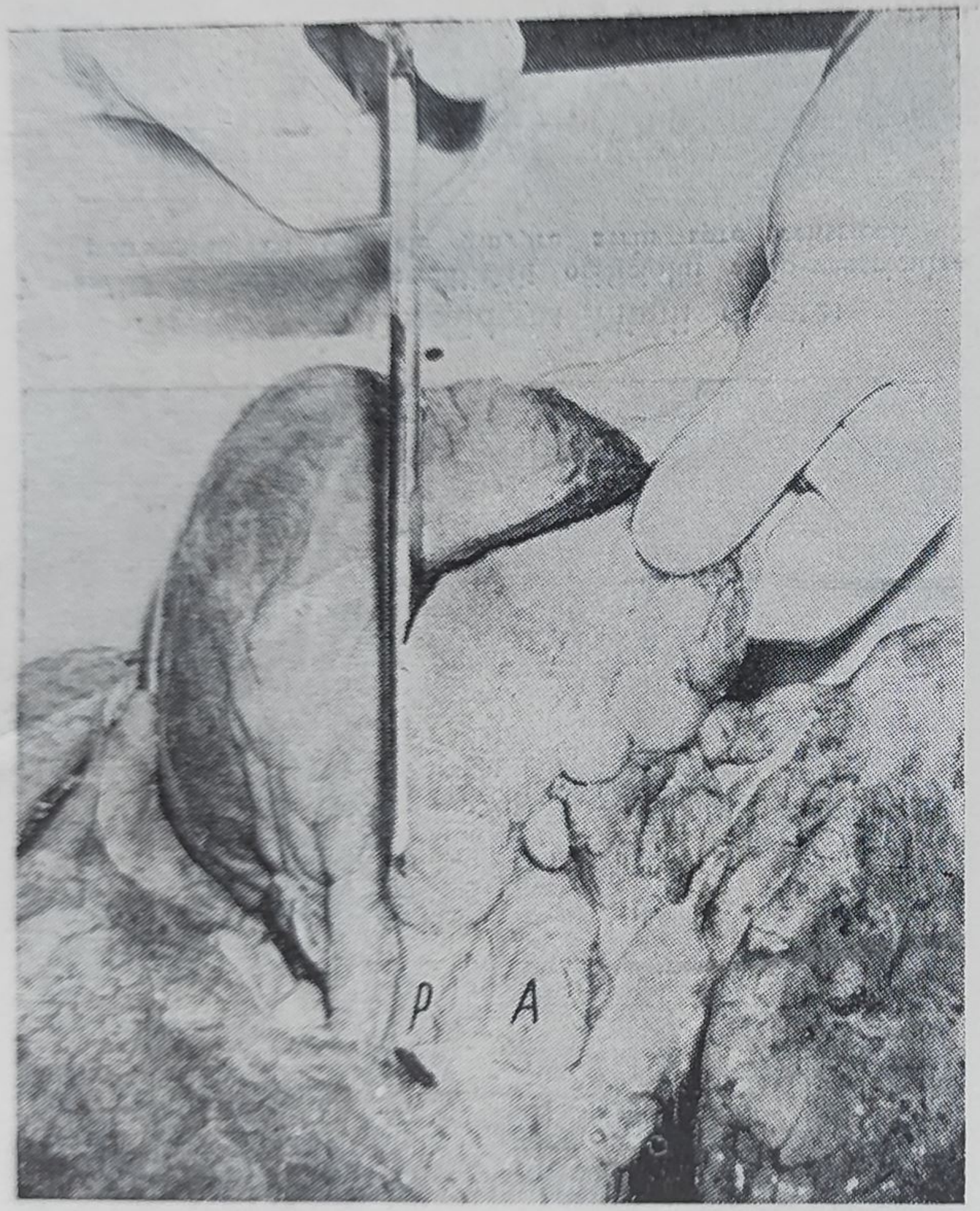


*Fig. 91.* — Deschiderea arterei pulmonare:
Se secţionează peretele anterior al ventriculului drept, perpendicular pe septul interventricular, apoi se schimbă direcţia inciziei, aceasta devenind paralelă cu septul interventricular şi se pătrunde în artera pulmonară care se secţionează. *P* — artera pulmonară; *A* — aorta.

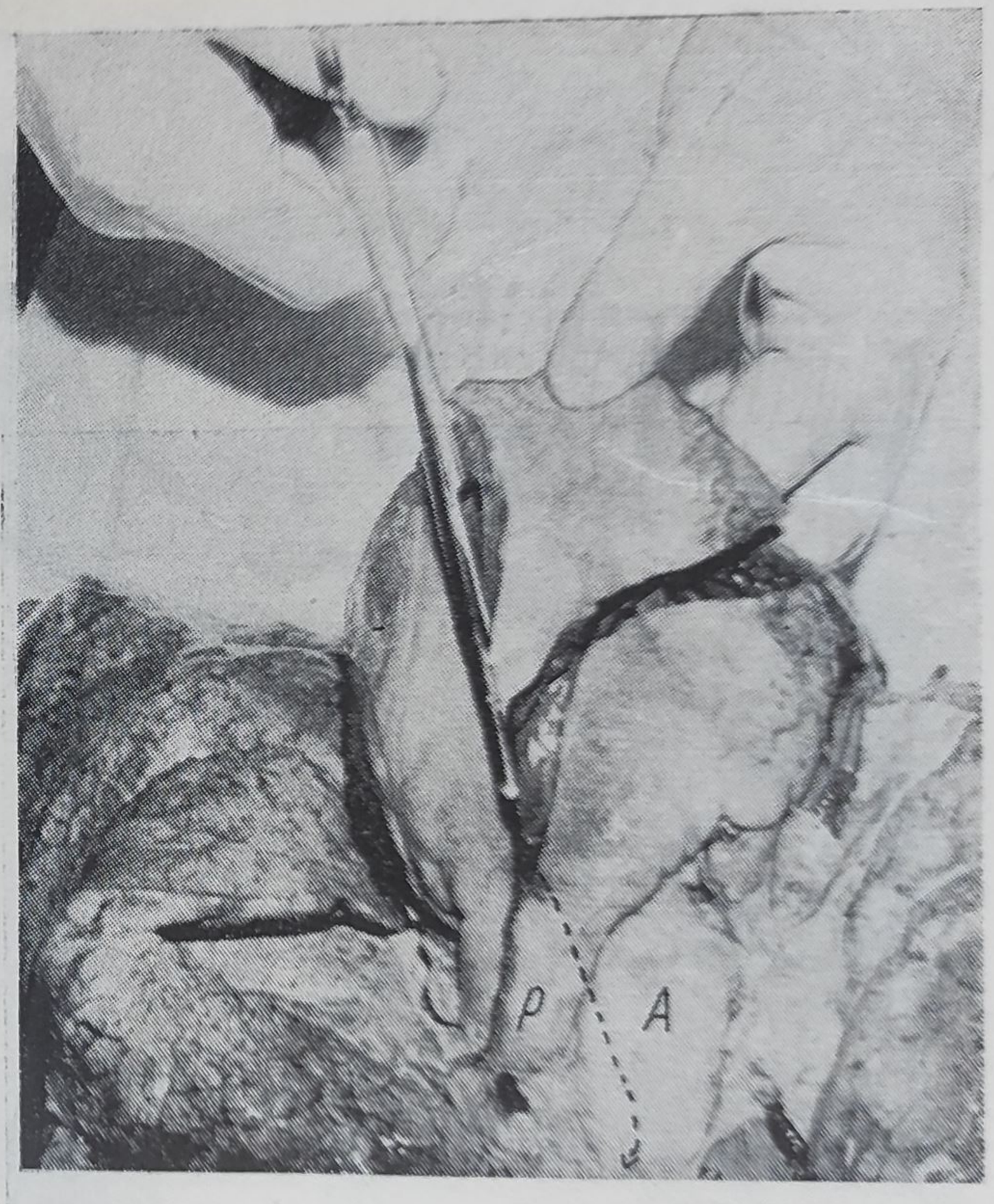


*Fig. 92.* — Deschiderea aortei:
Se secţionează peretele anterior al ventriculului stîng, pornindu-se de la vîrful inimii printr-o incizie paralelă şi cît mai apropiată de septul interventricular, se pătrunde sub valvula mitro-aortică şi se secţionează artera aortă. *P* — artera pulmonară; *A* — aorta.

așezat sub ea), suprafața și marginile lor, comisurile valvulare, aspectul cordajelor etc.

c) **Deschiderea arterei pulmonare.** Inima se așază împreună cu organele toracice pe masa de necropsie, fața anterioară a inimii privind în sus. La mijlocul secțiunii făcute pentru deschiderea ventriculului drept se introduce, sub fața sa anterioară, un ram al foarfecelui cu vîrful rotund și se face o secțiune aproape perpendiculară pînă la peretele interventricular. La acest nivel direcția inciziei se schimbă și devine paralelă cu peretele interventricular, foarfecele fiind aproape lipit de perete. Se pătrunde astfel prin orificiul pulmonar în artera pulmonară, care se secționează de-a lungul axului ei lung (fig. 91). Se examinează: lumenul arterei, conținutul, pereții, valvulele sigmoide respective etc. (Pentru leziuni vezi p. 339.)

d) **Deschiderea arterei aorte.** Inima fiind în aceeași poziție, se ridică cu mîna stîngă peretele anterior al ventriculului stîng și se introduce sub el un ram al foarfecelui cu vîrful rotund. Secționarea se începe

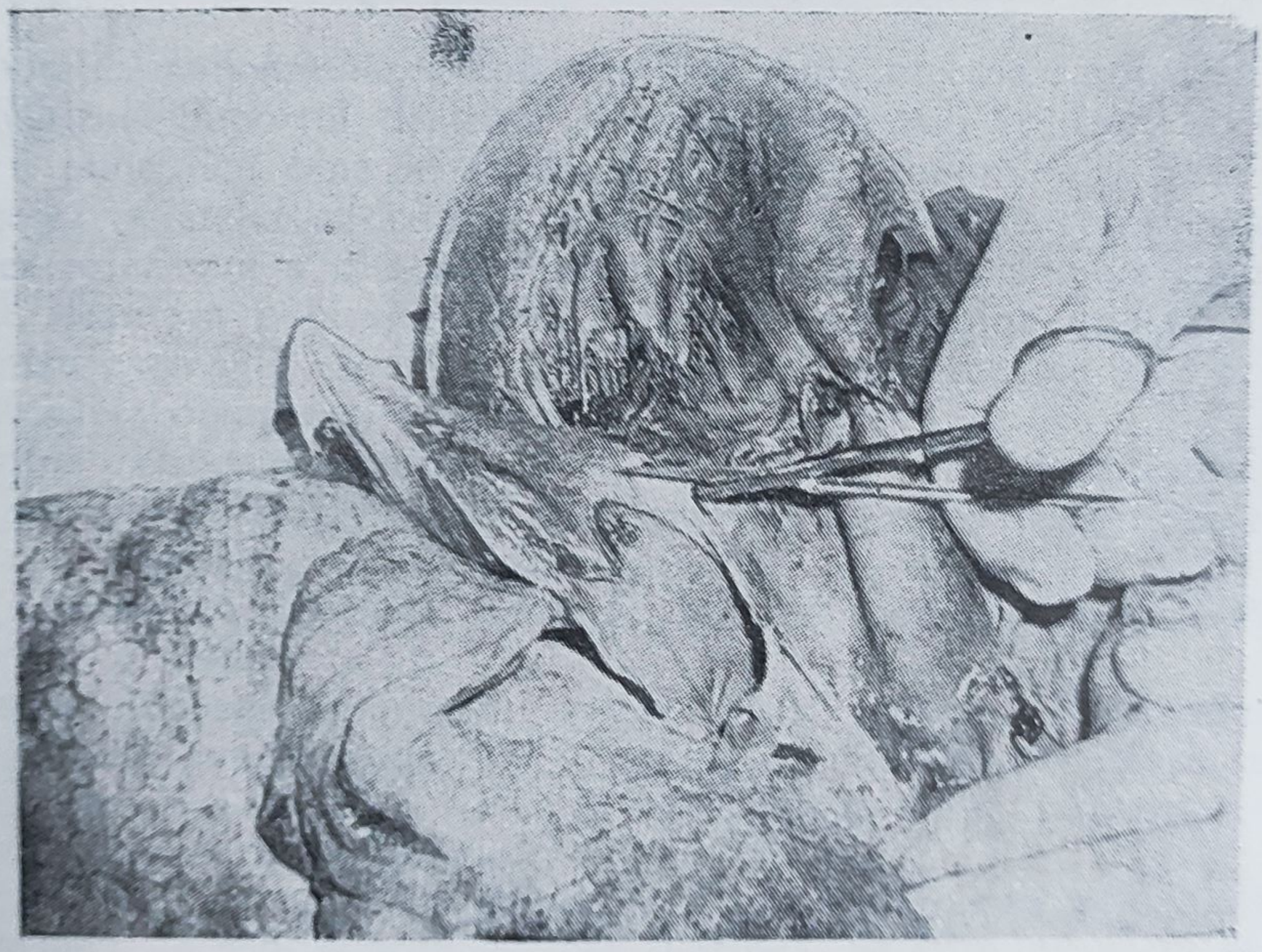

*Fig. 93.* — Deschiderea arterelor coronare.

de la vîrful inimii, se merge cît mai aproape și paralel cu septul interventricular și se ajunge pe sub valvula mitro-aortică în orificiul aortic. Se pătrunde în aorta ascendentă care se secționează o dată cu artera pulmonară situată anterior și care a fost deschisă și examinată (fig. 92). Se continuă, tot cu foarfecele, deschiderea crosei și aortei descendente

toracice. Prin această manevră s-a deschis aorta toracică și se examinează lumenul ei, conținutul, pereții, valvulele sigmoide și orificiile coronarelor, cercetînd cu un stilet butonat permeabilitatea lor. (Pentru leziuni vezi p. 337).

e) **Deschiderea arterelor coronare.** Se pătrunde pe rînd, cu un foarfece mic cu ramuri subțiri sau cu sonda și bisturiul, prin orificiile coronariene drept și stîng, în arterele coronare respective și se secționează peretele vascular prin incizii mici (fig. 93), pentru a nu modifica eventualele leziuni: tromboze, embolii. După deschiderea aortei și a pulmonarei, se cercetează, mai ales la copii, lipsa sau prezența canalului Botal.

f) **Secționarea orizontală a inimii.** Pentru evidențierea leziunilor din grosimea miocardului, se fac secțiuni orizontale prin miocard, tangente și paralele cu suprafața inimii atît la nivelul peretelui, cît și al septului interventricular. Pot fi făcute și secțiuni perpendiculare prin miocard.

# 11

# TEHNICA NECROPSIEI ORGANELOR CAVITĂȚII ABDOMINALE ȘI PELVIENE

## 1. EXAMENUL CAVITĂŢII ŞI SEROASELOR ABDOMINALE ŞI PELVIENE

Cavitatea abdominală a fost deschisă după efectuarea inciziei sub-mento-pubiene. Suportul de lemn se așază acum sub regiunea lombară. Pentru a pune mai bine în evidenţă cavitatea abdominală şi a uşura răsfrîngerea peretelui abdominal se face cîte o secţiune transversală în porţiunea inferioară a mușchilor drepţi, pe faţa internă a peretelui abdominal, deasupra pubisului, pînă la piele, care rămîne intactă.

Pentru examenul cavităţii abdominale, ansele intestinului subţire se mobilizează la dreapta şi la stînga.

Pentru examenul cavităţii pelviene, se trage masa intestinului subţire în sus spre diafragm cu mîna stîngă, iar cu mîna dreaptă se mobilizează spre dreapta şi stînga ansa sigmoidă.

Se examinează cavitatea, seroasele, lojile şi fundurile de sac. (Pentru leziuni vezi p. 340.)

**Marele epiploon** (epiploonul gastro-colic), pentru a fi examinat *in situ*, se întinde complet lateral şi în jos spre pubis. Se cercetează suprafaţa lui anterioară, apoi se ridică şi se răsfrînge spre diafragm, pentru a studia suprafaţa sa posterioară.

**Mezenterul** se pune în evidenţă şi se examinează prin tragerea masei intestinului subţire spre dreapta şi stînga. Se examinează în acelaşi timp şi limfoganglionii mezenterului.

## 2. EXAMENUL ORGANELOR CAVITĂŢII ABDOMINALE *IN SITU*

Înainte de scoaterea organelor din cavitate se va face un examen atent al acestora *in situ*, determinîndu-se eventualele modificări ale topografiei viscerale, ale mărimii şi formei lor, aderenţe, volvulus, tumori etc.,

care, uneori, duc la modificări ale succesiunii timpilor tehnicii de necropsie.

a) *Pentru examenul organelor etajului supramezocolic* se trag marele epiploon şi colonul transvers în jos, spre pubis, iar diafragmul se trage în sus (fig. 94). Se examinează *in situ* ficatul, vezicula biliară, căile biliare extrahepatice, splina, stomacul, pancreasul, duodenul etc. În cazul unei gastrectomii recente, se va verifica integritatea suturilor şi permeabilitatea anastomozelor. Dacă intervenţia este mai veche, se va suspiciona posibilitatea existenţei unui ulcer peptic, unei recidive canceroase locale sau a unei stenoze postoperatorii.

b) *Pentru examenul organelor etajului submezocolic* se ridică şi se răsfrînge în sus şi înapoi marele epiploon şi colonul transvers (fig. 95). Se examinează jejuno-ileonul, cecul şi colonul. Pentru examenul *in situ* al jejuno-ileonului se efectuează următoarea manevră: începînd de la prima ansă jejunală liberă, imediat după unghiul duodeno-jejunal, se ridică şi se deapănă foarte strîns tot intestinul subţire pînă la cec, examinîndu-l pe toate feţele. În cazul cînd se bănuieşte o perforaţie intestinală, ansele intestinale se pun sub apă şi se apasă asupra lor pentru a provoca ieşirea bulelor de gaz prin orificiul de perforare. În cazul unei infarctizări hemoragice entero-mezenterice, se examinează localizarea ei, întinderea, aspectul etc. şi se cercetează cu atenţie, punîndu-se în evidenţă prin disecţie, venele mezenterice pe tot traiectul lor. În cazul unor intervenţii chirurgicale, se controlează cu atenţie gurile de anastomoză.

c) *Pentru examenul cavităţii retro-stomacale* (bursa omentală) se ridică în sus marele epiploon, care se decolează de colonul transvers, şi se pătrunde în cavitate. Se examinează *in situ* aorta cu trunchiul celiac, ganglionul semilunar, pancreasul, rinichiul şi glanda suprarenală stîngă.

Examenul organelor cavităţii abdominale supra- şi submezocolice *in situ* se face prin inspecţie şi palpare, urmărind elementele descrise la pp. 164, 165.

### 3. EXAMENUL ORGANELOR CAVITĂŢII PELVIENE *IN SITU*

La bărbat se examinează *in situ* rectul, vezica urinară şi prostata, iar la femeie rectul, uterul, trompele uterine şi ovarele. Se cercetează elementele notate la pp. 164, 165.

### 4. SCOATEREA ŞI SECŢIONAREA MARELUI EPIPLOON

Marele epiploon se îndepărtează prin secţionare la nivelul inserţiilor sale de pe colonul transvers şi stomac (fig. 96). Se aşază apoi pe tăblia de lemn şi, cu cuţitul mare, se fac o serie de secţiuni, indiferent în care direcţie, şi se examinează.

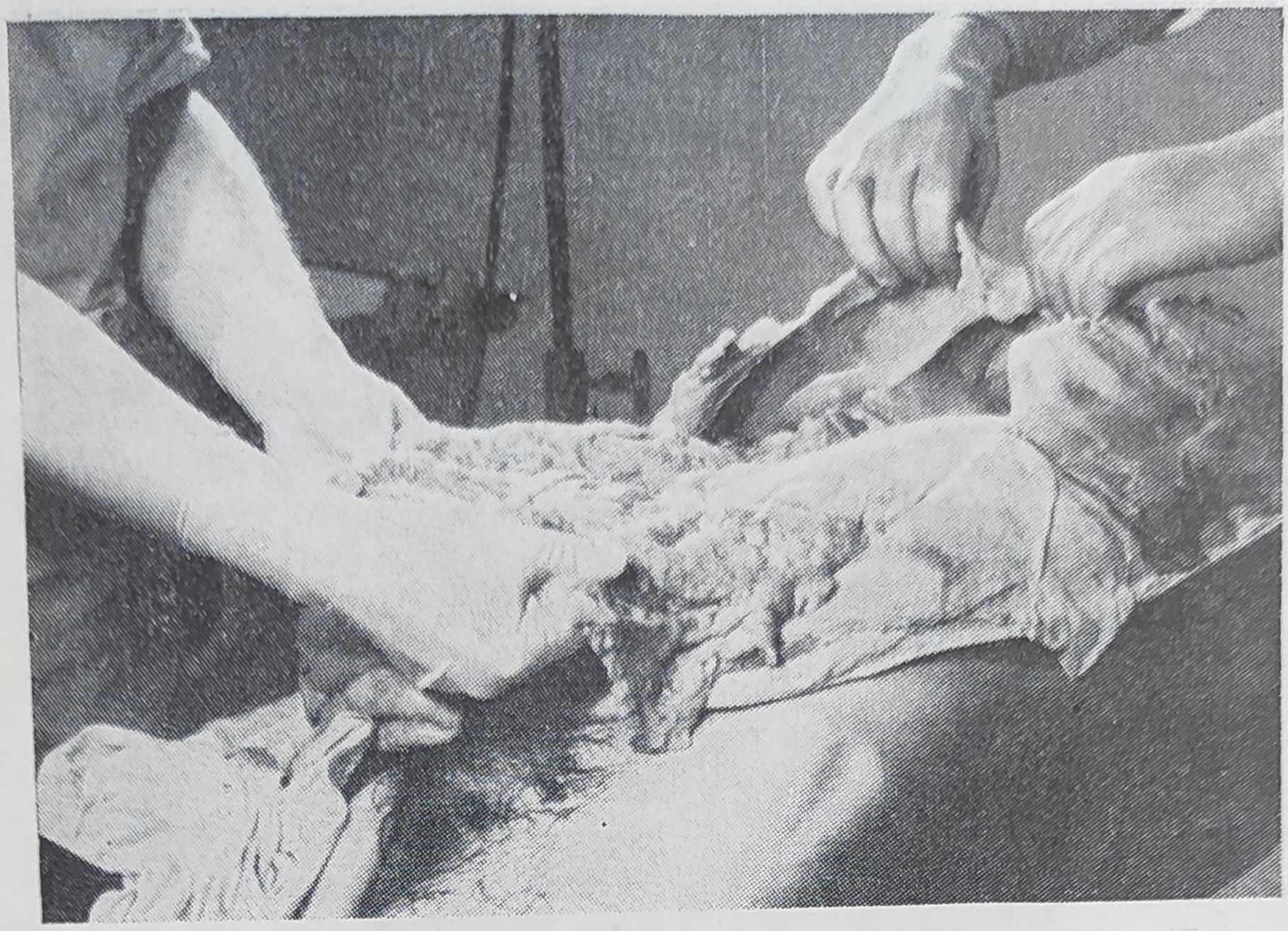

*Fig. 94.* — Examenul *in situ* al organelor abdominale din etajul supramezocolic.

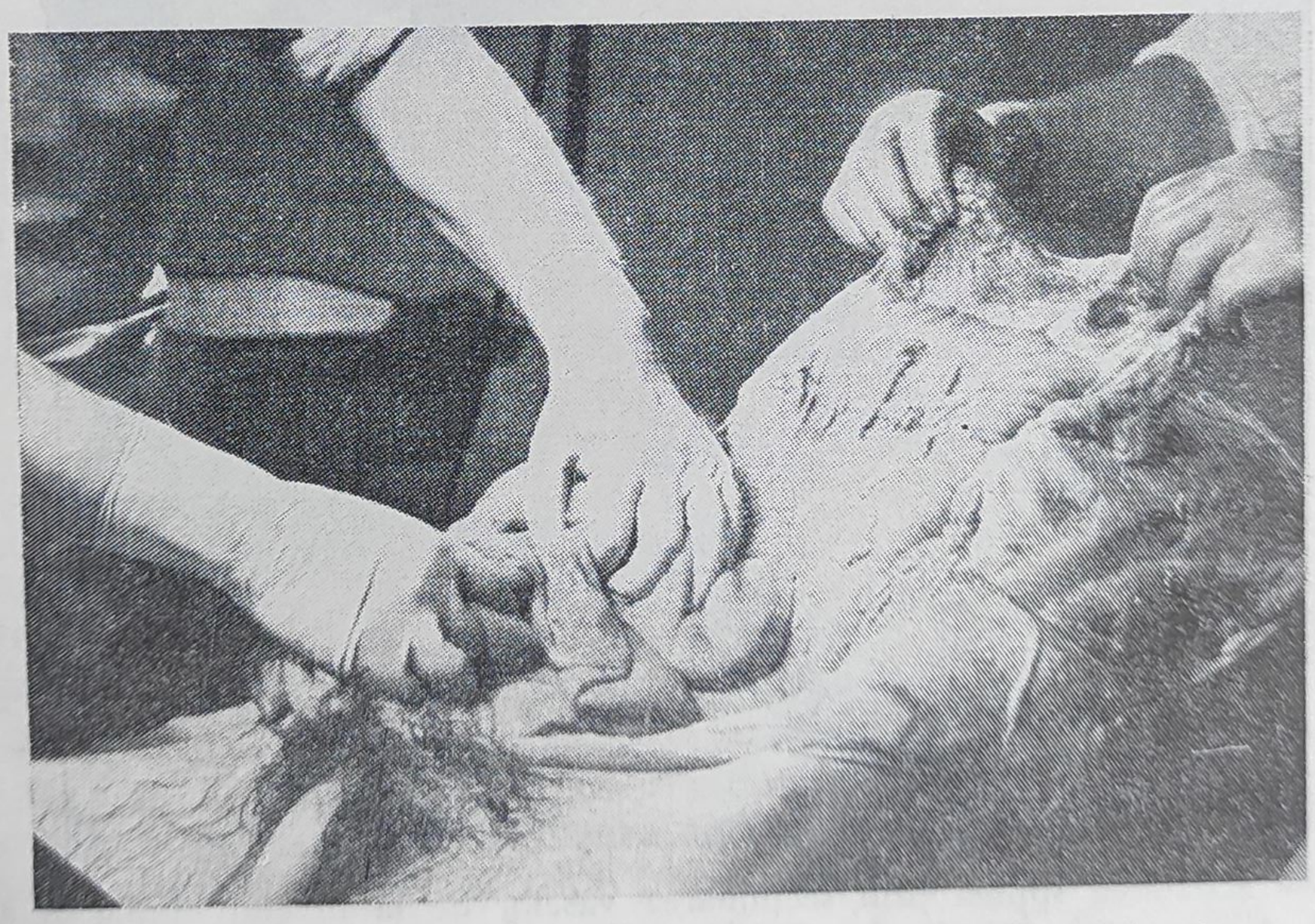

*Fig. 95.* — Examenul *in situ* al organelor abdominale din etajul submezocolic.

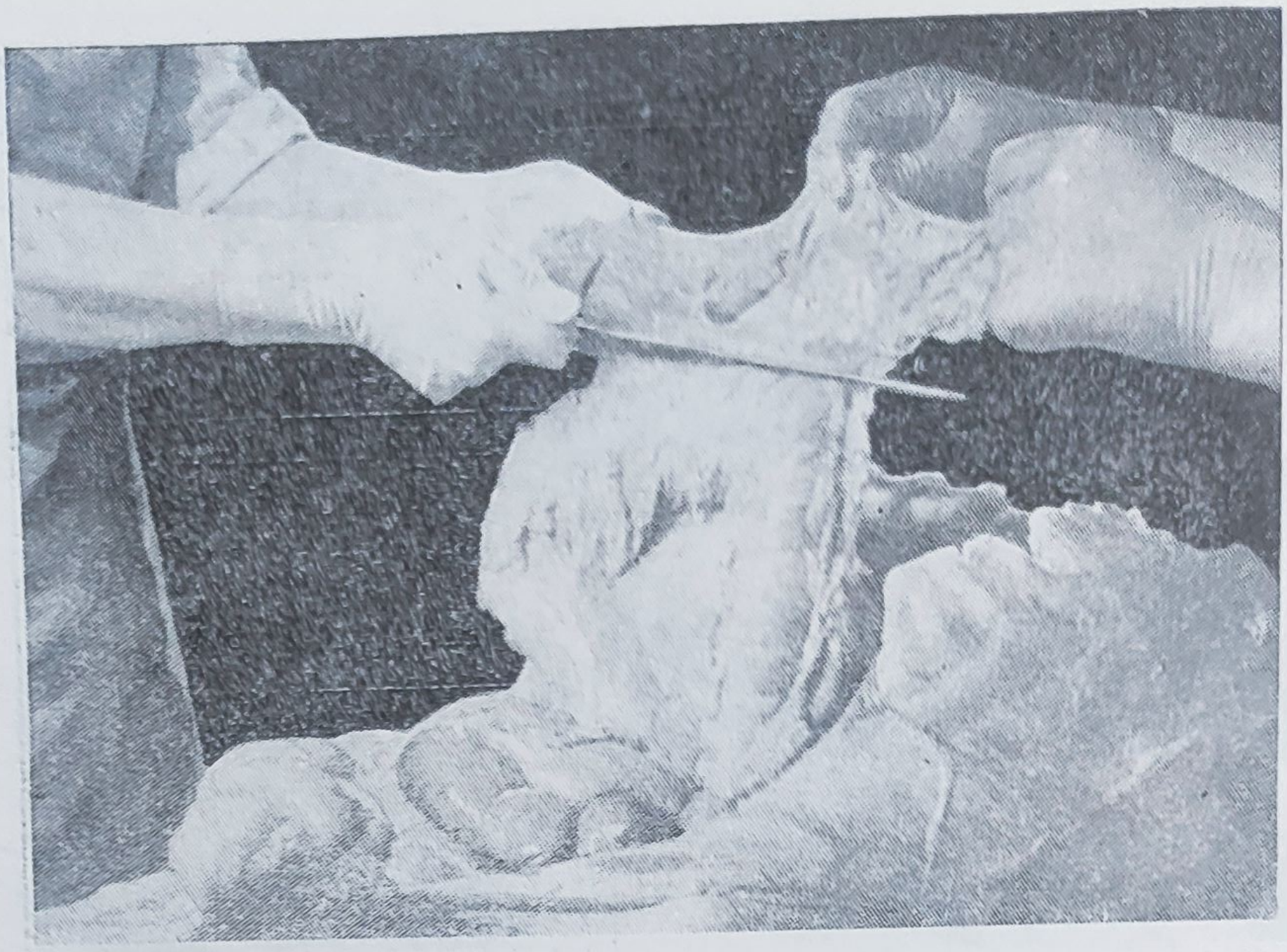

*Fig. 96.* — Secţionarea şi îndepărtarea marelui epiploon.

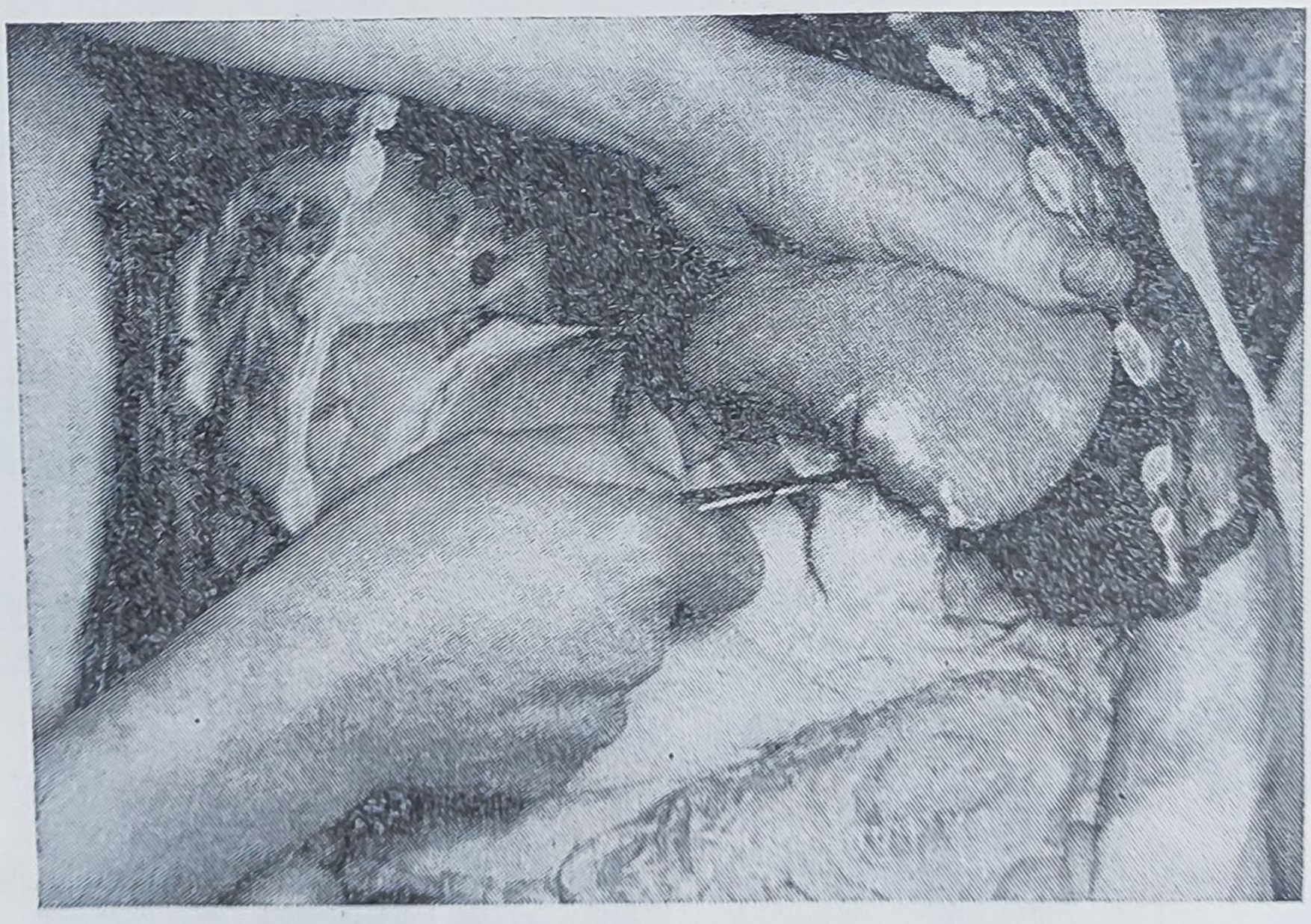

*Fig. 97.* — Scoaterea splinei prin secţionarea vaselor de la nivelul hilului şi a ligamentelor splinei.

## 5. SCOATEREA ŞI SECŢIONAREA SPLINEI

Cu mîna dreaptă se trage spre dreapta fundul stomacului, manevră care face să apară splina, care se trage cu mîna stîngă înainte şi spre dreapta. Splina se eliberează prin secţionarea ligamentelor şi vaselor de la nivelul hilului (fig. 97), după care se cîntăreşte şi se examinează. Pentru secţionare, splina se aşază pe măsuţa de secţionare sau pe tăblia de lemn,

*Fig. 98.* — Secţionarea splinei pe axul ei longitudinal.

cu hilul în jos, se fixează cu mîna stîngă şi, cu cuţitul mare, care se găseşte sub palma stîngă, se face o incizie pe axul ei longitudinal, de la suprafaţa convexă pînă la hil (fig. 98). Se examinează şi se rade suprafaţa de secţiune cu partea groasă a lamei cuţitului, pentru a determina gradul de coeziune a ţesutului splenic. (Pentru leziuni vezi p. 345.)

## 6. SCOATEREA ŞI DESCHIDEREA INTESTINULUI

a) **Scoaterea intestinului.** Se ridică în sus şi înapoi colonul transvers cu mezocolonul său, iar intestinul subţire se trage în jos şi spre dreapta cadavrului. Se caută prima ansă jejunală liberă la nivelul unghiului duodeno-jejunal, unde se face o butonieră în mezenter, şi la acest nivel se pune pe intestin o dublă ligatură, între care se secţionează cu cuţitul mare sau cu foarfecele (fig. 99). Se ridică în sus capătul libèr jejunal al intestinului subţire şi se secţionează mezenterul de-a lungul inserţiei sale pe ansele intestinale care se trag treptat în sus, executîndu-se cu cuţitul mişcări asemănătoare celor ale unui arcuş de vioară (fig. 100). Cînd se

ajunge la cec, se fac la dreapta și la stînga lui secțiuni laterale în peritoneu. Continuînd să se tragă în sus, se decolează cu cuțitul colonul ascendent de peretele posterior al cavității abdominale, prin secționarea fasciei Toldt din dreapta pînă la unghiul colic. Se secționează apoi pe toată lungimea mezocolonul transvers și ligamentul gastrocolic, trăgînd în sus colonul tranvers (fig. 101). De la nivelul unghiului splenic al colonului se decolează fascia Toldt de pe peretele posterior stîng, colonul descendent fiind tras în jos și spre dreapta, apoi se secționează mezocolonul ansei sigmoidiene; prin aceste manevre s-a eliberat intestinul gros de peretele posterior al abdomenului. Cînd se ajunge la rect se trage în sus ansa sigmoidă și se pune deasupra ampulei rectale o dublă ligatură, secționîndu-se apoi între ligaturi (fig. 102). Întreg tractul intestinal este scos din cavitatea abdominală și se pune într-un vas cu apă.

*În cazul leziunilor mezenterului*, acesta se scoate în bloc cu intestinul subțire, secționîndu-l la nivelul inserției de pe peretele posterior al abdomenului. În caz de *infarctizarea hemoragică entero-mezenterică*, zona respectivă se scoate, prin secționarea între dublele ligaturi făcute de o parte și de alta a leziunii. În caz de *toxiinfecție alimentară bănuită*, se recoltează o ansă de intestin subțire (1—1,50 m) și intestin gros (0,50—1 m) între duble ligaturi; se deschid fiecare în vase mari curate și se examinează. Vasele împreună cu conținutul lor, fără să introducem vreun fixator, se închid bine, se sigilează și se trimit laboratorului de toxicologie.

b) **Deschiderea intestinului** se face cu enterotomul, începîndu-se cu intestinul subțire. După desfacerea ligaturii intestinale superioare, se introduce ramul lung al enterotomului în lumenul intestinului subțire și se secționează continuu peretele său pe linia de inserție a mezenterului (fig. 103); ajuns la cec se secționează în continuare intestinul gros, indiferent de-a lungul cărei linii. Secționarea intestinului subțire se face obligatoriu de-a lungul inserției mezenterului, pentru a nu secționa plăcile Peyer care se află în mucoasă de partea opusă inserției mezenterului. Intestinul se deschide într-un vas mare cu apă, se evacuează conținutul, notîndu-i-se aspectul, se spală apoi suprafața internă cu ajutorul unui curent slab de apă (fig. 104). Pentru examen, capătul deschis al intestinului subțire se așază cu mucoasa în sus între indexul și mediusul mîinii stîngi (acestea fiind în extensie) și se trage intestinul cu mîna dreaptă în toată lungimea. (Pentru leziuni vezi pp. 358, 366.)

c) **Deschiderea apendicelui cecal** se face cu foarfecele mic cu vîrfurile ascuțite, secționîndu-se peretele acestuia de-a lungul axului longitudinal, pe marginea liberă, opusă inserției mezoapendicelui (fig. 105), și se examinează. Apendicele se poate secționa și prin incizii transversale paralele între ele și la distanță de 0,5 cm una de alta.

Este bine să se evite introducerea unei sonde canelate sau a unui stilet în lumenul apendicelui pentru a nu deplasa conținutul său. (Pentru leziuni vezi p. 364.)

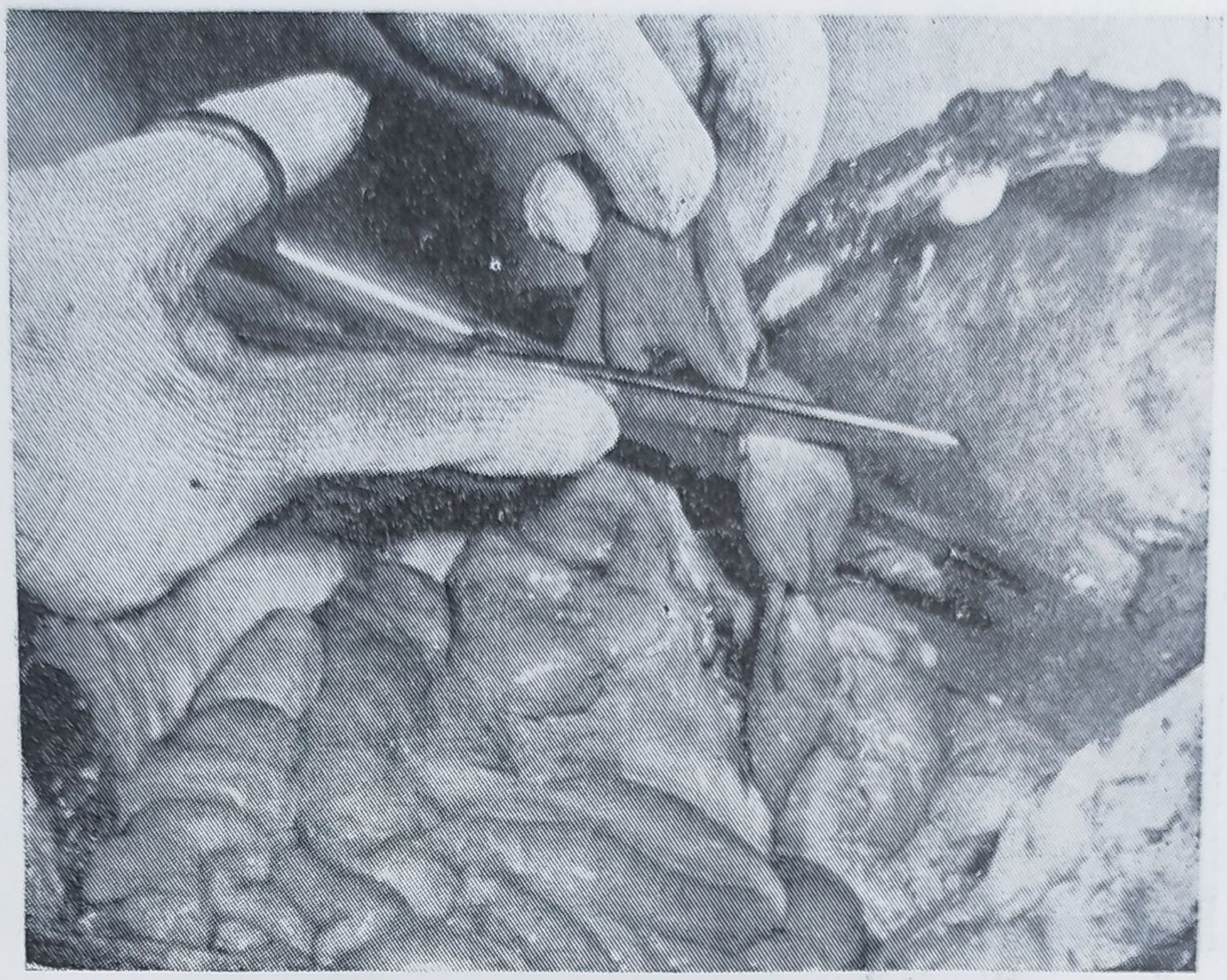

*Fig. 99.* — Secţionarea intestinului subţire între două ligaturi făcute la nivelul primei anse jejunale libere în dreptul unghiului duodeno-jejunal.

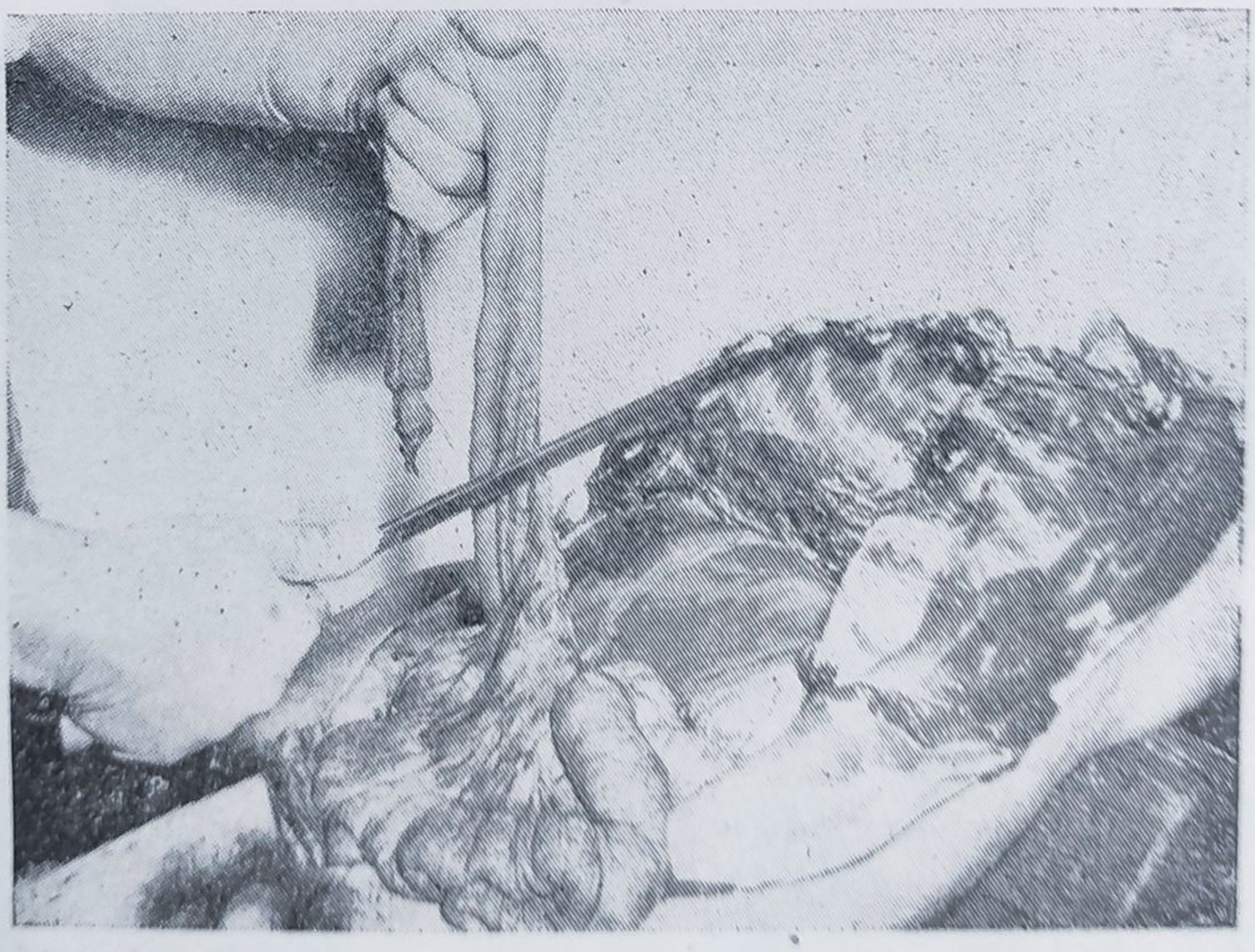

*Fig. 100.* — Eliberarea jejuno-ileonului prin secţionarea mezenterului de-a lungul inserţiei sale pe intestinul subţire.

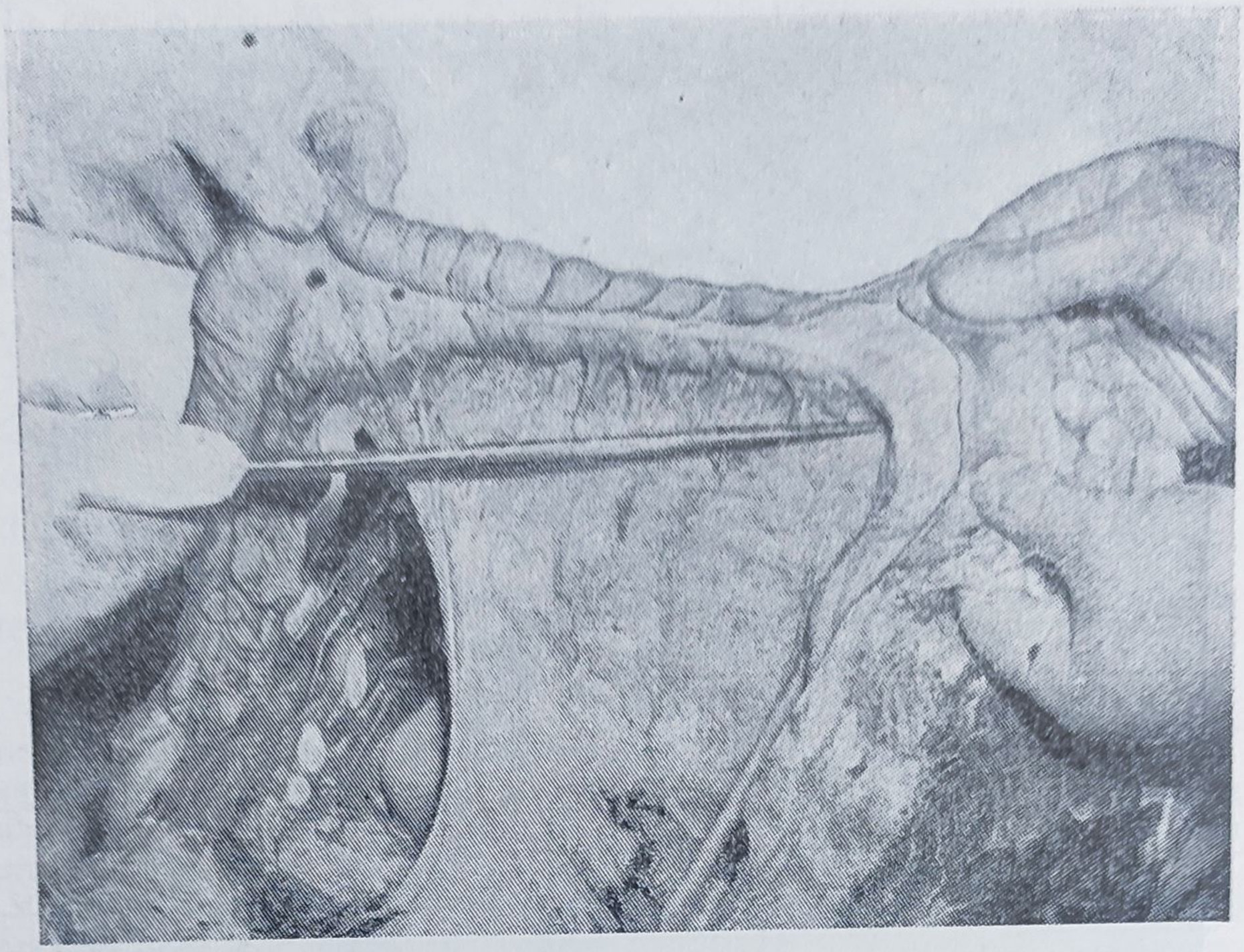

*Fig. 101.* — Eliberarea colonului transvers prin secţionarea mezocolonului transvers.

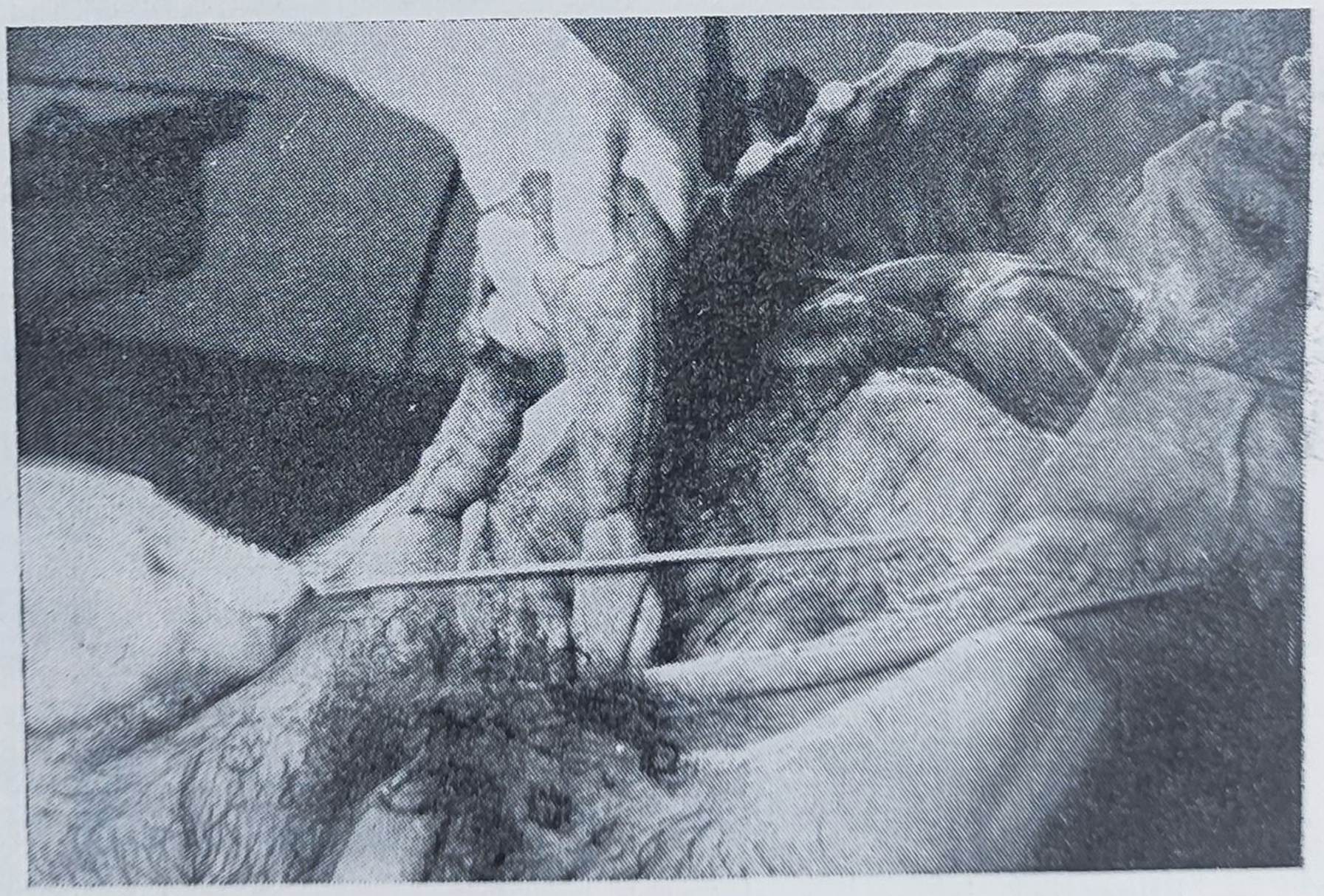

*Fig. 102.* — Secţionarea rectului între cele două ligaturi.

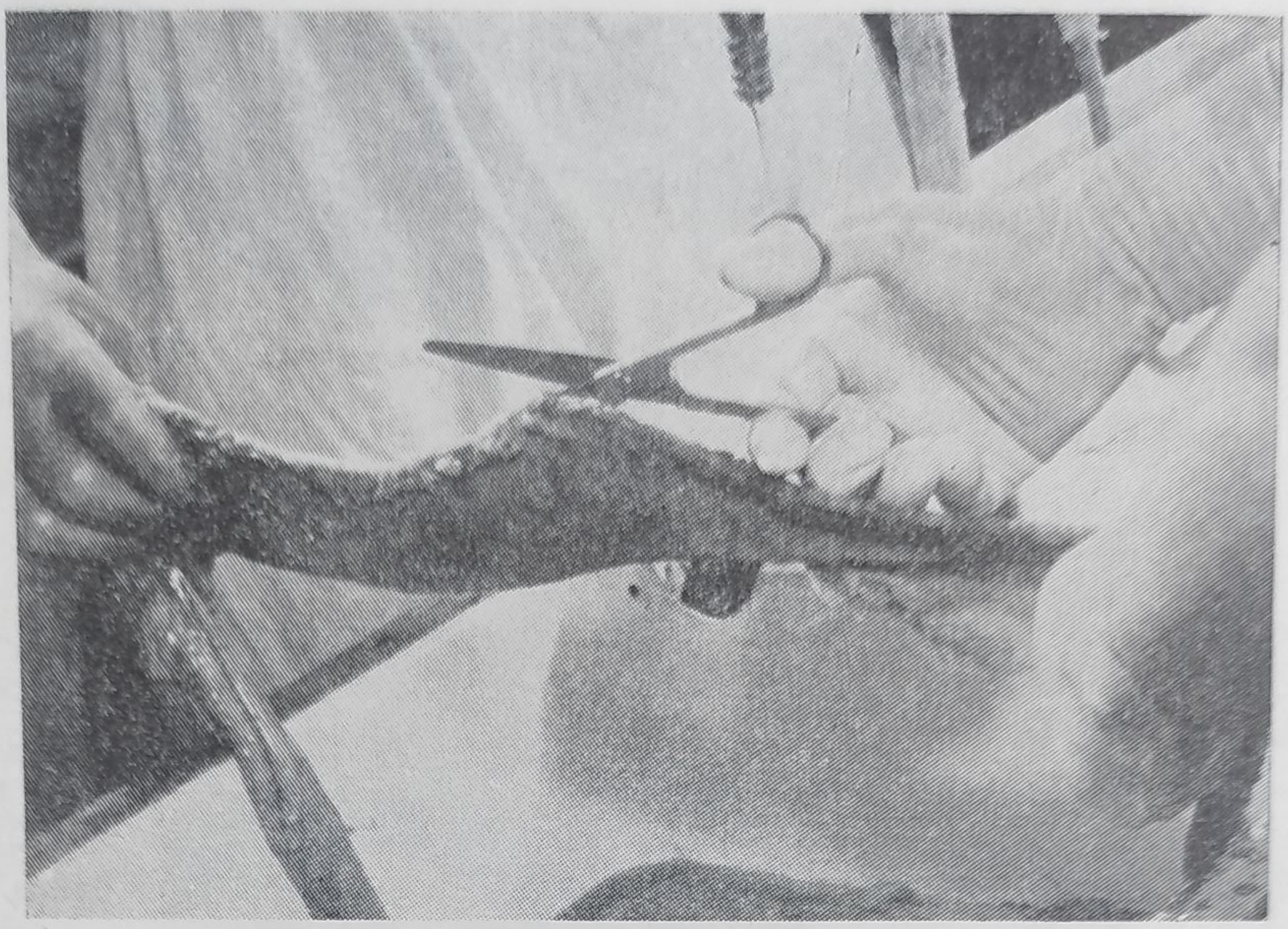

*Fig. 103.* — Deschiderea intestinului subţire prin secţionarea cu enterotomul a peretelui intestinal pe linia de inserţie a mezenterului.

*Fig. 104.* — Spălarea şi examinarea intestinului.

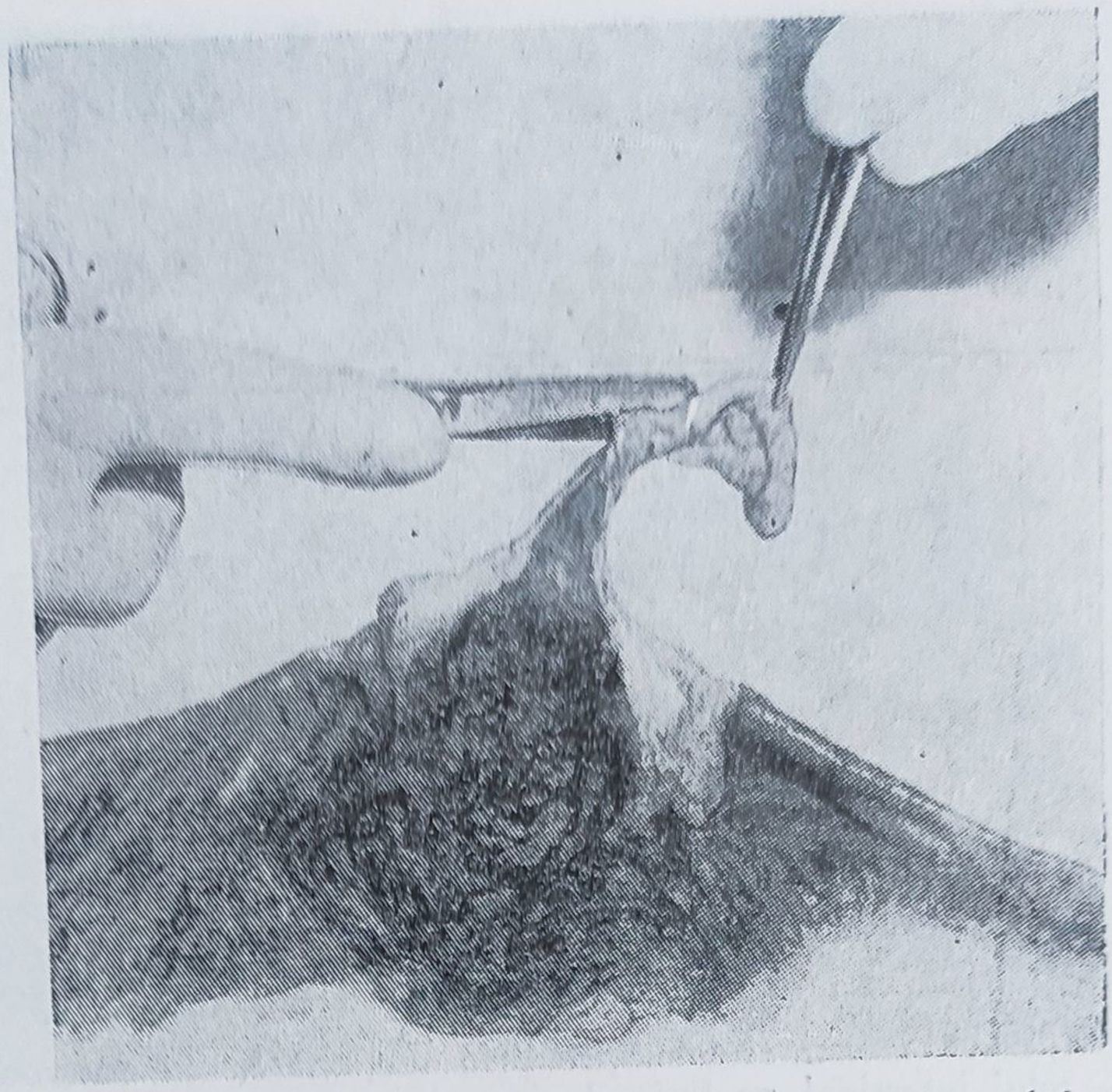

*Fig. 105.* — Deschiderea apendicelui cecal prin secţionarea peretelui apendicular de-a lungul marginii sale libere, opuse inserţiei mezoapendicelui.

*Fig. 106.* — Scoaterea mezenterului.

## 7. SCOATEREA ŞI SECŢIONAREA MEZENTERULUI

Mezenterul se scoate secţionînd cu cuţitul inserţiile sale de pe planurile posterioare, de sus în jos şi de la stînga la dreapta (fig. 106); apoi se fac prin el o serie de secţiuni, indiferent în ce direcţie. Inciziile interesează şi limfoganglionii mezenterici. Se examinează mezenterul şi limfoganglionii mezenterici atît pe suprafaţa lor externă, cît şi pe cea de secţiune. (Pentru leziuni vezi pp. 344, 345.)

## 8. DESCHIDEREA STOMACULUI ŞI A DUODENULUI *IN SITU*

Se introduce un ram al foarfecelui cu vîrfurile rotunjite în cardia şi se secţionează peretele stomacului de-a lungul marii curburi, pe linia de inserţie a marelui epiploon. Ajungînd la nivelul antrului piloric, se îndreaptă linia de incizie pe faţa anterioară a pilorului şi se continuă incizia pe faţa anterioară a duodenului, pînă la unghiul duodeno-jejunal (fig. 107 *A* şi 107 *B*). Se recoltează conţinutul gastric într-un flacon sau pahar mare şi se examinează stomacul, duodenul şi conţinutul lor. (Pentru leziuni vezi pp. 350, 357.)

Pentru *examenul toxicologic* se vor face duble ligaturi la nivelul cardiei şi al pilorului şi se va secţiona între ligaturi. Stomacul şi duodenul se scot, se deschid în vase mari curate, se pun separat organele şi conţinutul, se examinează şi, fără să introducem vreun fixator, se închid bine, se sigilează şi se trimit laboratorului de toxicologie, pentru evidenţierea eventualelor substanţe toxice ingerate.

## 9. PROBA PERMEABILITĂŢII ŞI DESCHIDEREA VEZICULEI ŞI A CANALELOR BILIARE EXTRAHEPATICE

Comprimînd vezicula biliară cu mîna stîngă, în mod normal la nivelul porţiunii a 2-a a duodenului, în dreptul caruncului major, prin orificiul ampulei Vater se scurge un lichid verde (bila) (fig. 108). Cînd bila nu apare, vor fi căutaţi eventualii calculi inclavaţi, tumori ale căilor biliare sau compresiuni de vecinătate (cancer al capului pancreasului etc.). După examenul extern, se face cu foarfecele o butonieră în porţiunea anterioară a feţei inferioare a veziculei biliare şi se introduce prin ea o sondă canelată, care pătrunde pînă la canalele cistic şi coledoc, iar în sus în canalul hepatic. Cu bisturiul sau cu foarfecele se secţionează peretele veziculei şi al canalelor biliare extrahepatice (fig. 109) şi apoi se examinează. Bila care se scurge se recoltează şi se notează caracterele ei. În cazul unui obstacol intracanalicular, deschiderea lor se face cu bisturiul, pornind de pe faţa lor externă, fără să introducem sonda canelată.

Pentru leziuni vezi pp. 380, 383.

În cazul unei presupuse *intoxicaţii alimentare*, se decolează vezicula biliară nedeschisă, se leagă la capătul liber, se secţionează, apoi se pune într-un borcan curat şi sigilat şi se trimite laboratorului de toxicologie.

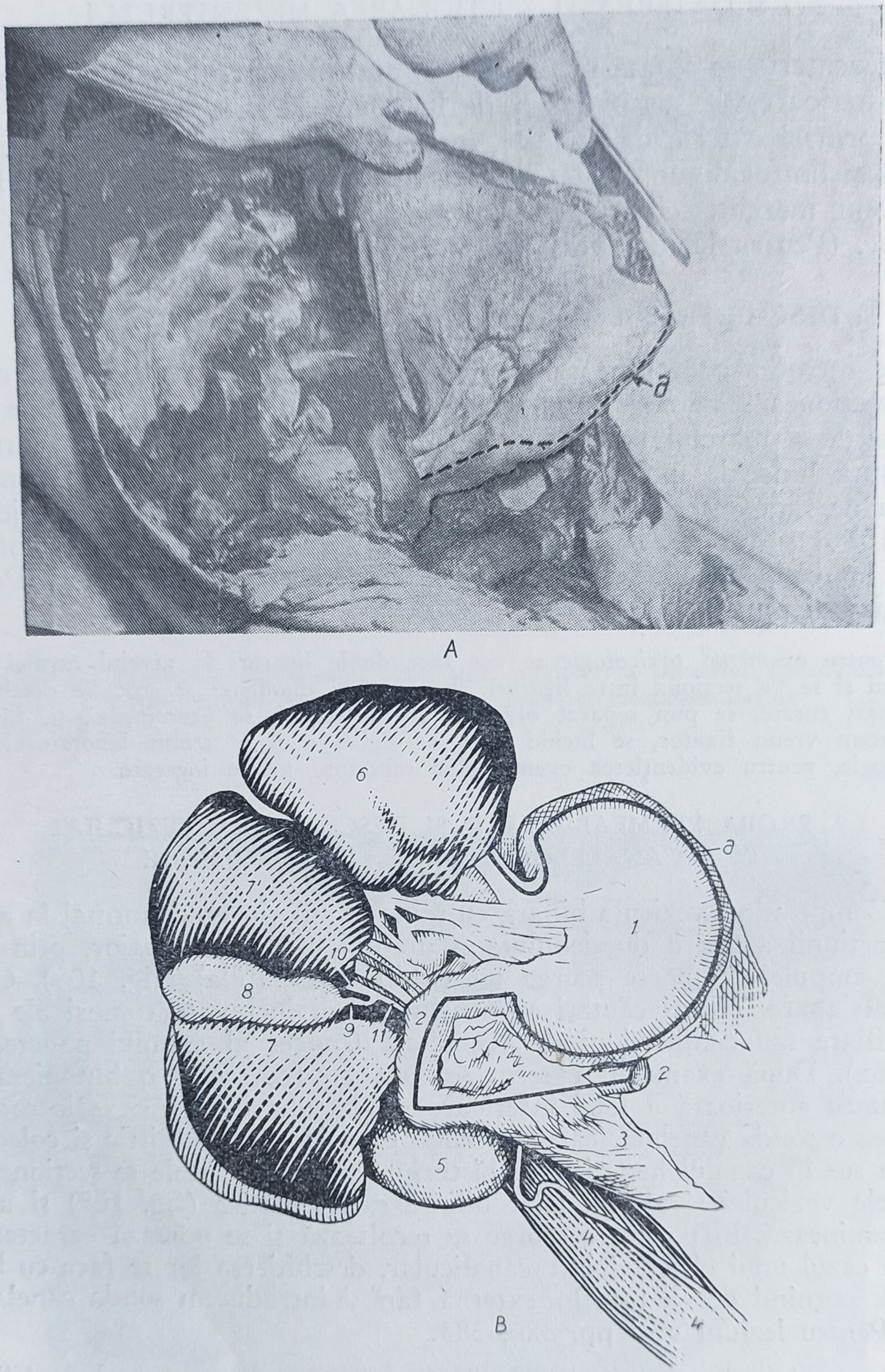


*Fig. 107, A, B.* — Deschiderea stomacului şi duodenului *in situ*.

*a* — linia de secţionare a stomacului şi duodenului; *1* — stomacul ; *2* — duodenul; *3* — mezenterul; *4* — muşchiul psoas; *5* — rinichiul; *6* — lobul stîng al ficatului; *7* — lobul drept al ficatului; *7'* — lobul pătrat; *8* — vezicula biliară; *9* — canalul cistic; *10* — canalul hepatic; *11* — canalul coledoc; *12* — vena portă.

*Fig. 108.* — Proba permeabilităţii veziculei şi canalelor biliare extrahepatice:
*F* — ficat; *V* — vezicula biliară; *D* — duoden; *B* — bila ce se scurge la nivelul ampulei Vater

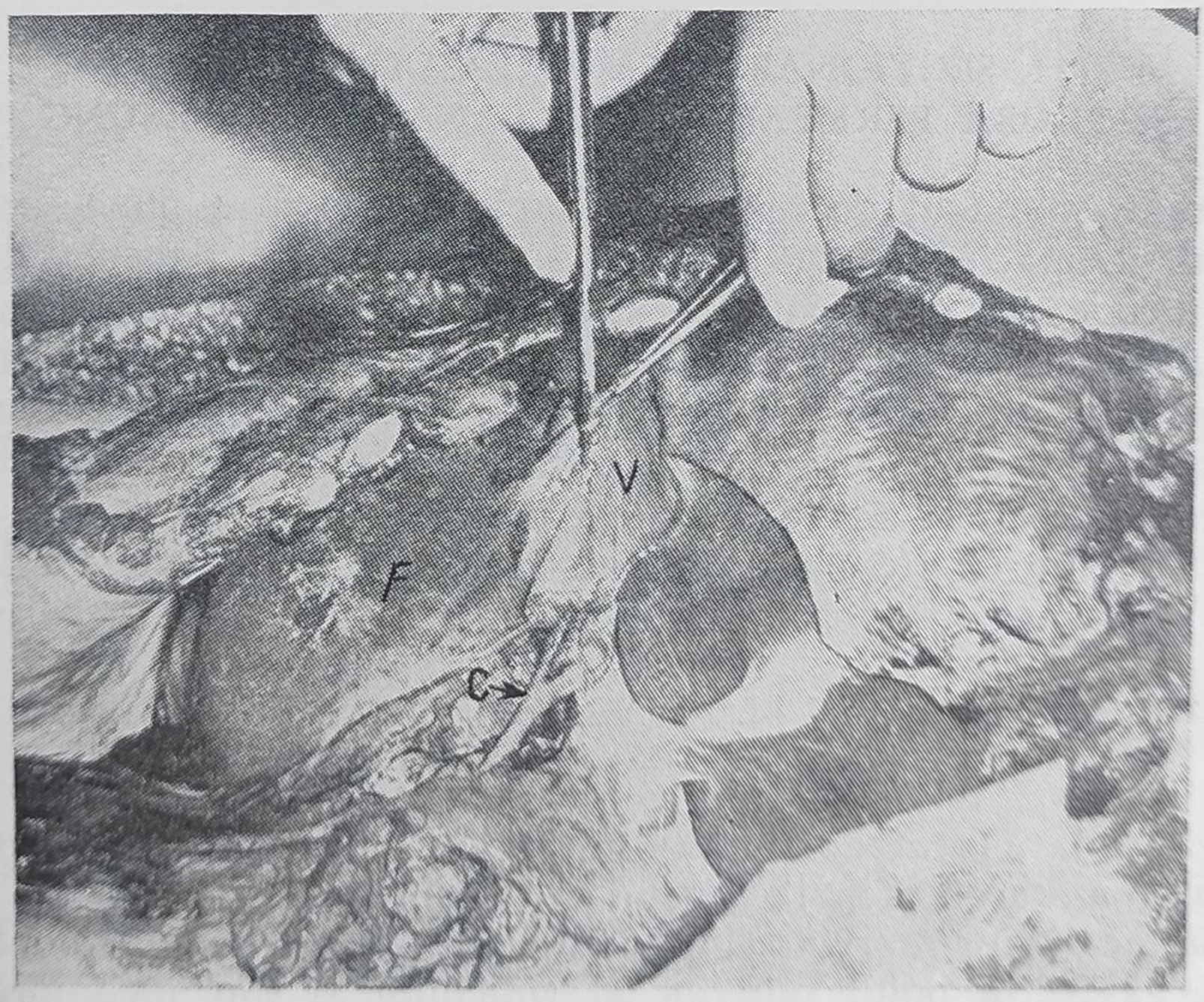


*Fig. 109.* — Deschiderea veziculei şi canalelor biliare extrahepatice:
*F* — ficatul; *V* — vezicula biliară; *C* — canale biliare extrahepatice.

Se va face și un examen al sistemului port. Pentru aceasta se identifică vena splenică la marginea superioară și fața posterioară a pancreasului, se cateterizează vena cu o sondă și se deschide, pătrunzînd în trunchiul port, mezenterica superioară și mezenterica inferioară, care de asemenea se deschid și se examinează.

### 10. SCOATEREA ȘI SECȚIONAREA FICATULUI

Se ridică diafragmul și se secționează ligamentul falciform pînă la vena cavă inferioară. Se prinde apoi cu mîna stîngă lobul stîng al ficatului și se trage în sus și la dreapta. După secționarea micului epiploon (gastro-hepatic), se secționează succesiv ligamentul triunghiular stîng (hepato-frenic), coronar, triunghiular drept (hepato-frenic) și vena cavă inferioară (fig. 110). Se scoate ficatul, se cîntărește, se măsoară, apoi se așază pe măsuța de secționare sau tăblia de lemn, cu fața inferioară în jos și cu lobul drept spre prosector. Se examinează ficatul, apoi se fixează cu mîna stîngă și, cu cuțitul lung așezat sub palma stîngă, se face o incizie, dintr-o singură tăietură, pe axul său longitudinal, de la suprafața convexă spre hil și fața inferioară; incizia interesează lobii stîng și drept (fig. 111). Se mai pot face secțiuni paralele sau perpendiculare pe prima, după necesități. Se examinează suprafețele de secțiune. (Pentru leziuni vezi p. 373.)

### 11. SECȚIONAREA PANCREASULUI *IN SITU* ȘI PROBA PERMEABILITĂȚII CANALULUI WIRSUNG

Se trage stomacul de marea curbură în sus și se pune în evidență pancreasul. După examenul extern, se secționează pancreasul *in situ* printr-o incizie pe axul său longitudinal, pornind de la stînga (coada pancreasului) spre dreapta (capul pancreasului) (fig. 112). Se examinează suprafața de secțiune și canalul Wirsung care se recunoaște datorită peretelui său alb-sidefiu, care contrastează cu culoarea gălbuie mată a lobilor pancreatici. Se face proba permeabilității canalului, introducîndu-se în lumenul său un stilet butonat, care trebuie să iasă la nivelul ampulei Vater. (Pentru leziuni vezi p. 384.)

### 12. SCOATEREA ÎN BLOC A GLANDELOR SUPRARENALE CU PLEXUL SOLAR ȘI SECȚIONAREA LOR

Plexul solar, rețea de ramuri simpatice între cele două suprarenale, este situat înaintea aortei, la nivelul trunchiului vascular celiac, și corespunde ca localizare marginii superioare a pancreasului. Glandele suprarenale se găsesc la polul superior al rinichilor și sînt înconjurate de o cantitate variabilă de țesut conjunctivo-adipos.

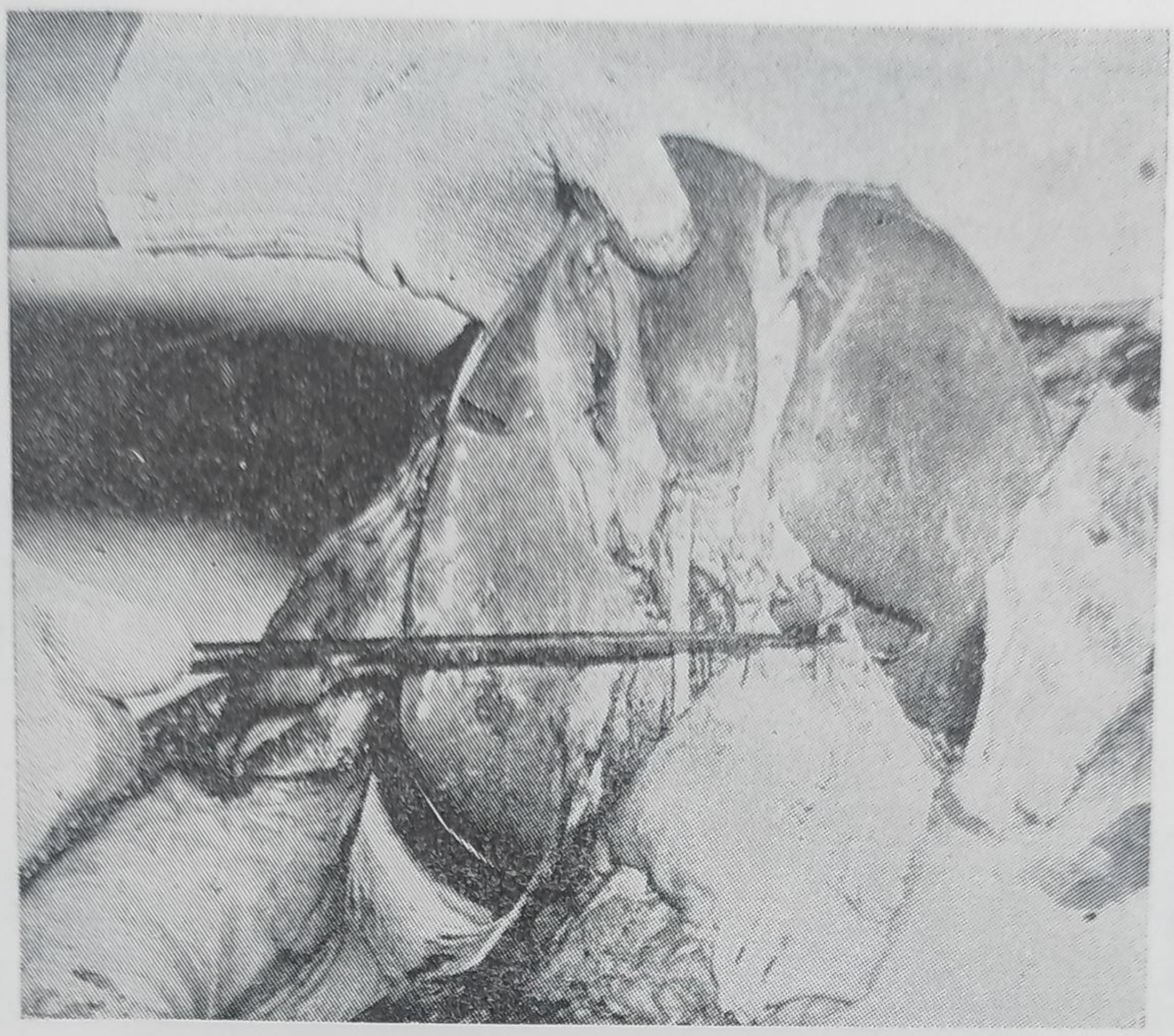

*Fig. 110.* — Scoaterea ficatului: se secţionează ligamentul falciform, micul epiploon, ligamentul triunghiular stîng, coronar, triunghiular drept şi vena cavă inferioară.

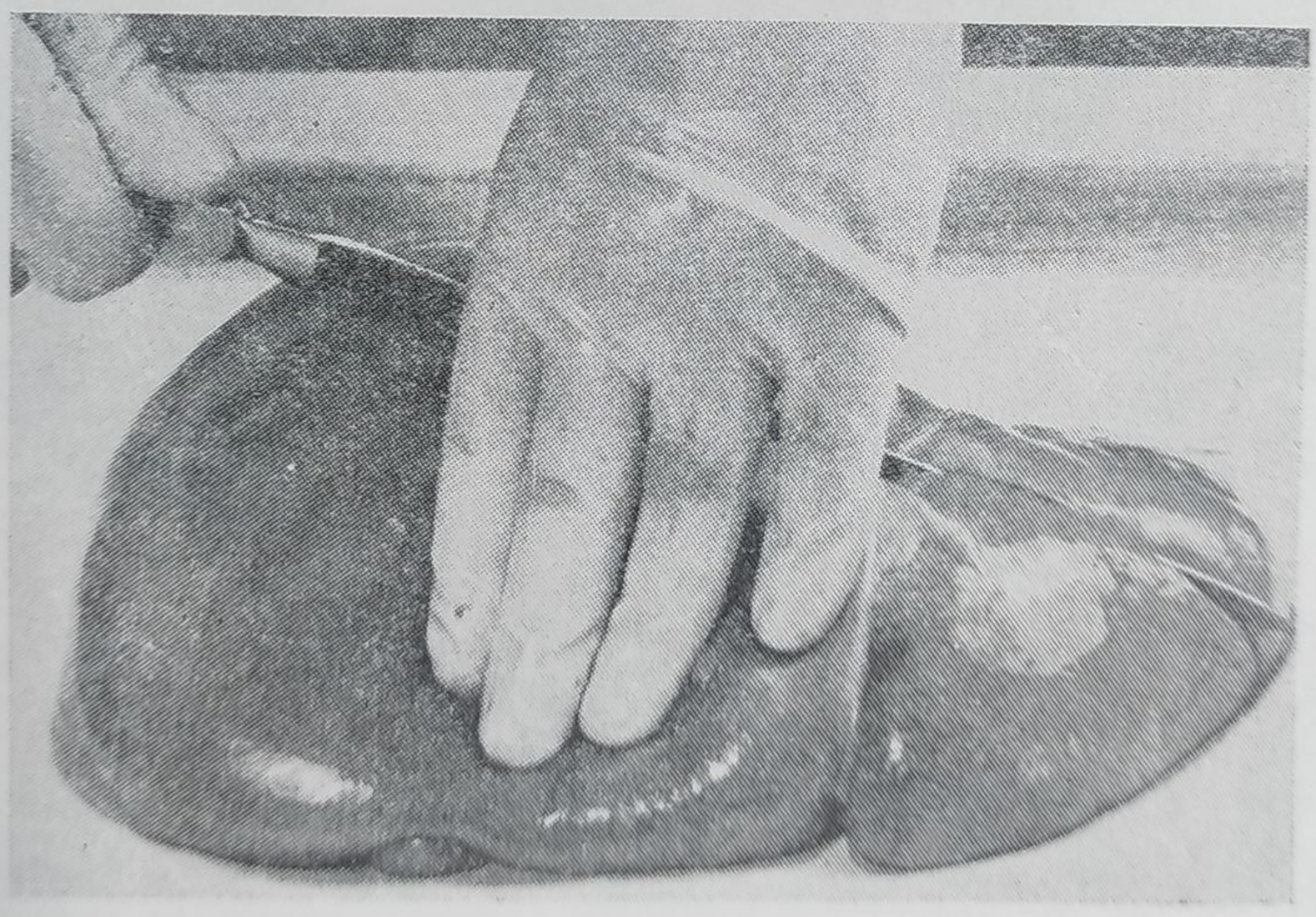

*Fig. 111.* — Secţionarea ficatului de-a lungul axului său longitudinal.

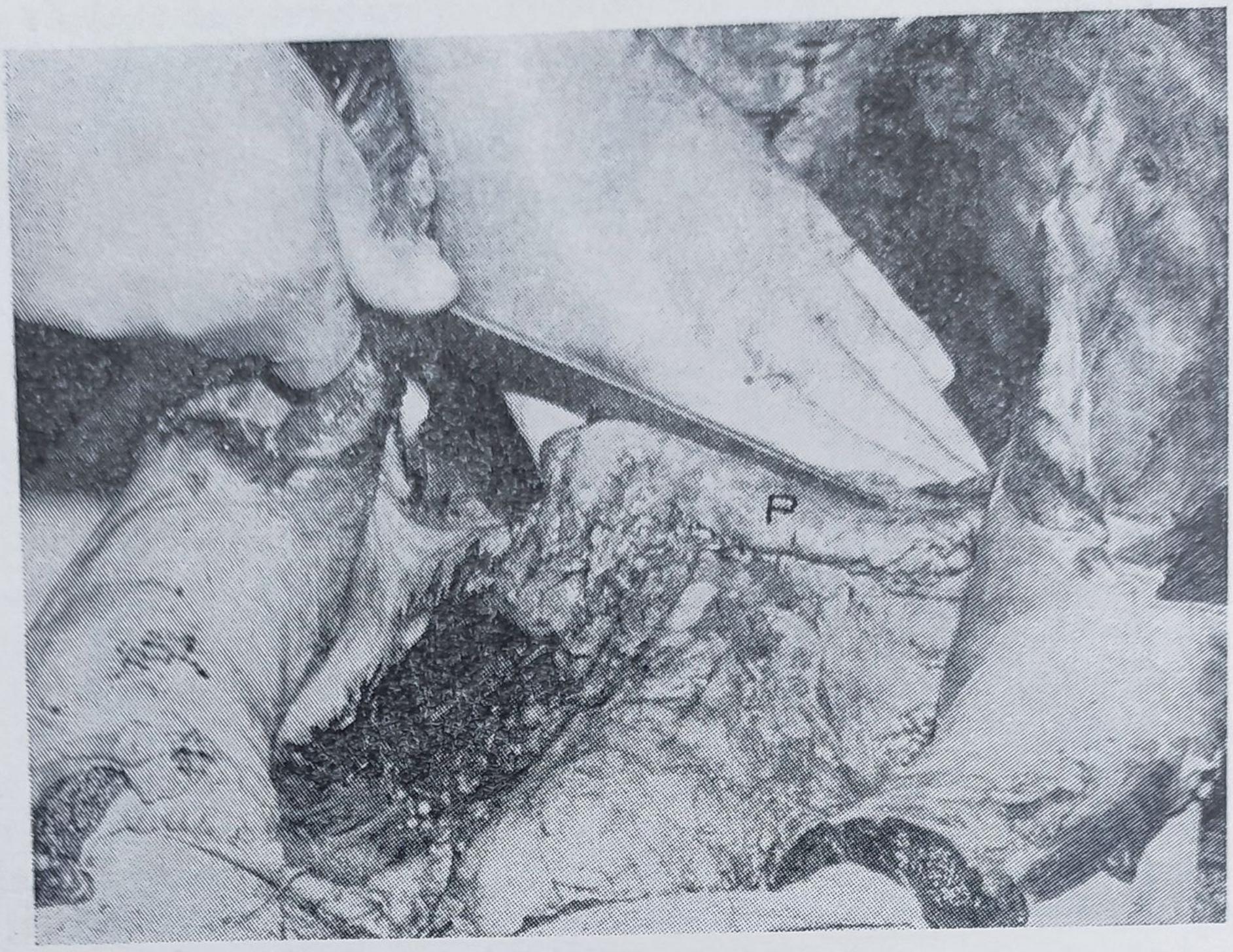


*Fig. 112.* — Secţionarea pancreasului *in situ*.

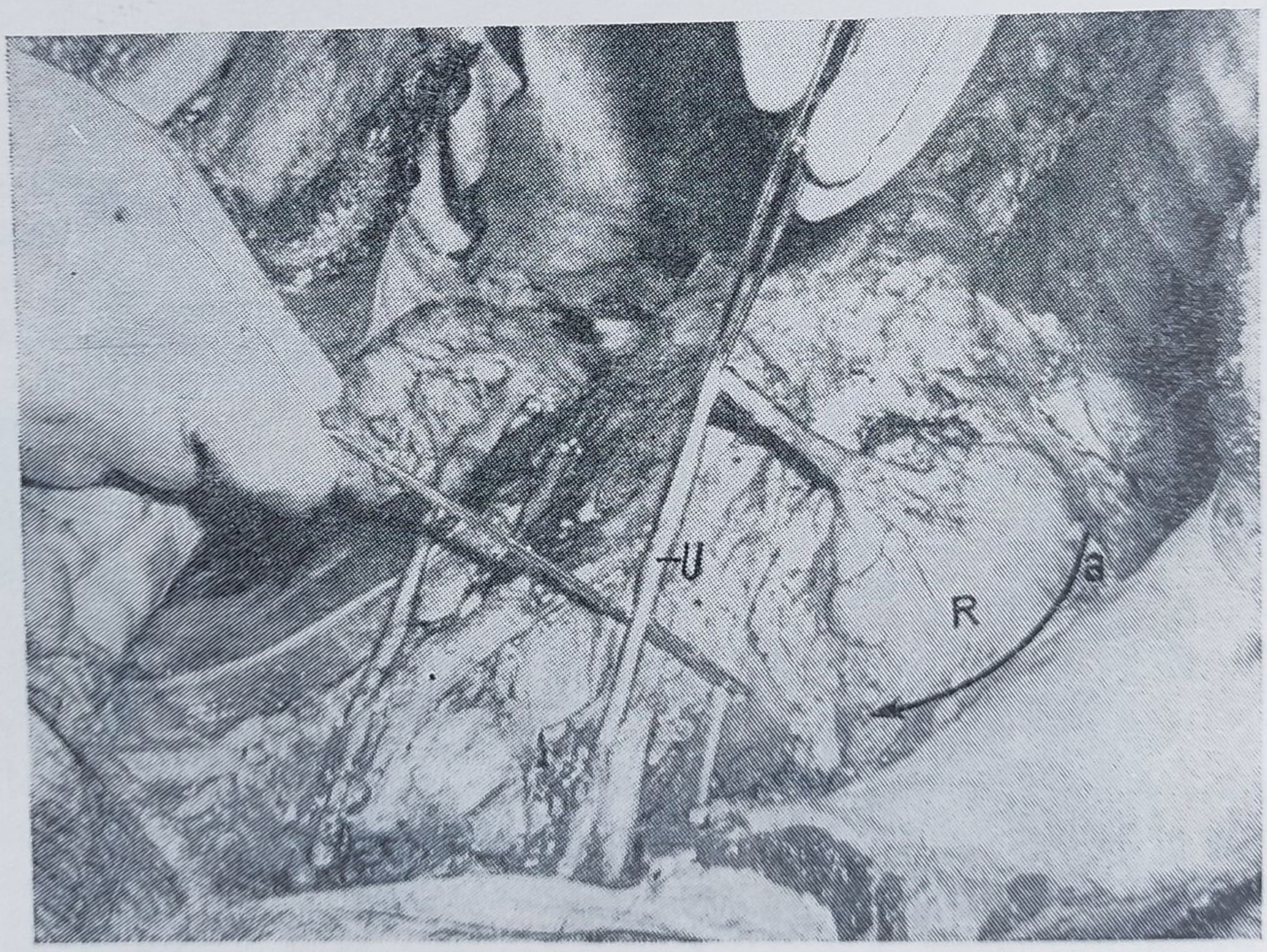


*Fig. 113.* — Disecţia ureterului (*U*). Linia de incizie (*a*) pentru disecţia rinichiului (*R*).

Se face cu bisturiul o incizie semicirculară a peritoneului la mică distanţă şi paralelă cu marginea externă, polul superior şi marginea internă a glandei suprarenale drepte şi stîngi. Incizia ajunge în partea superioară pînă sub trunchiul celiac, iar în jos pînă deasupra vaselor renale. Prin incizia făcută, cu degetele mîinii stîngi se decolează suprarenalele de pe planul posterior al cavităţii abdominale, ajutîndu-ne la nevoie de bisturiu pentru secţionarea ţesutului conjunctiv, a vaselor şi trunchiurilor nervoase. Se decolează în continuare baza suprarenalelor de polul renal superior. Decolarea se face cu multă atenţie şi, ajutîndu-ne la nevoie de bisturiu, scoatem din cavitatea abdominală glandele suprarenale care rămîn legate între ele prin fascia subperitoneală.

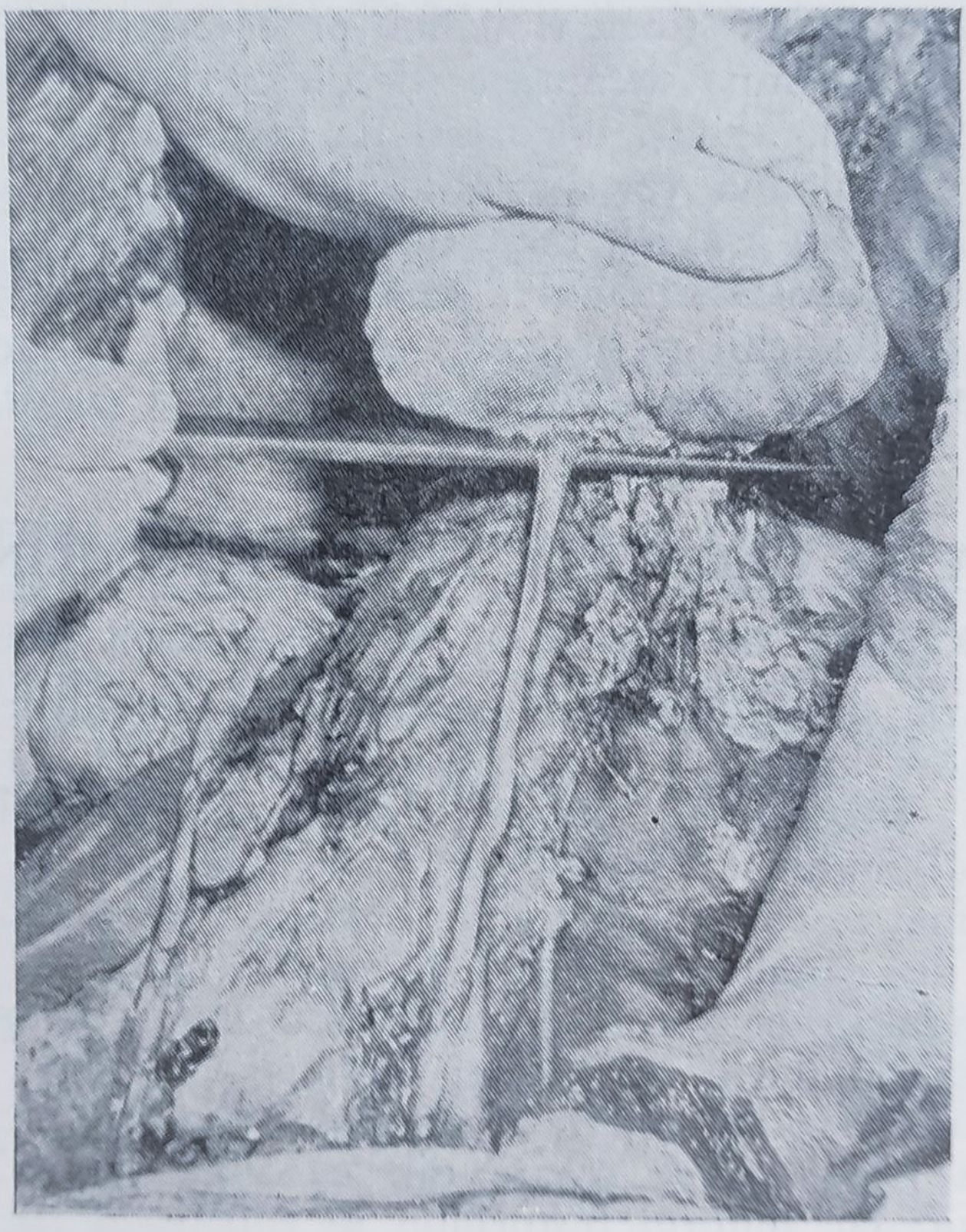

*Fig. 114.* — Eliberarea rinichiului prin secţionarea pachetului vascular de la nivelul hilului.

Suprarenala se secţionează prin incizii paralele făcute pe faţa sa anterioară, de la vîrf spre bază, la distanţă de circa 1 cm una de alta, şi se examinează mărimea, forma, culoarea corticalei, gradul de lichefiere a medularei, consistenţa etc. (Pentru leziuni vezi p. 388.)

### 13. DISECŢIA URETERELOR ŞI A RINICHILOR

**A. Disecţia ureterelor** drept şi stîng şi decolarea lor de peretele posterior al abdomenului se face cu ajutorul unei sonde canelate pornind de la nivelul bazinetului pînă la pătrunderea sa în vezica urinară (fig. 113). Pentru cercetarea permeabilităţii ureterului se injectează în extremitatea lui superioară 30—50 ml apă; în caz de obstacol pe ureter (calculi, cuduri, cicatrice stenozante etc.) apa nu se scurge în vezică, iar deasupra obstacolului se produce o dilatare a ureterului.

**B. Disecţia rinichilor.** Prin inspecţie şi palpare se cercetează poziţia rinichilor, apoi se face o incizie semicirculară a peritoneului şi a ţesutului retroperitoneal, la 1—2 cm în afară şi paralel cu marginea externă a rinichiului, de la polul superior la polul său inferior. Prin incizia făcută se prinde cu mîna stîngă rinichiul, pe care-l ridicăm în sus şi spre linia mediană, iar cu mîna dreaptă se decolează faţa sa posterioară pînă la coloana vertebrală, ajutaţi uneori şi de bisturiu. Se face apoi o secţiune paralelă cu coloana vertebrală la nivelul hilului renal, secţionînd numai vasele renale în aşa fel, încît rinichiul să păstreze continuitate cu ureterul (fig. 114). Aceeaşi manevră se întrebuinţează şi pentru rinichiul de partea opusă. Rinichii şi ureterele eliberate de peretele posterior al abdomenului se lasă pe loc şi vor fi scoase o dată cu organele cavităţii pelviene.

## A. LA CADAVRUL DE SEX MASCULIN

### 14. SCOATEREA TESTICULELOR ŞI CANALELOR DEFERENTE

Se incizează şi se decolează peritoneul şi ţesuturile subiacente în dreptul orificiilor interne ale canalelor inghinale (drept şi stîng) care se găsesc puţin înăuntru şi deasupra mijlocului arcadelor crurale. Se deschide canalul inghinal respectiv în partea sa internă, fără a atinge cordonul spermatic, care se pune în evidenţă. Se disecă canalul deferent, care iese din canalul inghinal şi înconjură marginea bazinului pentru a se înfunda în escavaţia pelviană. Cu mîna dreaptă se împinge testicul drept din bursă în canalul inghinal respectiv, pînă ce bombează la nivelul orificiului intern al canalului (fig. 115). Se prinde testiculul cu mîna stîngă şi se scoate din canalul inghinal împreună cu canalul deferent; cu ajutorul bisturiului se eliberează de faţa profundă a dartosului şi a scrotului, care s-au invaginat şi ele. Organele se aşază în cavitatea pelviană şi vor fi examinate, după scoaterea lor, împreună cu organele cavităţii pelviene şi rinichii. Această tehnică dă posibilitate să se facă un examen complet al întregului aparat uro-genital.

Cînd sînt leziuni ale elementelor cordonului spermatic sau numai ale testicului, care nu permit trecerea lui prin canalul inghinal, testicul se poate scoate şi prin secţionarea scrotului (fig. 116).

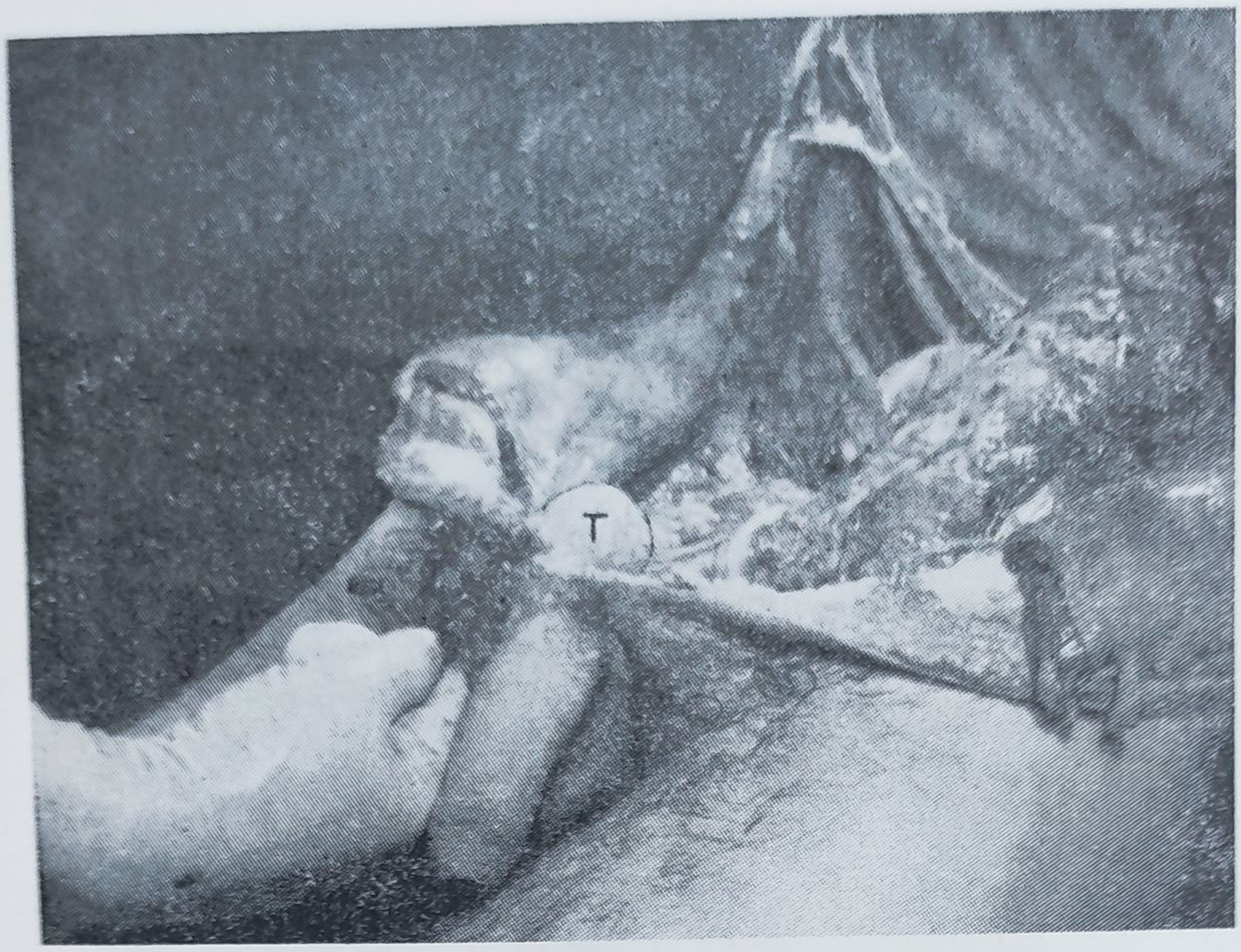


*Fig. 115.* — Împingerea testiculului (T) din bursă prin canalul inghinal pînă la nivelul orificiului intern al canalului.

## 15. SCOATEREA ÎN BLOC A ORGANELOR CAVITĂŢII PELVIENE
(împreună cu rinichii, ureterele, testiculele şi canalele deferente)

Se face o incizie circulară a peritoneului parietal de-a lungul strîmtorii superioare a bazinului (fig. 117). În incizia făcută se introduce mîna stîngă şi, pătrunzînd în profunzime, se desface cu degetele ţesutul conjunctiv lax, care leagă peritoneul de pereţii bazinului osos, anterior pînă sub vezică, iar lateral şi posterior pînă înapoia rectului. Se apucă apoi cu mîna stîngă organele bazinului şi se trag în sus, iar cu cuţitul mare se face în profunzimea pelvisului o incizie circulară şi se secţionează ligamentele vezico-pubiene, uretra şi rectul deasupra sfincterului intern (fig. 118). Organele bazinului (vezica urinară, prostata şi rectul) se scot din cavitatea pelviană împreună cu rinichii, ureterele, testiculele şi canalele deferente (complexul uro-genital), se aşază pe măsuţa de secţionare sau tăblia de lemn, cu faţa anterioară în sus. Se examinează fiecare organ în parte.

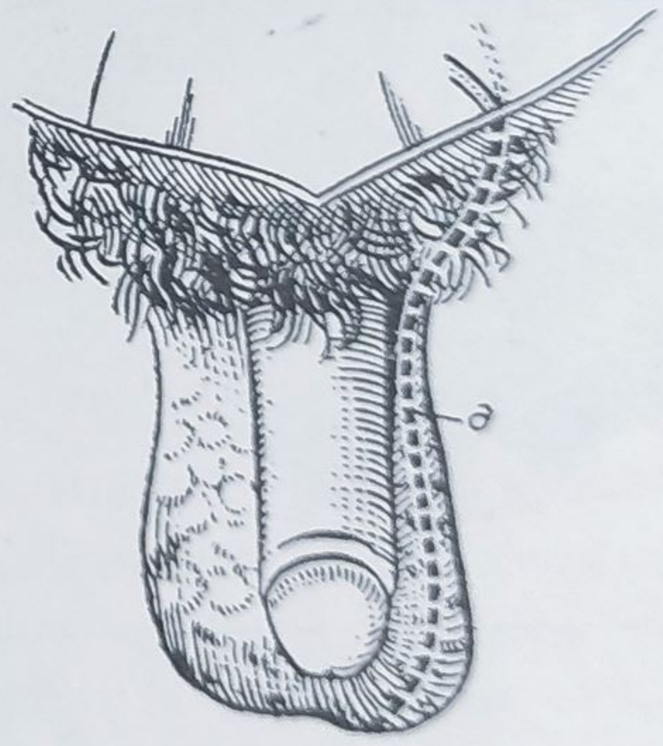


*Fig. 116.* — Secţionarea burselor (*a*) pentru scoaterea testiculelor.

*Fig. 117.*

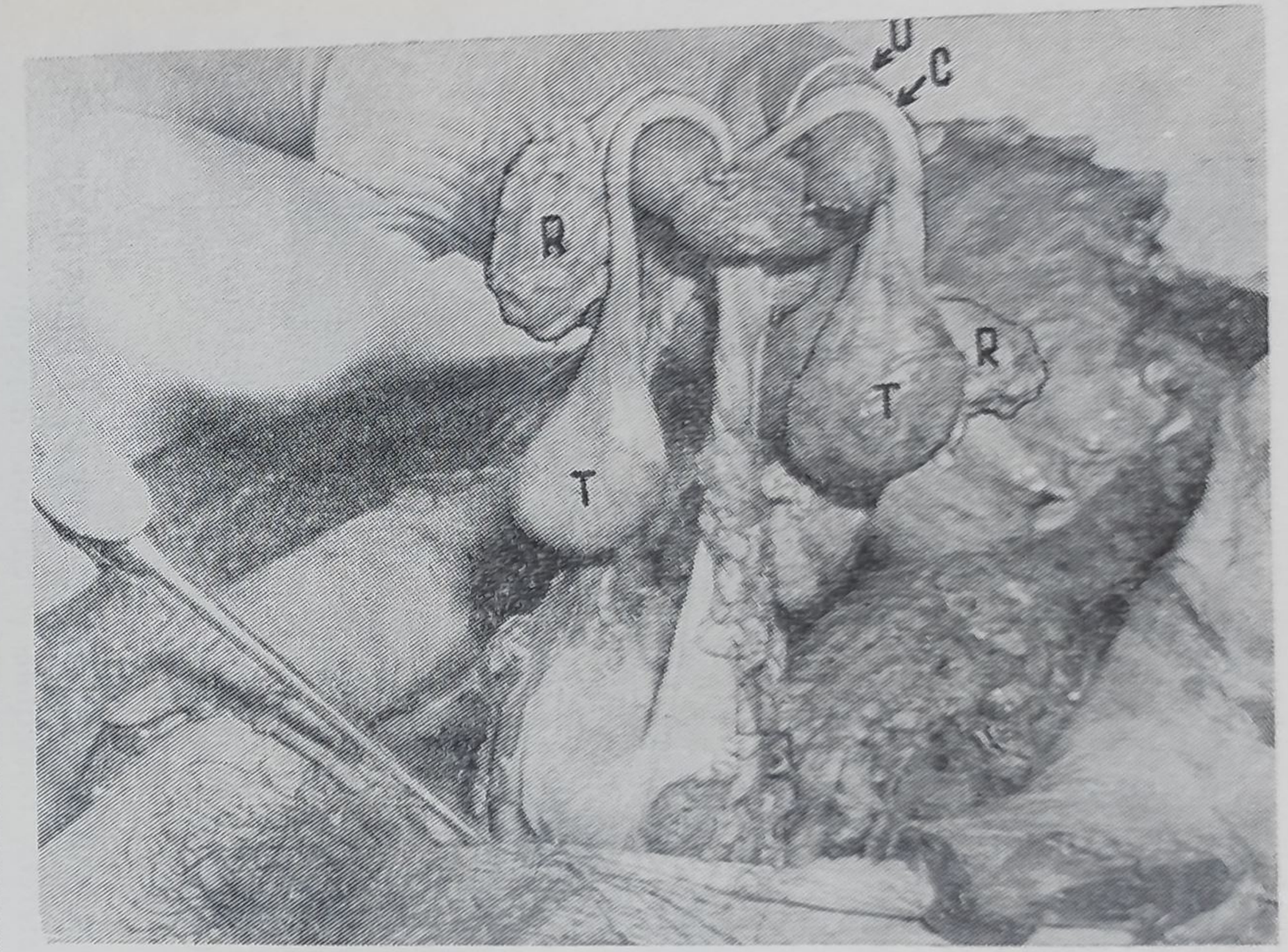


*Fig. 118.*

*Fig. 117.* — Incizia circulară a peritoneului de la nivelul strîmtorii superioare a bazinului pentru scoaterea organelor din cavitatea pelviană.

*a* — linia de inicizie.

*Fig. 118.* — Scoaterea în bloc a organelor pelvine împreună cu rinichii (*R*), ureterele (*U*), testiculele (*T*) şi canalele deferente (*C*).

## 16. DECAPSULAREA ŞI SECŢIONAREA RINICHILOR CU DESCHIDEREA BAZINETELOR

a) **Decapsularea rinichiului.** Rinichiul este ţinut în mîna stîngă între police şi celelalte degete, hilul privind spre podul palmei, iar marginea convexă în sus. Se face cu cuţitul mare o incizie superficială, cu o profunzime de circa 1 mm pe marginea convexă a rinichiului, de la

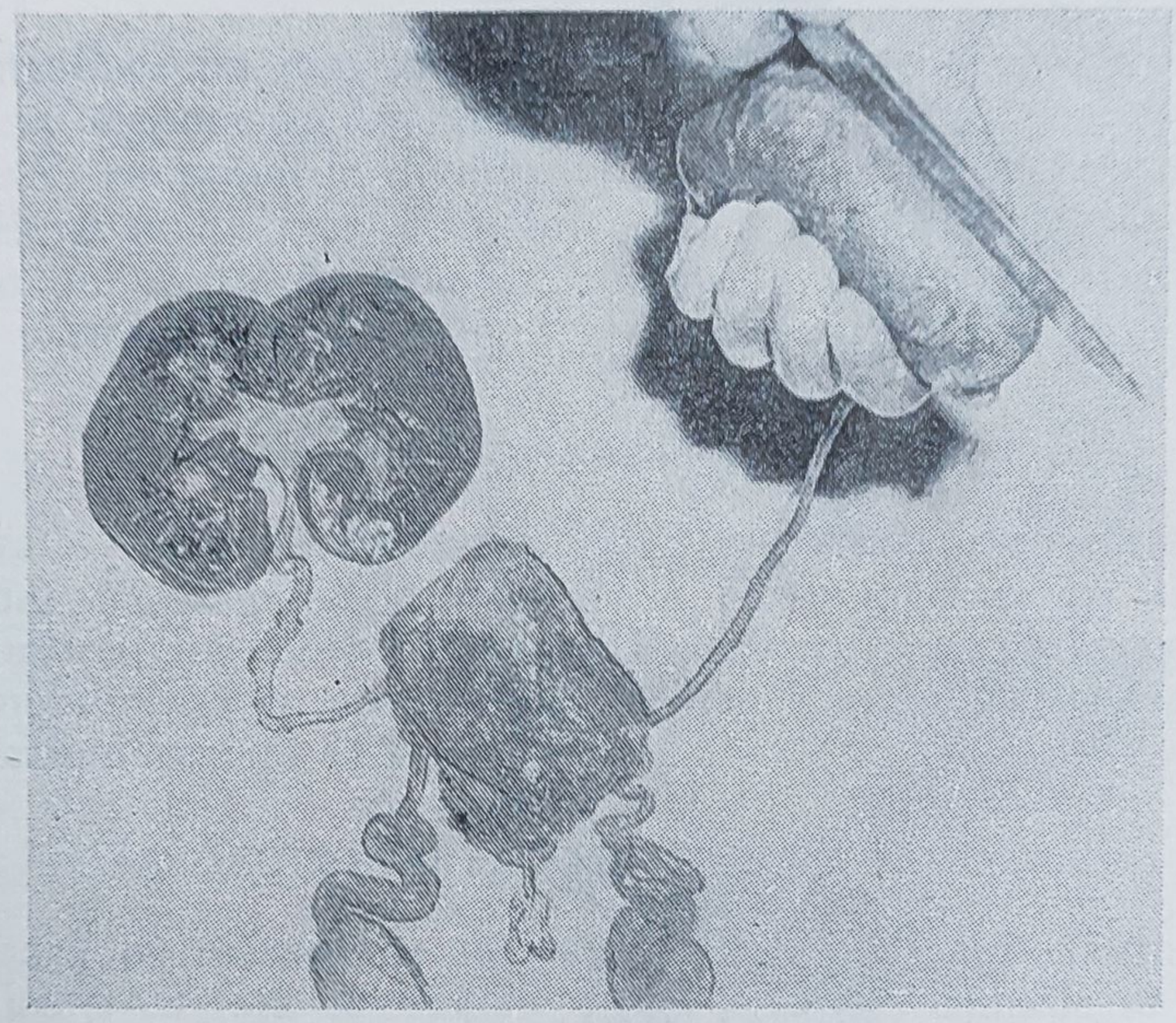

*Fig. 119.* — Incizia superficială a rinichiului pe marginea sa convexă pentru decapsulare.

polul superior la polul inferior (fig. 119). Cu o pensă cu dinţi se prinde capsula de o buză a inciziei şi se îndepărtează de pe rinichi, de sus în jos pînă la hil, întîi de pe o faţă şi apoi de pe cealaltă faţă (fig. 120). Rinichiul este singurul organ care se decapsulează. Capsula rinichiului se poate desprinde uşor, se poate cliva sau se poate desprinde rupînd din parenchim. Se examinează rinichiul şi bazinetul înainte de secţionare.

b) **Secţionarea rinichiului şi deschiderea bazinetului.** Se adînceşte incizia făcută pentru decapsularea rinichiului, cu o singură tăietură de cuţit, de la marginea convexă pînă la hil; rinichiul se desface în două jumătăţi legate între ele prin peretele posterior nesecţionat al bazinetului (fig. 121). Se examinează suprafaţa de secţiune a rinichiului, calicele şi bazinetul. (Pentru leziuni vezi pp. 390, 400.)

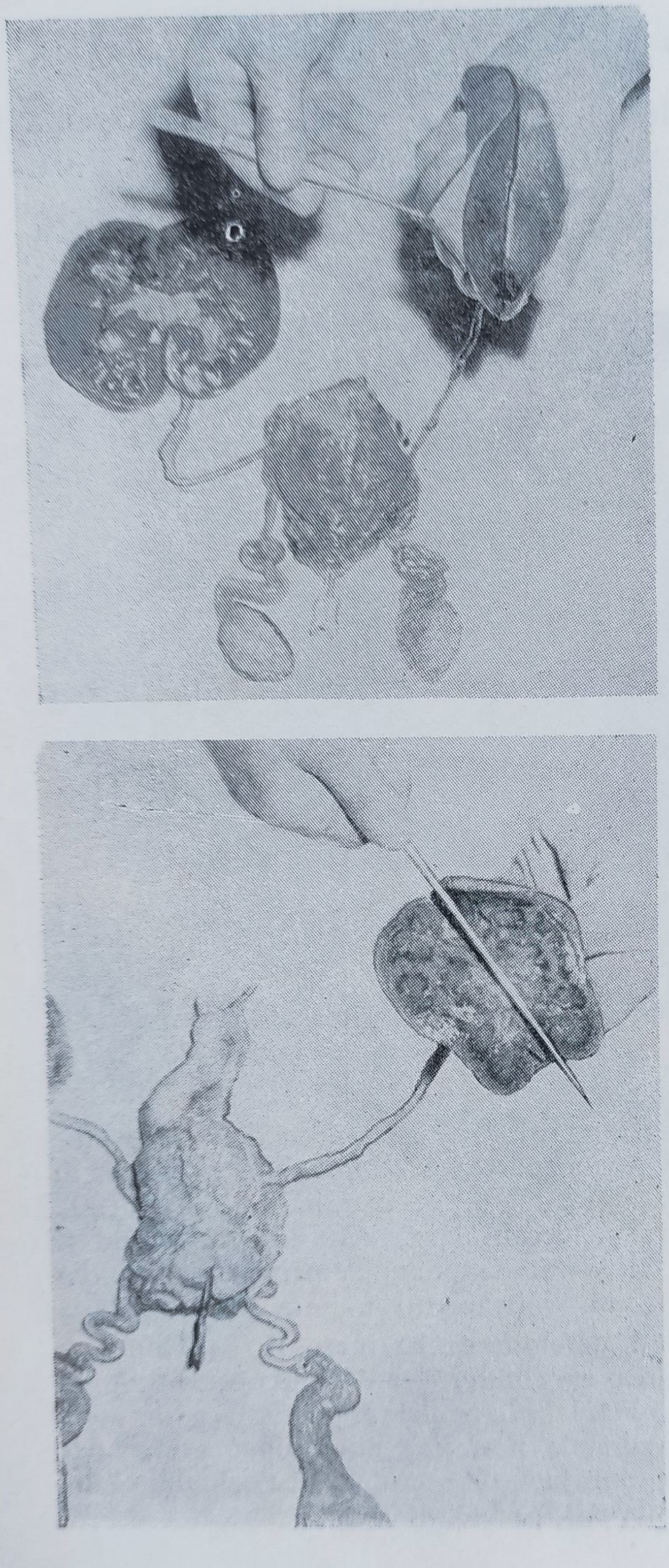

← *Fig. 120.* — Decapsularea rinichiului.

← *Fig. 121.* — Secţionarea rinichiului prin adîncirea inciziei pînă la hil.

## 17. DESCHIDEREA URETERELOR

Ureterele (drept și stîng) se deschid cu foarfecele sau cu bisturiul și sonda canelată, pornind de la bazinet pînă la pătrunderea lor în vezica urinară (fig. 122), după care se examinează. (Pentru leziuni vezi p. 403.)

## 18. DESCHIDEREA VEZICII URINARE ȘI URETREI PROSTATICE

Se introduce un ram al foarfecelui în uretra prostatică, se deschide uretra și se secționează peretele anterior al vezicii, cu o incizie în formă de Y, cu ramurile divergente spre fiecare corn vezical (fig. 123). Secționarea se poate face și cu bisturiul și o sondă canelată, pe care o introducem în uretră. Se examinează mucoasa vezicală, trigonul vezical, meaturile ureterale (Pentru leziuni vezi pp. 405, 411.)

## 19. SECȚIONAREA PROSTATEI

Prostata, după deschiderea uretrei prostatice, se secționează prin incizii transversale, paralele între ele și perpendiculare pe axul longitudinal al uretrei (fig. 124). Prima incizie se face sub colul vezicii urinare, care se imobilizează cu mîna stîngă, pentru a ușura secționarea prostatei. (Pentru leziuni vezi p. 413.)

## 20. SECȚIONAREA VEZICULELOR SEMINALE

Se așază pe măsuța de secționare vezica urinară deschisă, cu mucoasa în jos și cu fața externă în sus. Veziculele seminale se găsesc posterior vezicii urinare, deasupra bazei prostatei și extern ampulelor canalului deferent. Se practică cu bisturiul două, trei secțiuni transversale, perpendiculare pe axul longitudinal al veziculelor seminale, secționîndu-se o dată cu ele și segmentele terminale ale canalelor deferente (fig. 125). Veziculele seminale pot fi deschise de-a lungul axului longitudinal cu foarfecele cu vîrfurile ascuțite și cu sonda canelată. (Pentru leziuni vezi p. 415.)

## 21. SECȚIONAREA CANALELOR DEFERENTE ȘI A TESTICULELOR

Înainte de secționare se face un examen prin inspecție și palpare a canalelor deferente și a testiculelor. Canalul deferent se secționează apoi prin incizii transversale perpendiculare pe axul său longitudinal. Pentru secționarea vaginalei, testiculul se ține între degetele mîinii stîngi și se face cu bisturiul o incizie a vaginalei pe axul longitudinal al glandei, de-a lungul marginii sale antero-inferioare. Se examinează foițele

vaginalei, culoarea, transparența, grosimea, eventualele aderențe etc. Pentru secționarea testiculului se prinde între police și celelalte degete epididimul, cu capul epididimului în sus: testiculul bombează înaintea degetelor. Se face o incizie a testiculului pe axul său longitudinal, care interesează și capul și coada epididimului (fig. 126). La nivelul epididimului se pot face și o serie de incizii transversale perpendiculare pe axul său lung. (Pentru leziuni vezi p. 416.)

## 22. DESCHIDEREA RECTULUI

Organele cavității pelviene se așază cu vezica pe măsuța de secționare și cu fața posterioară a rectului în sus. După ce am desfăcut ligatura, se introduce ramul bont al enterotomului în lumenul rectului și se secționează peretele său posterior (fig. 127). Se examinează conținutul, cavitatea, mucoasa și peretele. (Pentru leziuni vezi p. 370.)

## 23. DECOLAREA ŞI SECŢIONAREA CORPULUI PENIAN

Se prelungește incizia submento-pubiană pînă sub arcada pubiană și se decolează tegumentele de pe penis, pînă la șanțul balano-prepuțial. Se incizează anterior, la acest nivel, corpii cavernoși și uretra, iar posterior se secționează inserțiile corpului cavernos, ligamentul suspensor și ligamentul fibros al penisului. Se face apoi o secțiune pe axul longitudinal și se examinează corpii cavernoși, spongioși și uretra spongioasă.

## 24. EXAMENUL INTERN AL BAZINULUI OSOS

Se face după ce am îndepărtat toate țesuturile moi de pe fața internă a bazinului osos, pentru a pune în evidență eventualele fracturi ale oaselor bazinului.

## 25. SCOATEREA ŞI DESCHIDEREA AORTEI ABDOMINALE ŞI A VENEI CAVE INFERIOARE

Cu ajutorul pensei și al bisturiului, se decolează de pe planul vertebral artera aortă și vena cavă inferioară, secționîndu-se toate ramurile colaterale și țesutul conjunctiv, care leagă aceste organe de coloana vertebrală (fig. 128). Se disecă de asemenea și iliacele primitive, care se secționează printr-o incizie transversală cît mai profund în pelvis. Vasele scoase se secționează pe axul lor longitudinal și se examinează.

*Fig. 122.* — Deschidèrea ureterelor.

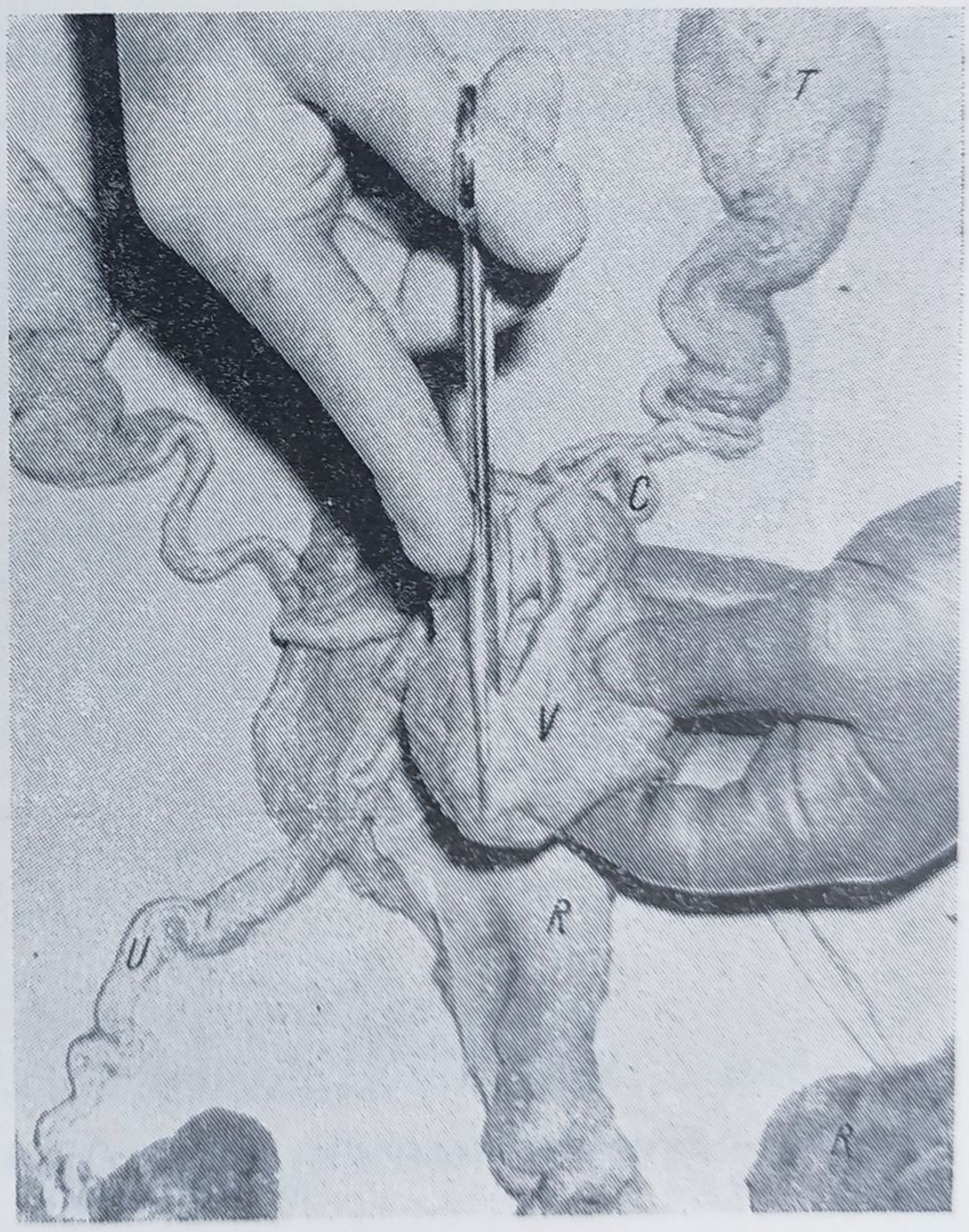


*Fig. 123.* — Deschiderea vezicii urinare pe linia mediană a feţei sale anterioare prin introducerea unui ram al foarfecelui în uretra prostatică:

*V* — vezica urinară; *T* — testicul; *C* — canal deferent; *R* (dreapta jos) — rinichi; *U* — ureter; *R* — rect.

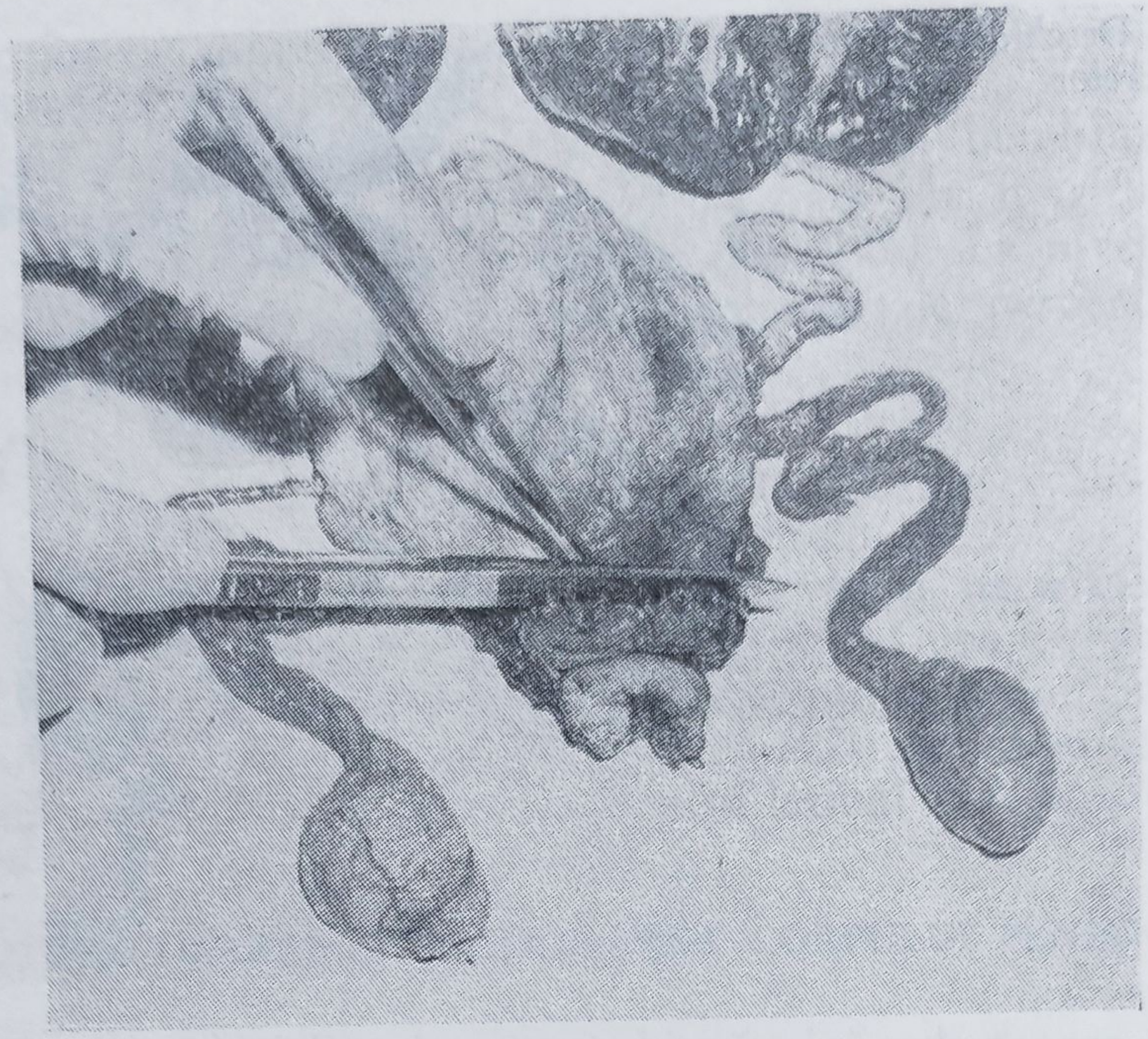

*Fig. 124.* — Secţionarea prostatei prin incizii transversale.

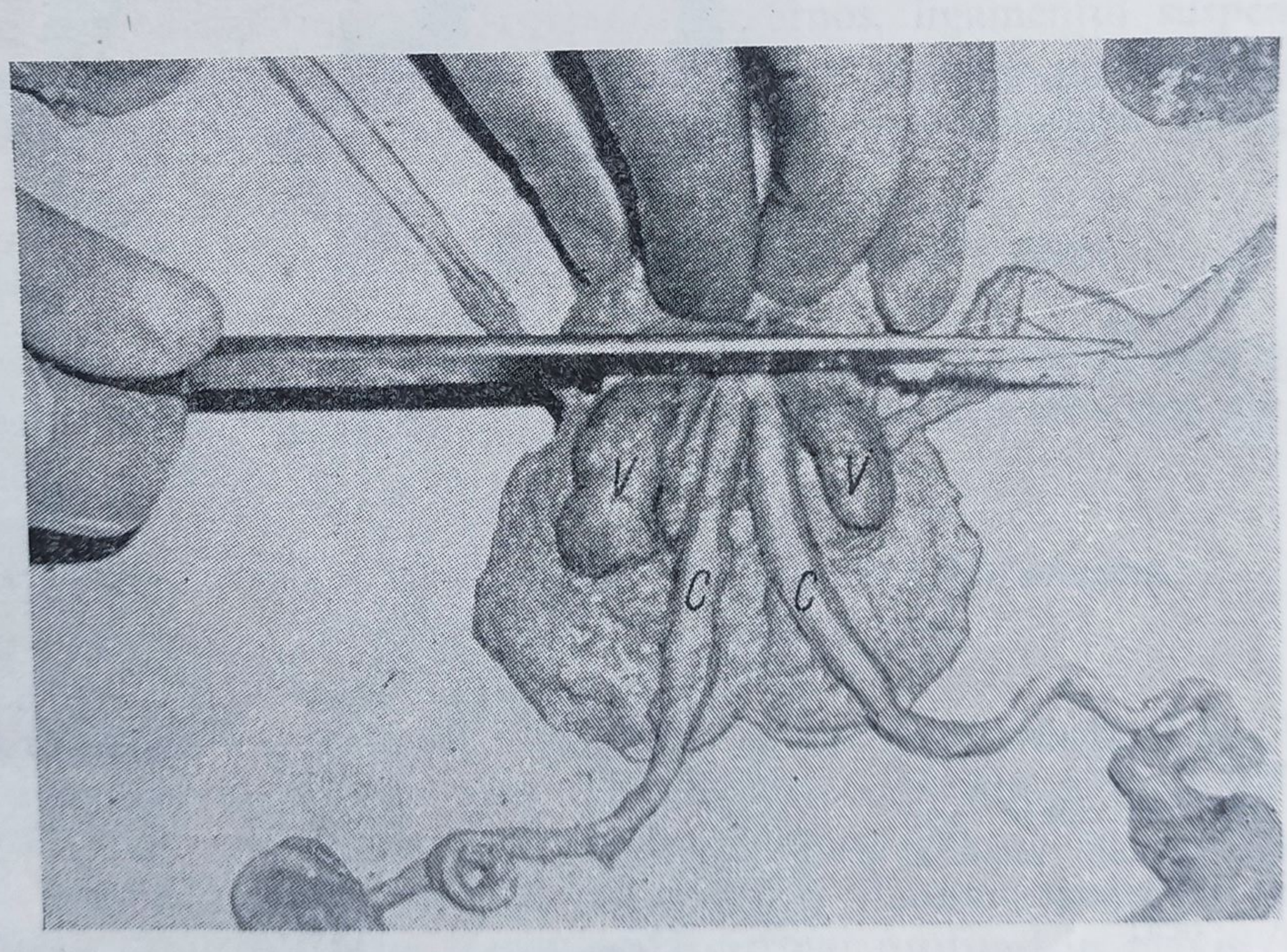


*Fig. 125.* — Secţionarea veziculelor seminale *(V)* şi canalelor deferente *(C)* pe axul lor transversal.

*Fig. 126.* — Secţionarea testiculului pe axul său longitudinal.

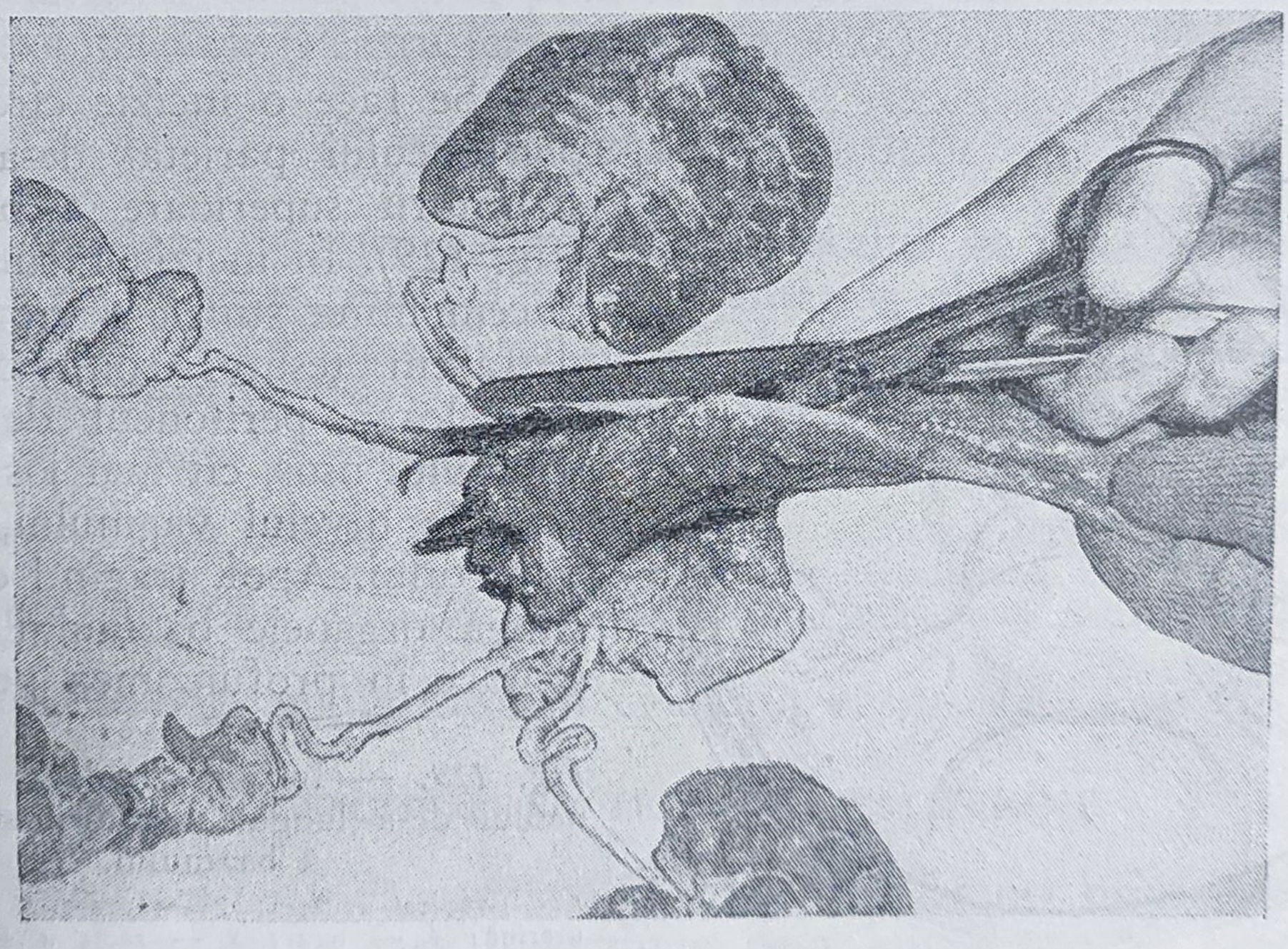

*Fig. 127.* — Deschiderea rectului.

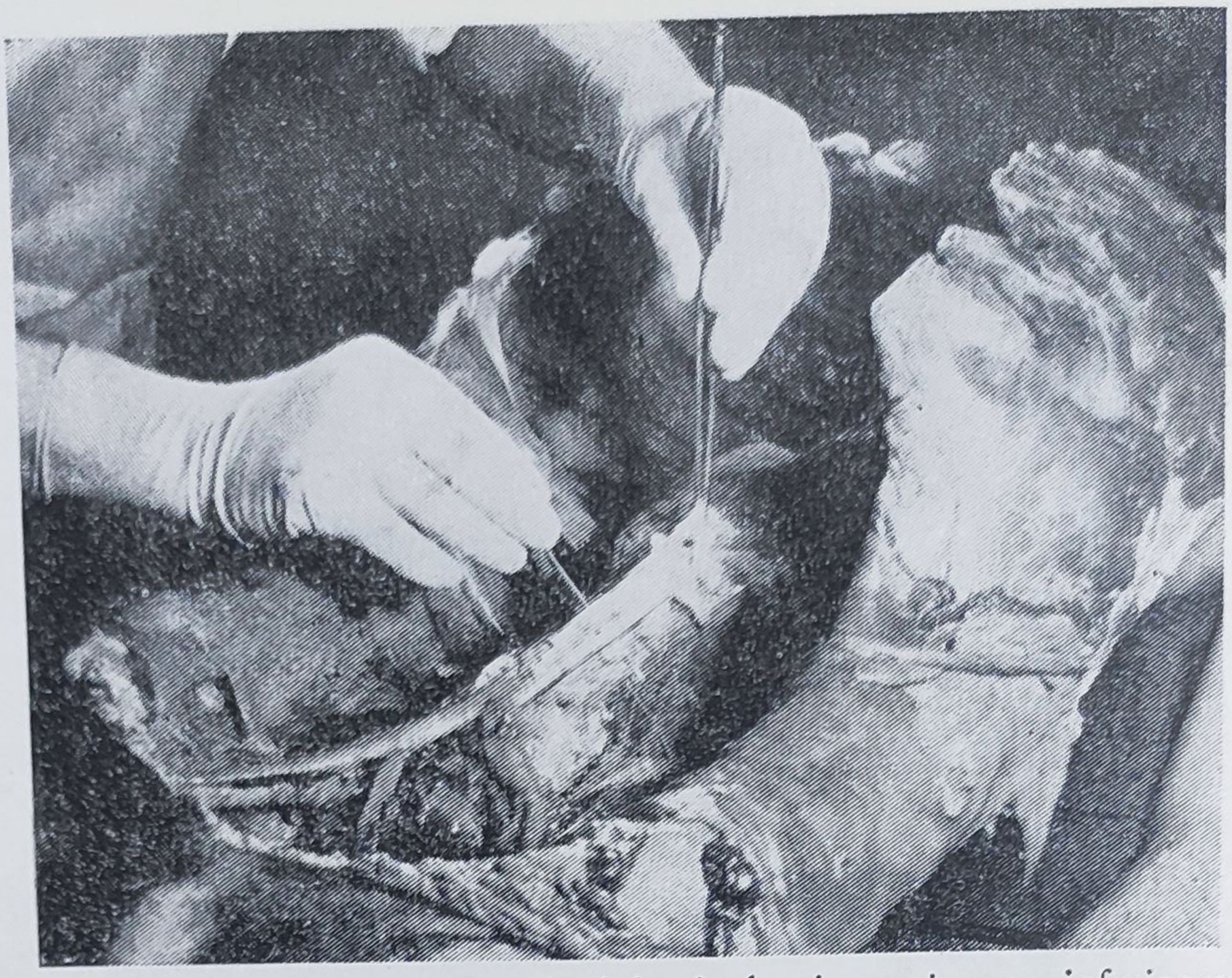

*Fig. 128.* — Scoaterea aortei abdominale şi venei cave inferioare.

## B. LA CADAVRUL DE SEX FEMININ

### 14. SCOATEREA ÎN BLOC A ORGANELOR CAVITĂŢII PELVIENE
(împreună cu rinichii şi ureterele)

Se face o incizie circulară a peritoneului parietal de-a lungul strîmtorii superioare a bazinului (fig. 129). În incizia făcută introducem mîna stîngă şi cu degetele desfacem ţesutul conjunctiv lax care leagă peritoneul de pereţii bazinului osos, cît mai jos posibil, pînă la nivelul vaginului, uretrei şi rectului. Apoi, trăgînd cu mîna stîngă organele bazinului în sus, se face în profunzimea pelvisului

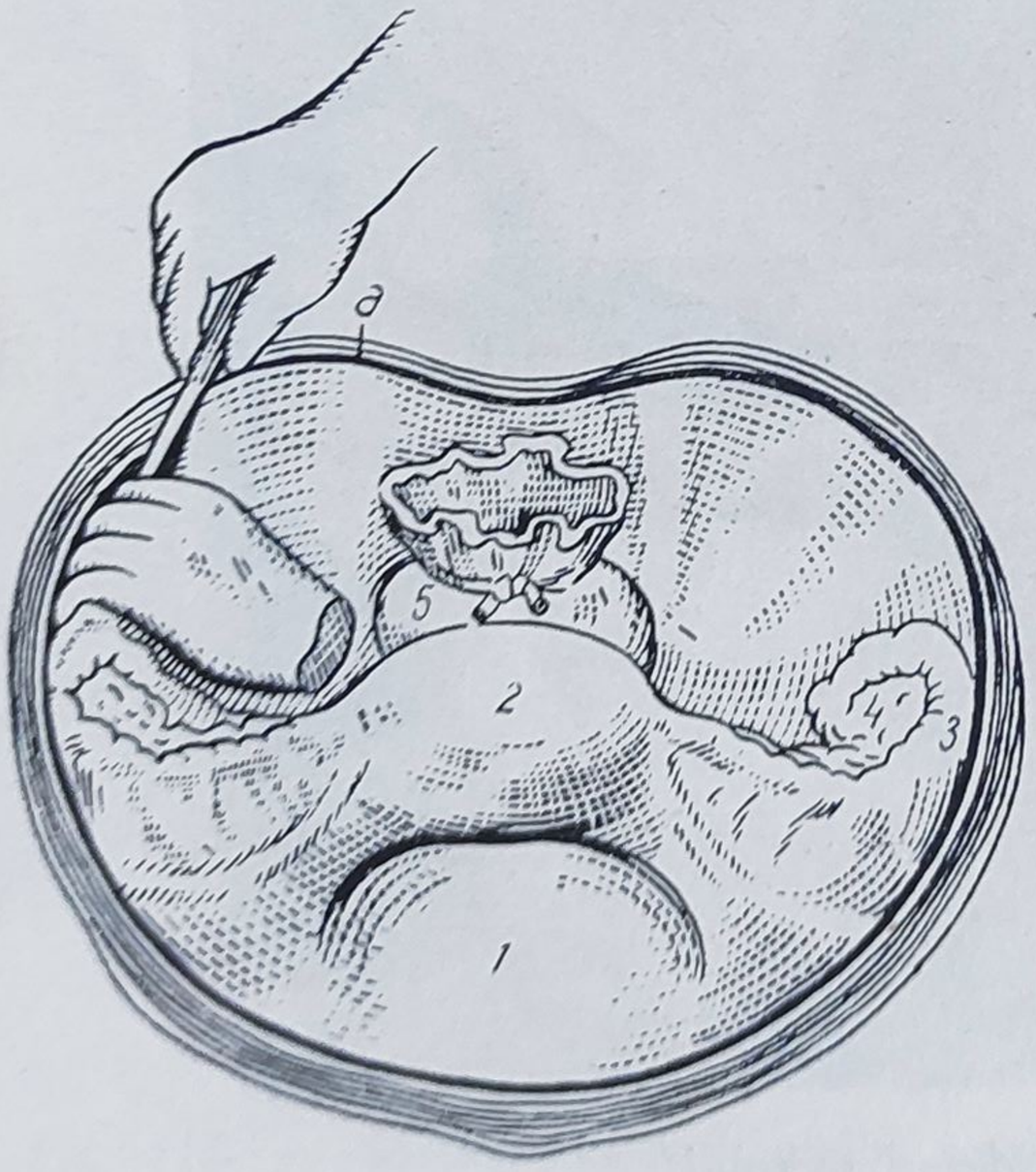


*Fig. 129.* — Incizia circulară a peritoneului de-a lungul strîmtorii superioare a bazinului.

*1* — vezica urinară; *2* — uter; *3* — trompa uterină; *4* — ovar; *5* — rect; *a* — linia de incizie.

o incizie circulară care interesează vaginul în treimea sa inferioară, uretra şi rectul deasupra sfincterului intern. Organele bazinului (rectul, uterul cu anexele şi vezica urinară) se scot din cavitatea pelviană împreună cu rinichii şi ureterele şi se aşază pe masa de disecţie cu faţa lor anterioară în sus. Se examinează fiecare organ în parte.

### 15. DECAPSULAREA ŞI SECŢIONAREA RINICHILOR CU DESCHIDEREA BAZINETELOR

Acest timp se execută la fel ca la cadavrul de sex masculin (p. 127).

### 16. DESCHIDEREA URETERELOR

Acest timp se execută la fel ca la cadavrul de sex masculin (p. 129).

### 17. DESCHIDEREA VEZICII URINARE ŞI A URETREI

Se face o butonieră la nivelul fundului vezical, se introduce un ram al foarfecelui şi se secţionează faţa anterioară a vezicii, pătrunzînd şi secţionînd şi uretra; apoi se examinează. (Pentru leziuni vezi p. 405.)

### 18. DESCHIDEREA VAGINULUI

Se îndepărtează prin disecţie vezica urinară de peretele anterior al vaginului şi de uter. Cu foarfecele se face o secţiune pe linia mediană a peretelui anterior al vaginului, pînă la fundul de sac anterior (fig. 130); apoi se examinează. (Pentru leziuni vezi p. 420.)

### 19. DESCHIDEREA UTERULUI

Se introduce un ram ascuţit al foarfecelui în canalul cervical al colului uterin şi se secţionează peretele anterior al uterului pe linia mediană pînă la fundul uterului în formă de Y, cu cele două ramuri spre coarnele uterine (fig. 131). Se răsfrîng cele două jumătăţi ale peretelui anterior şi se pune în evidenţă cavitatea uterină.

Uterul se poate secţiona şi cu bisturiul, printr-o incizie făcută pe linia mediană a peretelui anterior; se trece prin cavitate şi apoi se secţionează o parte din grosimea peretelui posterior, restul peretelui rămînînd să lege cele două jumătăţi ale uterului.

Se examinează, punîndu-se în evidenţă eventualele leziuni (p. 423).

### 20. DESCHIDEREA TROMPELOR UTERINE

Se introduce o sondă canelată în lumenul trompei prin orificiul pavilionului şi pe ea se face o secţiune de-a lungul axului longitudinal

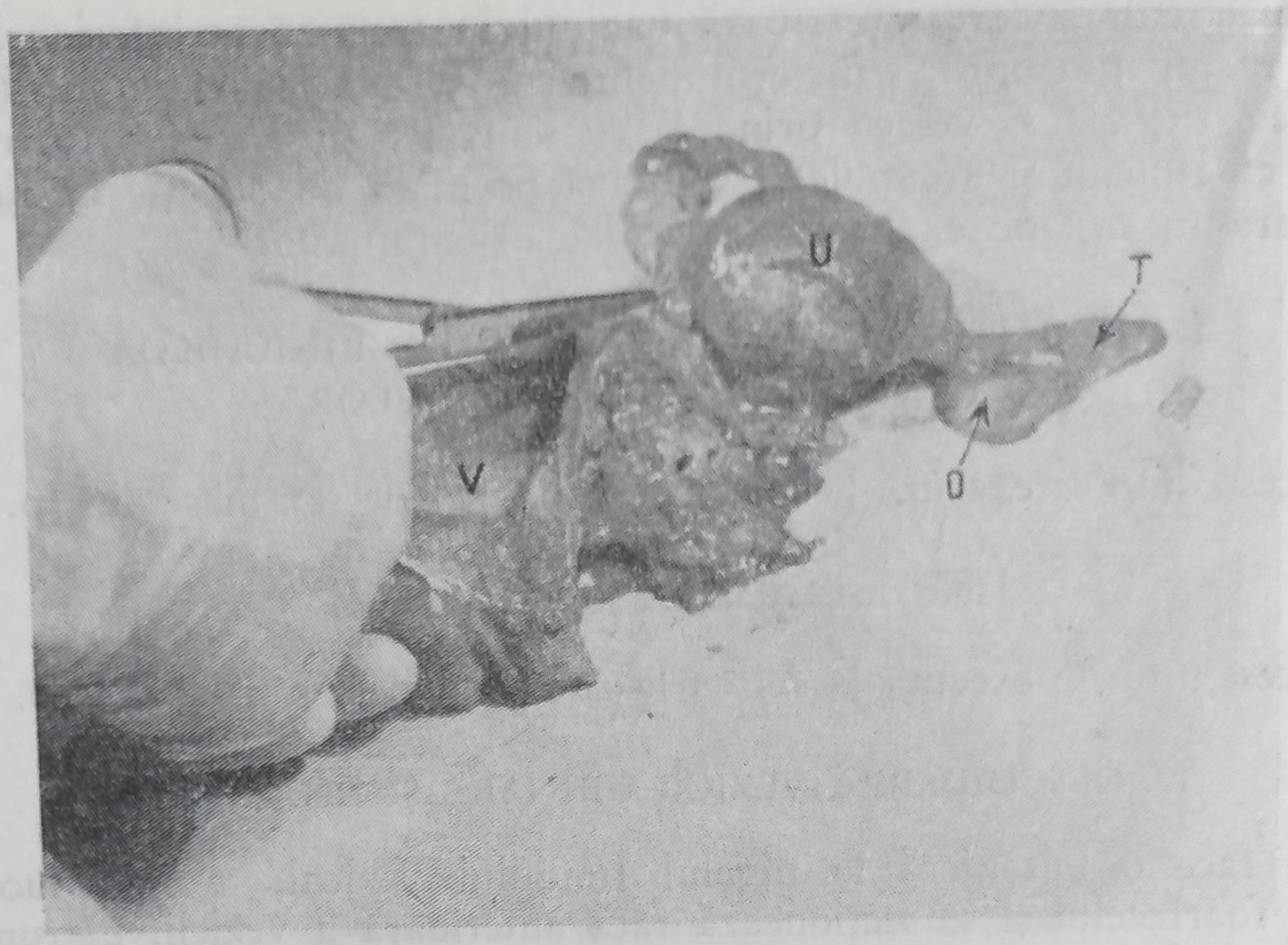


*130.* — Deschiderea vaginului:
*U* — uter; *V* — vagin; *O* — ovar; *T* — trompa uterină.

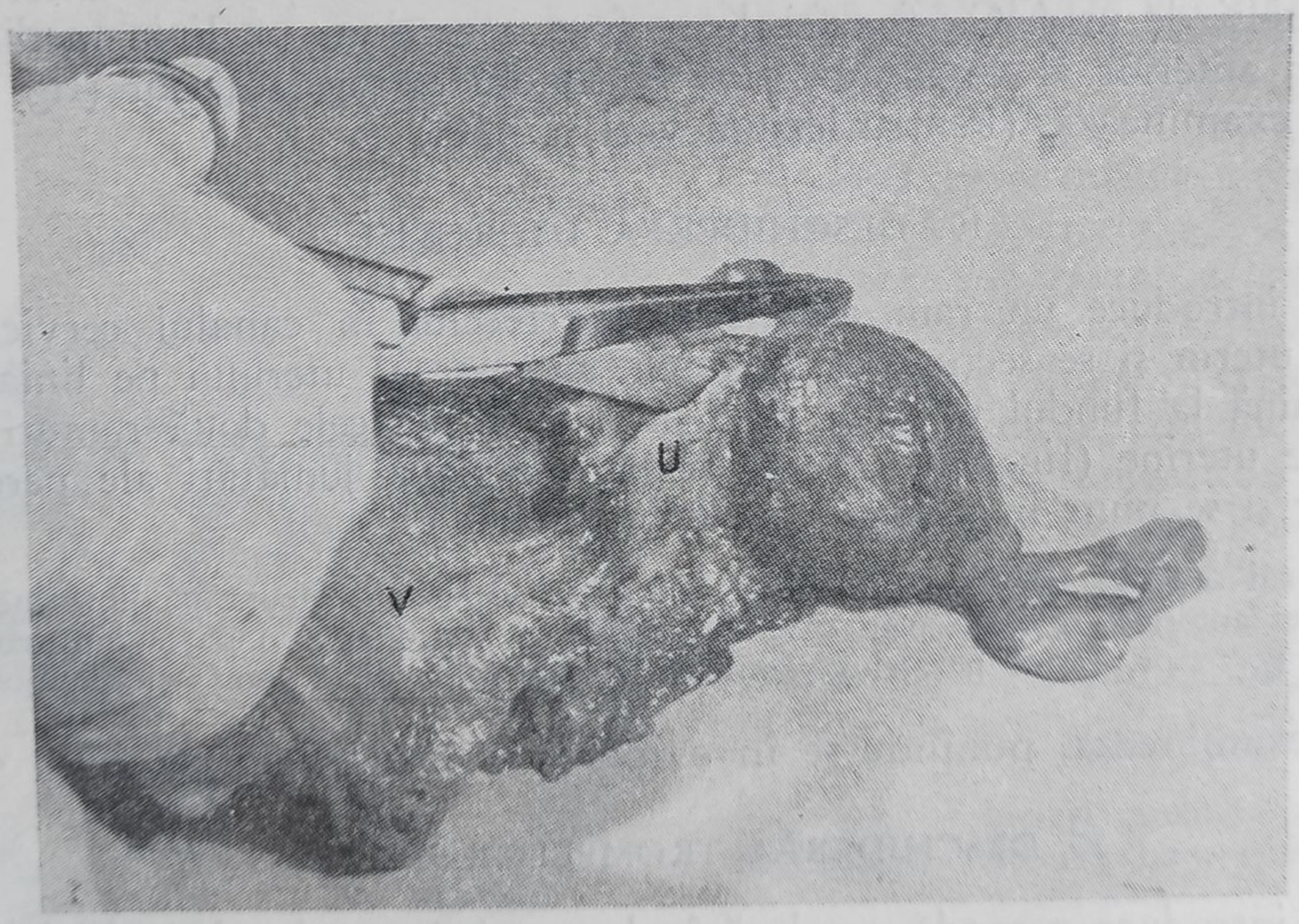


*Fig. 131.* — Deschiderea uterului cu foarfeca prin incizia mediană a peretelui anterior.
*V* — vagin; *U* — uter.

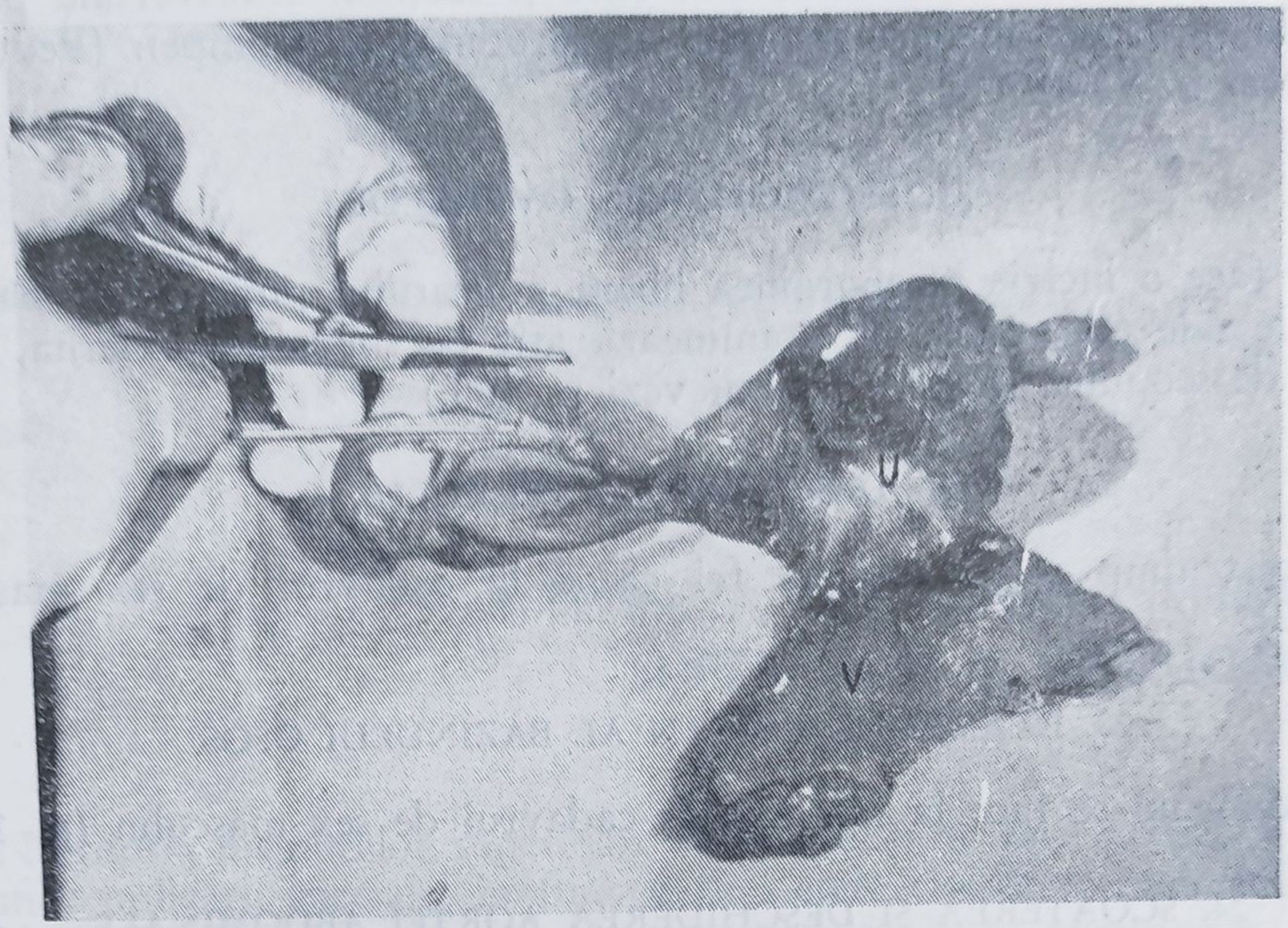


*Fig. 132.* — Deschiderea trompei uterine.

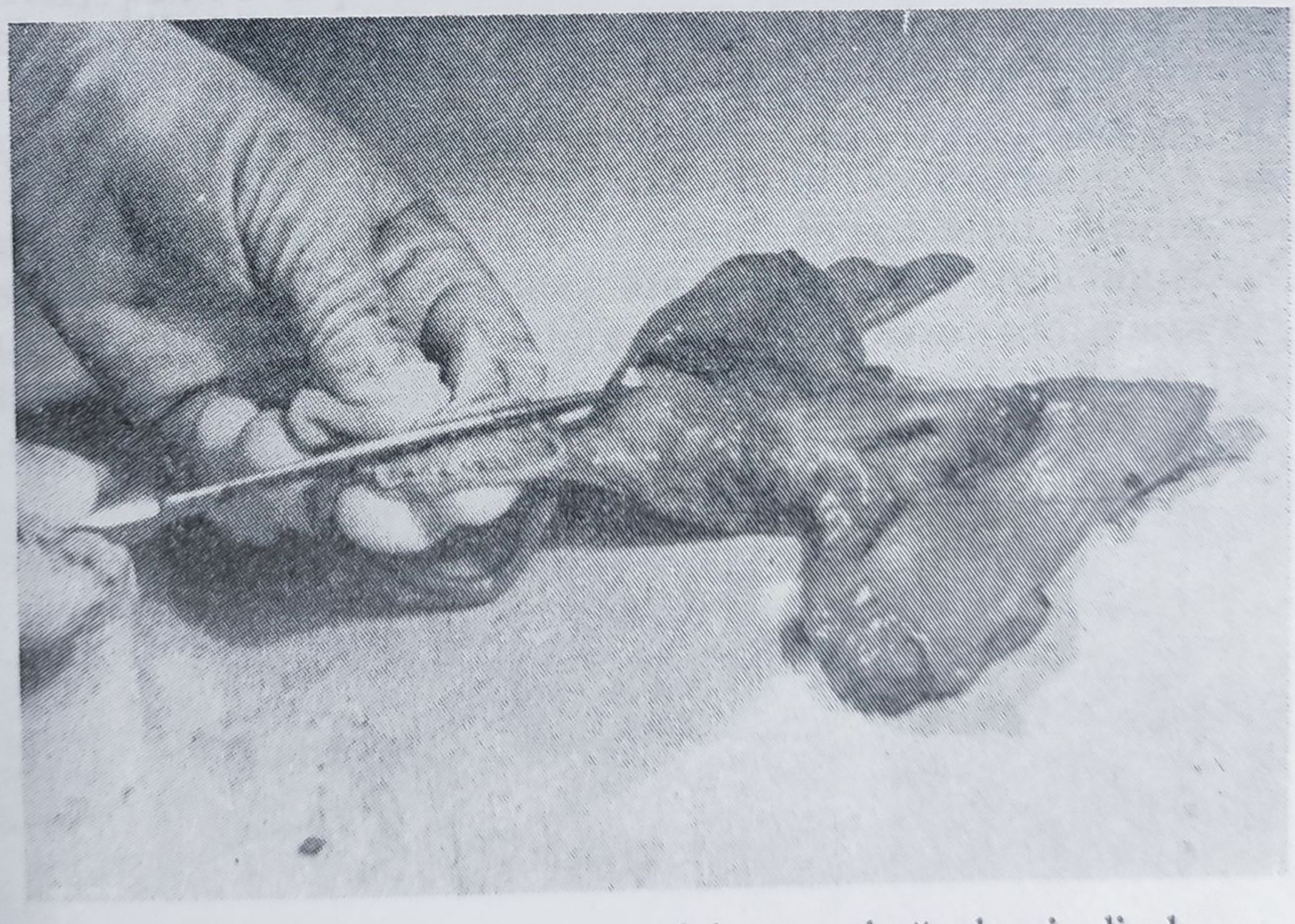

*Fig. 133.* — Secţionarea ovarului pe axul său longitudinal.

(fig. 132) și se examinează. Se pot face și secțiuni transversale paralele între ele și perpendiculare pe axul longitudinal al trompei. (Pentru leziuni vezi p. 430.)

## 21. SECȚIONAREA OVARELOR

Se face o incizie pe marginea liberă a ovarului pînă la hil, paralelă cu fețele sale (fig. 133). Se examinează atît pe suprafața externă, cît și pe cea de secțiune. (Pentru leziuni vezi p. 433.)

## 22. DESCHIDEREA RECTULUI

Acest timp se execută la fel ca și la cadavrul de sex masculin (p. 132).

## 23. EXAMENUL INTERN AL BAZINULUI OSOS

Examenul se face la fel ca și la cadavrul de sex masculin (p. 134).

## 24. SCOATEREA ȘI DESCHIDEREA AORTEI ABDOMINALE ȘI A VENEI CAVE INFERIOARE

Acest timp se execută la fel ca și la cadavrul de sex masculin (p. 134).

# 12

# TEHNICA NECROPSIEI MEMBRELOR SUPERIOARE ȘI INFERIOARE

Necropsia membrelor superioare și inferioare se face numai în cazurile unor indicații speciale, în funcție de datele clinice și radiologice, cît și de constatările făcute în timpul necropsiei: fracturi, anevrisme arterio-venoase, tromboze, leziuni ale articulațiilor, tumori ale mușchilor, tumori osoase etc. Fistulele osoase, articulare sau plăgile vor fi disecate pentru a putea preciza eventualele traiecte, pungi etc. Inciziile tegumentelor se vor face, pe cît posibil, pe fața posterioară și pe axul longitudinal al membrelor, pentru a putea aborda cu ușurință vasele, nervii, osul. Ele vor fi cît mai limitate posibil. Eventualele rezecții parțiale de oase lungi, pentru studiul unor tumori osoase sau metastaze etc., se vor face prin ferestruiri transversale subtotale, paralele, una superioară și alta inferioară, pînă la linia mediană a osului; liniile de ferestruire se unesc prin secțiuni longitudinale, cu dalta și ciocanul. Fragmentul obținut, constituit din țesutul osos și canal medular, are forma unui semicilindru. Cealaltă jumătate de fragment osos neferestruit păstrează continuitatea osului. În general, vor fi evitate inciziile și prelevările care ar duce la mutilări grave ale cadavrului.

# 13

# TEHNICA EVISCERĂRII TOTALE

În cazul aderenţelor puternice între organele cavităţii toracice, abdominale şi pelviene, în cazul metastazelor canceroase întinse la organe şi seroase etc., este necesară scoaterea în bloc a tuturor organelor gîtului, toracelui, abdomenului şi pelvisului (fără a fi separate unele de altele). Tehnica şi o parte din timpii acestei metode (examenul extern al cadavrului, necropsia organelor cavităţii craniene, necropsia rahisului şi măduvei spinării, deschiderea cavităţii toraco-abdominale, o parte din necropsia organelor cavităţii bucale, gîtului şi toracelui) sînt identice cu cele prezentate în capitolele anterioare, de aceea nu vom reveni asupra lor şi vom descrie numai timpii următori.

După ce organele cavităţii bucale, gîtului şi toracelui au fost desprinse de coloana vertebrală (cervicală şi toracică), fără să fie separate de organele abdominale (prin secţionarea lor la nivelul diafragmului), se aşază înapoi în cavitate. Se trece apoi la secţionarea cu bisturiul a inserţiilor costale ale diafragmului, pornind din partea stîngă şi dinainte înapoi pînă la nivelul coloanei vertebrale, unde se secţionează inserţia pilierului stîng. Aceeaşi manevră se întrebuinţează şi pentru partea dreaptă. Urmează eliberarea organelor abdominale cu peritoneul parietal de peretele abdominal. Pentru a uşura efectuarea acestui timp, se trage spre dreapta cadavrului complexul de organe buco-cervico-toracice. Cu mîna dreaptă se decolează peritoneul parietal de peretele abdominal stîng, de coloana vertebrală, de muşchiul psoas-iliac şi de sacru, desfăcîndu-se ţesutul conjunctiv lax retroperitoneal cu mîna sau, uneori, cu bisturiul. Aceeaşi manevră se întrebuinţează şi pentru partea dreaptă, masa de organe fiind trasă spre partea stîngă a cadavrului. Apoi se

decolează peritoneul pelvian, pătrunzîndu-se cu mîna dreaptă între peritoneul parietal şi planul osos, cît mai profund în cavitatea pelviană. După decolarea întregului peritoneu pelvian de pereţii osoşi ai bazinului, se secţionează cît mai profund uretra şi rectul, la bărbat; vaginul, uretra şi rectul, la femeie.

După această pregătire se scoate întregul complex de organe, se întinde pe o tăblie mare de lemn sau pe masa de necropsie şi se face examenul fiecărui organ în parte, întîi extern şi apoi pe secţiune. Tehnica secţionării organelor nu diferă de cea descrisă la fiecare organ în parte.

# 14

## COASEREA CADAVRULUI

După ce s-a efectuat necropsia, s-a pus diagnosticul anatomopatologic și s-a precizat cauza decesului, cadavrul se coase și se spală. Sîngele și lichidele existente se evacuează din cavitățile corpului, în care se pun organele scoase, după ce însă au fost recoltate fragmente pentru examenele histopatologice sau piese pentru montare. Se poate introduce în cavitate puțin rumeguș de lemn pentru absorbirea lichidelor rămase. Coaserea cadavrului se face cu un ac curb și sfoară subțire și tare, de-a lungul liniei de incizie submento-pubiene. Prima cusătură începe la 1 cm deasupra inciziei submento-pubiene, dinăuntru în afară, iar sfoara se înnoadă pe piele. Urmează apoi la același nivel cîte o împunsătură la dreapta și la stînga inciziei, împingîndu-se în același timp capătul înnodat al sforii sub incizie, și se trage puternic de sfoară în așa fel, încît nodul dispare între cutele pielii. Cusăturile următoare sînt situate la distanță de 5—7 mm una sub alta, pe cît posibil la aceeași înălțime la dreapta și la stînga și la 1 cm distanță de marginile buzei inciziei. Acul cu sfoara se trec pe rînd dintr-o parte în alta, străpungîndu-se pielea dinăuntru în afară. La nivelul simfizei pubiene, se împunge pielea de la stînga la dreapta, trecînd acul prin ambele buze ale inciziei, care se apropie cu ajutorul policelui și indexului de la mîna stîngă și se lasă o bucată de sfoară în partea stîngă. Cu acul și ața se trece apoi de la stînga la dreapta prin buclă și se înnoadă, trăgînd puternic de sfoară. Se mai trece o dată cu acul și sfoara prin piele de la stînga la dreapta și se secționează scurt (fig. 134, 135).

Cavitatea craniană se umple cu vată, organe, hîrtie etc., se așază la loc calota craniană și se cos cele două fragmente ale mușchilor tempo-

rali. Se trag apoi lambourile cutanate deasupra calotei și se coase pielea la distanță mai mică de 1 cm de buzele lambourilor. După aceea se acoperă cusăturile cu păr.

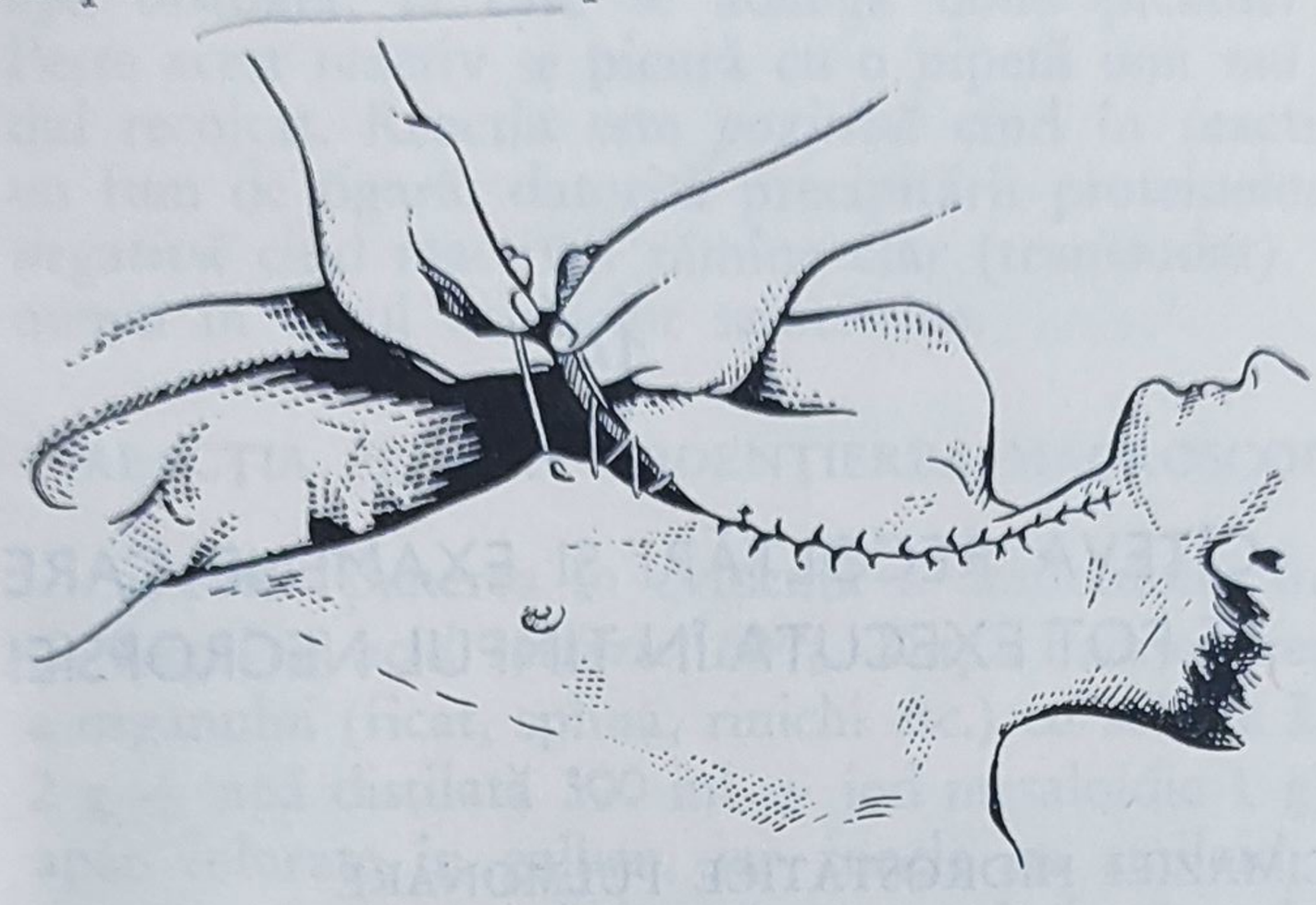

*Fig. 134.* — Închiderea cadavrului prin coaserea inciziei submento-pubiene.

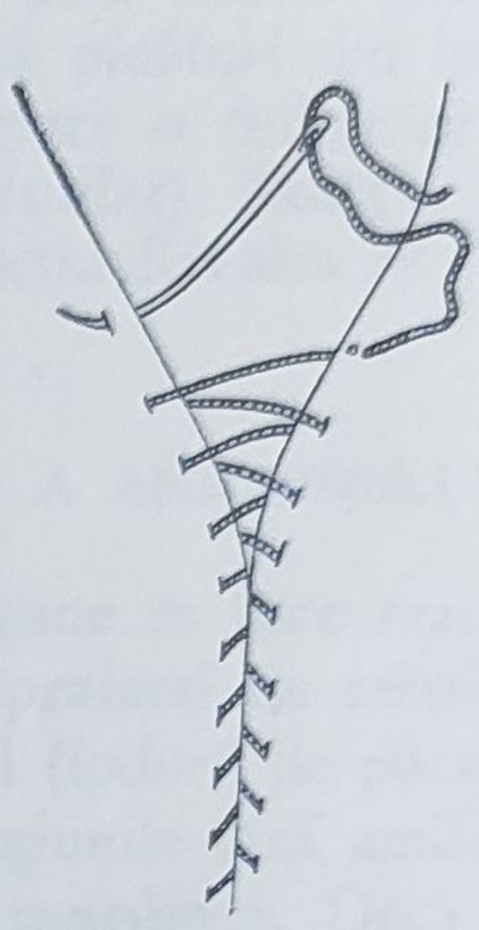

*Fig. 135.* — Modul de a trece sfoara pentru coaserea cadavrului.

Canalul rahidian se închide cu lamele vertebrale și apofizele spinoase, care au fost scoase la deschiderea canalului, și apoi se cos tegumentele.

Coaserea trebuie executată cît mai bine, pentru a se evita ieșirea, în timpul transportului, a organelor sau lichidelor rămase în cavitatea cadavrului. În acest scop, se coase cu sfoară dublă, mai ales în porțiunea inferioară.

Cadavrul, după ce a fost cusut, se spală, se șterge și se predă familiei. Este contraindicat să se introducă într-un cadavru organe care provin de la un altul, ceea ce poate compromite o eventuală expertiză medico-legală.

# 15

# CÎTEVA RECOLTĂRI ŞI EXAMENE CARE SE FOT EXECUTA ÎN TIMPUL NECROPSIEI

## PROBA DOCIMAZIEI HIDROSTATICE PULMONARE

Leziunile de condensare ale parenchimului pulmonar pot fi puse în evidenţă prin proba docimaziei hidrostatice. Ea se face lăsînd să cadă într-un vas cu apă fie un fragment mic (2—3 mm) de ţesut pulmonar, fie un lob pulmonar sau plămînul în întregime (la nou-născut). Recoltarea fragmentului de plămîn respectiv se face cu un foarfece bine ascuţit, fără să strivim ţesutul.

**Rezultate:** plutesc la suprafaţa apei fragmentele de plămîn normal sau emfizematos, rămîn între două ape fragmentele de plămîn cu leziuni de edem şi cad la fundul apei fragmente mai mari sau mai mici de plămîn în caz de pneumonie, bronhopneumonie, cancer pulmonar etc. La nou-născutul care nu a respirat, plămînul cade în întregime la fundul apei.

## REACŢIA RIVALTA

În cavităţile seroaselor (pleurală, pericardică, peritoneală etc.) se poate găsi un lichid clar, serocitrin, care poate fi un transsudat sau un exsudat. *Transsudatul* este un lichid de stază care are proteine între 0,05 şi 2,5%, reacţia Rivalta negativă, raportul dintre globuline şi albumine de 1/2,5 pînă la 1/4, densitatea lichidului de 1,002—1,018, iar în sediment numeroase mezotelii şi placarde mezoteliale. *Exsudatul* este un lichid de natură inflamatoare cu proteine peste 3%, reacţia Rivalta pozitivă, raportul dintre globuline şi albumine de 1/0,5 pînă la 1/2, densita-

tea mai mare de 1,018 şi în sediment leucocite în proporţii variate, după evoluţie şi etiologie.

**Tehnica reacţiei Rivalta.** Într-un cilindru gradat, se pun 100 ml apă distilată, la care se adaugă două picături de acid acetic glacial. Peste acest reactiv se picură cu o pipetă una sau două picături din lichidul recoltat. Reacţia este *pozitivă* cînd în reactiv apare o tulburare ca un fum de ţigară, datorită precipitării proteinelor (exsudat). Reacţia este *negativă* cînd reactivul rămîne clar (transsudat). Reacţia Rivalta se face numai în cazul lichidelor serocitrine.

## REACŢIA PENTRU EVIDENŢIEREA MACROSCOPICĂ A AMILOIDULUI

Pentru punerea în evidenţă a amiloidului în organe se face reacţia cu *Lugol şi acid sulfuric 10%*. După badijonarea suprafeţei de secţiune a organului (ficat, splină, rinichi etc.) cu soluţie Lugol (iodură de potasiu 2 g + apă distilată 300 ml + iod metaloidic 1 g), regiunile fără amiloid apar colorate în galben, iar zonele cu amiloid, în roşu-brun. Dacă se pensulează zona roşie-brună cu o soluţie de acid sulfuric 10%, această culoare virează în violet, apoi în verde-murdar.

## REACŢIA PENTRU EVIDENŢIEREA MACROSCOPICĂ A LIPIDELOR

Pentru punerea în evidenţă a lipidelor, se badijonează suprafaţa de secţiune a organului cu soluţie saturată de *Sudan III* sau *Scharlach R* în alcool 70°. În prezenţa lipidelor apare o culoare roşie, care persistă după spălarea cu apă.

## REACŢIA PENTRU EVIDENŢIEREA MACROSCOPICĂ A FIERULUI

Pentru evidenţierea fierului se face *reacţia Perls*. Se badijonează zona suspectă cu o soluţie apoasă de ferocianură de potasiu 2% şi, după cîteva secunde, cu o soluţie apoasă de acid clorhidric 2%. În cazul infiltraţiei ferice apare imediat o coloraţie albăstruie-verzuie intensă.

## REACŢIA ENZIMATICĂ PENTRU DIAGNOSTICAREA MACROSCOPICĂ A INFARCTULUI CARDIAC

Infarctul cardiac în faza sa „inaparentă" nu poate fi recunoscut macroscopic. El poate fi pus însă în evidenţă printr-o reacţie enzimatică dehidrogenazică. În acest scop se recoltează cît mai repede după deces, cel tîrziu la 24 de ore, fragmente proaspete, nefixate, de 1 cm grosime.

Secţiunile se suspendă în pahare Berzelius, care conţin soluţiile de incubare compuse din:

a) *Pentru succindehidrogenază*

| | |
|---|---|
| $Na\ H_2\ PO_4$ 0,1 M . . . . . | 4 ml |
| $Na_2H\ PO_4$ 0,1 M . . . . . | 16 ml |
| Na Cl 1,69% . . . . . | 100 ml |
| KCl 1,15% . . . . . | 4 ml |
| $Ca\ Cl_2$ 1,22% . . . . . | 2 ml |
| Sare de tetrazoliu 1‰ . . | 56 ml |
| Succinat de Na 0,1 M (1,64%). | 20 ml |

b) *Pentru malicodehidrogenază*

| | |
|---|---|
| Acid boric 0,1 M . . . . . | 13,2 ml |
| $Na_2\ B_4O_7$ 0,1 M . . . . . | 10,8 ml |
| Apă distilată . . . . . | 25 ml |
| Sare de tetrazoliu 1‰ . . . | 25 ml |
| Malat de sodiu 0,2 M . . . | 25 ml |

Incubarea se face la temperatura de 37°— pentru succindehidrogenază, 2—3 ore, iar pentru malicodehidrogenază, 3—8 ore. După incubare, secţiunile pot fi păstrate în formol neutru pentru examenul histopatologic.

În urma reacţiilor histochimice, porţiunile de miocard care nu sînt lezate prin ischemie se colorează în violet-închis prin acţiunea dehidrogenazelor, iar cele alterate păstrează culoarea iniţială a miocardului (dispariţia activităţii dehidrogenazelor).

## INDICAŢII GENERALE DE RECOLTARE, IDENTIFICARE ŞI EXPEDIERE A PRODUSELOR PATOLOGICE

Produsele patologice se recoltează în vederea examenelor histopatologice, bacteriologice, virusologice, parazitologice, serologice, chimice, citologice etc.

Recoltarea pentru unele examene trebuie făcută în mod steril, cu instrumente şi în vase de sticlă curate, sterilizate prin căldură uscată sau prin fierbere.

Pentru examenele bacteriologice, recoltarea se face în vase sterile, fără substanţe antiseptice sau fixatoare.

Pentru examenele virusologice, recoltarea se face în vase sterile, care conţin glicerină fosfatată tamponată (p. 151).

Deschiderea şi închiderea vasului steril, în care se recoltează sau în care se însămînţează produsul patologic, se fac prin flambarea dopului şi a gurii vasului la flacără.

Pentru examenele toxicologice, organele se recoltează în întregime sau porţiuni de 300—400 g, în vase foarte curate, fără substanţe fixatoare sau urme de substanţe chimice.

Vasele vor fi legate la gură cu hîrtie pergament, parafinate, sigilate şi apoi expediate laboratorului de specialitate. Pe vasul cu produsul patologic sau cu fragmentul de organ recoltat se va aplica o etichetă, pe care se va scrie cu creion negru (sau pe vas cu creion dermografic) numărul şi data necropsiei, numele şi prenumele decedatului, produsul recoltat şi examenul cerut. Vasul va fi însoţit de un buletin care va cuprinde următoarele date:

Data . . . . . .

Spitalul . . . . . .
Serviciul . . . . . .
Adresa . . . . . .

**BULETIN DE ÎNSOŢIRE Nr. . . . .**

Numele şi prenumele decedatului . . . . . Sexul . . . . . .
Vîrsta . . . . . Data şi ora decesului . . . . . Numărul necropsiei . . .
Data şi ora . . . Diagnosticul clinic . . . . . Diagnosticul anatomo-patologic . . . . Organul şi ţesuturile de unde s-a făcut recoltarea . . . . . .
. . . . . Descrierea aspectului macroscopic al leziunii . . . . . .
Fixatorul folosit . .Examenul cerut . . . . . Rezumatul protocolului de necropsie . . . . . Date suplimentare . . . .

Materialul recoltat va fi trimis imediat laboratorului de specialitate, pentru ca produsul patologic să nu se altereze. Piesa sosită la laborator va fi înregistrată şi va căpăta un număr de ordine scris la maşină sau cu creion negru (niciodată cu creion colorat sau cerneală) pe un cartonaş care va însoţi fragmentul de organ sau produsul patologic în tot timpul prelucrării sale, pentru a putea fi identificat în orice timp al tehnicii. În registru se va menţiona, de asemenea, forma fragmentului prelevat, volumul aproximativ etc.

## RECOLTAREA LICHIDULUI DIN CAVITĂŢI

În timpul necropsiei este necesar să recoltăm prin puncţie, pentru diferite examene, conţinutul unor cavităţi: seroase (pleurală, pericardică, peritoneală, articulară), vezicula biliară, vezica urinară, abcese, chisturi etc.

**Tehnica.** Se aseptizează peretele cavităţii respective prin cauterizare cu o spatulă metalică înroşită la flacără. Se puncţionează, în regiunea aseptizată, cu acul unei seringi sterile de 20 ml sau cu o pipetă Pasteur (căreia îi rupem vîrful cu o pensă sterilă) şi se aspiră lichidul. Acesta se

introduce într-o eprubetă sterilă. Din lichidul recoltat se vor face însămînțări pe medii de cultură, frotiuri din sedimentul obținut prin centrifugare etc.

## RECOLTAREA SÎNGELUI

Necropsia se va începe în acest scop cu deschiderea cavității toracice. Se puncționează inima la nivelul ventriculului drept cu acul unei seringi sterile sau cu o pipetă Pasteur sterilă (după tehnica descrisă în paragraful anterior — „Recoltarea lichidului din cavități") și se aspiră sîngele.

Dacă necropsia este în curs de efectuare sau cavitatea craniană a fost deschisă, recoltarea sîngelui se face prin puncționarea venelor de la plica cotului, și nu din inimă. Pentru aceasta se dezinfectează și se incizează pielea plicii cotului cu un bisturiu și pense sterile, se pune în evidență vena și se puncționează.

Cînd însămînțarea sîngelui recoltat pentru hemocultură nu se face imediat pe mediul de cultură, el va fi recoltat în eprubete sterile cu anticoagulante sterile (de exemplu: soluție de citrat trisodic 3,8% o parte la patru părți sînge) și se expediază laboratorului.

Pentru examenele serologice sîngele se recoltează steril în vase sterile, fără substanțe anticoagulante.

Transportul la distanță se face în eprubete cu dop de plută sau cauciuc.

## RECOLTAREA LICHIDULUI CEFALORAHIDIAN

Lichidul cefalorahidian se obține fie prin puncție lombară între a 4-a și a 5-a vertebră lombară, punînd cadavrul în poziție șezîndă, fie prin puncție occipitală, făcînd o flexie puternică a capului cadavrului pe torace. Dacă cavitatea craniană este deschisă, lichidul cefalorahidian se recoltează prin puncția ventriculilor laterali cu ace și seringi sterile, după cauterizarea suprafeței creierului la locul de puncție. Lichidul se recoltează într-o eprubetă sterilă.

## TEHNICA PREPARĂRII UNUI FROTIU DIN SÎNGE

Cu marginea unei lame șlefuite care se ține de laturile ei lungi se recoltează o picătură de sînge. Marginea cu picătura de sînge se aplică sub un unghi de 45° pe extremitatea dreaptă a unei lame *degresate*, care se găsește pe masă și care se fixează cu mîna stîngă. Picătura de sînge se întinde prin capilaritate în lungul acestei margini. Păstrînd unghiul de 45°, se întinde picătura de sînge printr-o ușoară mișcare de translație regulată și rapidă, de la dreapta la stînga, a lamei șlefuite, pe 2/3 ale

lamei orizontale. Dacă întinderea se face încet, răspîndirea elementelor este inegală, iar dacă marginea lamei este apăsată prea tare, unele celule se pot altera. Un frotiu se consideră bun dacă stratul de sînge de pe lamă are o grosime uniformă, este subțire, transparent, ușor colorat în galben, fără dîre transversale, fără spații rotunde goale (prezența lor este dovada că lama nu a fost bine degresată). Frotiurile groase de culoare roz sau roșiatică nu sînt bune. Este obligatoriu ca uscarea să se facă rapid după întindere, prin cîteva mișcări de agitare în aer (nu la flacără), pînă la dispariția luciului umed. Frotiurile de sînge se colorează, după ce au fost preparate, cu metoda May-Grünwald-Romanovski-Giemsa sau se fixează în diferiți fixatori. Astfel, pentru examene citochimice, ca punerea în evidență a fosfatazelor alcaline leucocitare, frotiul se fixează în soluție de formol comercial 10 ml + alcool absolut 90 ml; pentru punerea în evidență a glicogenului, frotiul se fixează în alcool absolut; pentru lipide se fixează în vapori de formol comercial, pentru ADN se fixează în Carnoy etc.

## TEHNICA PREPARĂRII UNUI FROTIU DIN PRODUSUL PATOLOGIC

Cu ajutorul unei anse care se înroșește la flacără și apoi se răcește în aer se ia un fragment sau o picătură din produsul patologic și se întinde pe lamă într-un strat cît mai subțire, prin mișcări circulare. Frotiul astfel obținut se usucă printr-o ușoară agitare la temperatura camerei și apoi se fixează. Fixarea, care nu trebuie să dureze mai mult de 5—10 secunde, se face trecîndu-se lama, cu frotiul în sus, de 2—3 ori consecutiv, deasupra unei flăcări, controlîndu-se pe dosul mîinii dacă temperatura lamei nu este prea ridicată (să poată fi suportată). Frotiul fixat poate fi colorat prin diferite metode: coloraţia cu albastru de metilen 1%, coloraţia Gram, coloraţia Ziehl-Nielsen (pentru bacil Koch), coloraţia Fontana-Tribondeau (pentru *Spirochaeta pallida*).

## TEHNICA PREPARĂRII UNUI FROTIU DIN ORGANE

Se rade ușor cu o lamă șlefuită suprafața de secțiune a organului, proaspătă, neclătită cu apă. Produsul recoltat se întinde pe lamă într-un strat foarte subțire după metoda clasică (vezi „frotiul din sînge"). După uscare, frotiul se fixează la cald; frotiul umed se fixează în vapori de formol sau în amestecul alcool-acid acetic (alcool rectificat 3 părți + acid acetic glacial 1 parte) sau în alcool-eter (alcool 95° + eter sulfuric în părți egale); fixare, între 1 oră și 4 zile. După fixare se spală foarte bine la apă de robinet și se colorează cu Giemsa, albastru de metilen etc.

## TEHNICA PREPARĂRII DE AMPRENTE TISULARE

Pe suprafaţa de secţiune proaspătă a unui organ (ficat, organe limfo-hemopoietice sau tumori etc.) se aplică uşor o lamă curată şi degresată. Elementele celulare ale organului respectiv aderă de lamă. Amprentele se mai pot obţine aplicînd şi apăsînd uşor pe lamă o secţiune proaspătă a unui fragment mic de organ. Amprentele de pe lamă se usucă 2—3 minute prin agitare în aer şi se colorează cu May-Grünwald-Romanovski-Giemsa. Amprentele se pot fixa ca şi frotiul de sînge şi pentru alte coloraţii.

## TEHNICA PREPARĂRII DE AMPRENTE ŞI FROTIURI DIN HEMOMEDULĂ

Se secţionează sternul pe axul longitudinal, iar pe suprafaţa de secţiune se aplică o lamă curată şi degresată. Amprentele se usucă prin agitare în aer şi se colorează cu Romanovski-May-Grünwald-Giemsa.

Frotiurile se fac cu ajutorul unei lame şlefuite după tehnica întrebuinţată la frotiurile din organe sau se exprimă pe lamă conţinutul osului spongios cu ajutorul unei pense groase şi se întinde frotiul. Cînd produsul este prea dens va fi diluat în prealabil pe lamă cu puţin ser fiziologic steril. Tot prin apăsare cu pensa se pot obţine picături din măduvă, care se recoltează în formol 10%; după fixare, aceste picături sînt incluse în parafină, secţionate şi colorate. Examenul citologic al hemomedulei se va executa pînă la maximum 2 ore de la deces.

## RECOLTAREA CONŢINUTULUI GASTRIC PENTRU EXAMEN TOXICOLOGIC

În cazul unor suspiciuni de otrăvire se va trimite stomacul şi intestinul cu conţinutul lor unui laborator de toxicologie (vezi p. 111, punctul 6 şi p. 117 punctul 8). În aceleaşi condiţii se trimit şi alte organe nefixate: plămîn, inimă, ficat, splină, rinichi sau produse ca urina, sînge etc.

## RECOLTAREA CONŢINUTULUI INTESTINAL PENTRU COPROCULTURĂ

Pe o ansă de intestin se fac două duble ligaturi şi se secţionează intestinul între ele. Fragmentul de intestin se pune într-un borcan steril, fără fixator, şi se trimite laboratorului de bacteriologie. Conţinutul se poate recolta şi într-un vas steril, deschizînd în mod steril o porţiune de intestin.

## RECOLTAREA PRODUSELOR PATOLOGICE PENTRU ÎNSĂMÎNŢĂRI

Însămînţarea pe mediul de cultură se poate face în sala de necropsie, recoltîndu-se produsul patologic cu o ansă flambată sau cu o pipetă

Pasteur sterilă. Cînd produsul patologic se trimite laboratorului pentru însămînțare, el se recoltează cu un tampon de vată nehidrofilă, montat pe un beţişor de lemn, care străbate dopul de vată al unei eprubete — toate sterilizate la sterilizatorul Poupinel.

## RECOLTAREA DEPOZITELOR DE PE VALVULELE INIMII PENTRU ÎNSĂMÎNŢĂRI

După cauterizarea suprafeţei inimii şi deschiderea ei cu un bisturiu steril în regiunea corespunzătoare valvulei, se raclează produsul de pe valvulă cu o ansă flambată şi răcită. Produsul raclat se însămînţează pe medii de cultură adecvate.

## RECOLTAREA FRAGMENTELOR DE ORGANE PENTRU ÎNSĂMÎNŢĂRI

Se cauterizează cu o spatulă suprafaţa organului şi din profunzimea acestei regiuni se recoltează, cu un bisturiu şi pensă sterilă, un fragment care se introduce într-o cutie Petri sterilă. De aici se taie, cu un foarfece steril, un fragment mic care se introduce cu o pensă în eprubeta sau în balonul cu mediul de cultură. Dacă însămînţarea nu se face în ziua respectivă, recipientele cu fragmentele prelevate sînt puse la frigider. Recoltarea se poate face şi cu o pipetă Pasteur sterilă, căreia îi rupem vîrful. Prin suprafaţa cauterizată a organului (plămîn, ficat, splină, limfoganglioni) se pătrunde cu pipeta şi se aspiră. Produsul recoltat prin aspiraţie se introduce în eprubeta cu mediul de cultură, suflînd în extremitatea mai groasă a pipetei.

## RECOLTAREA FRAGMENTELOR DE ORGANE PENTRU EXAMENE VIRUSOLOGICE

După cauterizarea suprafeţei organului, întrebuinţînd cîmpuri şi instrumente sterile, se recoltează din profunzimea lui fragmente mici de organ. Acestea se introduc aseptic în vase sterile, care conţin glicerină tamponată fosfatată. Glicerina tamponată se prepară în modul următor:

Soluţia A:

| | |
|---|---|
| Difosfat de sodiu *p. a.* . . . . . | 179,12 g |
| Apă distilată . . . . . | 500 ml |

Soluţia se încălzeşte uşor înainte de întrebuinţare pentru redizolvare, deoarece se cristalizează uneori la temperatura camerei.

Soluţia B:

| | |
|---|---|
| Monofosfat de potasiu *p. a.* . . . . . | 68,08 g |
| Apă distilată . . . . . | 500 ml |

Pentru prepararea glicerinei tamponate se va ţine seama de aciditatea glicerinei.

Pentru glicerina slab-acidă (pH peste 5,5) se întrebuinţează:

| | |
|---|---|
| Soluţia A | 3,5 ml |
| Soluţia B | 1,5 ml |
| Apă distilată | 95 ml |
| Glicerină | 100 ml |

Pentru glicerina puternic-acidă (pH sub 5,5) se întrebuinţează:

| | |
|---|---|
| Soluţia A | 8 ml |
| Soluţia B | 2 ml |
| Apă distilată | 90 ml |
| Glicerină | 100 ml |

Glicerina astfel preparată se pune în recipiente de mărimi diferite care se închid cu dop de vată şi tifon şi se sterilizează la autoclav. Fragmentele recoltate în glicerină se ţin la frigider la +4°.

## RECOLTAREA FRAGMENTELOR DE ORGANE PENTRU INOCULĂRI LA ANIMALE

Fragmentele de organe se vor recolta steril şi se vor conserva în cutii Petri 1—2 ore la frigider, după care se vor trimite, cît mai curînd posibil, la laborator pentru inoculare.

## RECOLTAREA ŞI FIXAREA FRAGMENTELOR DE ORGANE PENTRU EXAMENE HISTOPATOLOGICE

Pentru obţinerea unei secţiuni histopatologice corecte, un rol important îl are modul în care au fost recoltate fragmentele.

Recoltarea la necropsie, în vederea examenului histopatologic, se face prelevînd cu un bisturiu bine ascuţit sau cu o lamă de ras fragmente de ţesuturi sau organe în grosime de maximum 3—5 mm şi cu suprafaţa variind de la caz la caz.

Prelevarea se va face „călare“, la limita dintre ţesutul patologic şi cel normal, pentru ca fragmentul recoltat să cuprindă o parte caracteristică din leziune şi o parte din ţesutul normal, iar în cazul organelor cu corticală şi medulară, ele vor cuprinde ambele zone.

Se vor lua fragmente şi de la distanţă — pediculul vasculo-nervos, capsula, ţesut conjunctivo-adipos adiacent —, studiul lor avînd importanţă mai ales în cazul tumorilor, prin metastazele care s-ar putea găsi eventual.

Este indicat, atunci cînd este posibil, să se păstreze raportul fragmentului prelevat cu ţesuturile vecine, care vor permite identificarea lui

pe secţiunea histopatologică; această metodă este folosită pentru limfoganglioni, care vor fi prelevaţi cu un mic segment de organ căruia îi sînt sateliţi (trahee, bronhie, esofag, vas etc.). Se vor evita recoltările din zonele necrotice.

În timpul recoltării fragmentele nu vor fi strivite, pentru a nu modifica raporturile dintre elementele constituente ale ţesutului.

Fragmentele membraniforme, contractile sau retractile (intestin, muşchi, nervi) se vor întinde pe bucăţi de carton şi vor fi legate la extremităţi cu aţă subţire.

Fragmentele recoltate se vor spăla în soluţie fiziologică (nu în apă) pentru îndepărtarea sîngelui, apoi se vor introduce imediat în borcane cu amestecuri fixatoare. Cele din organe-pereche (plămîni, rinichi, suprarenală etc.) se vor pune în borcane separate. Fragmentele nu se vor păstra niciodată, chiar pentru timp limitat, în vată sau tifon, ca să nu se usuce.

Borcanul cu fixator va fi destul de mare şi cu gîtul larg, pentru ca fragmentele să poată fi introduse şi scoase fără a fi traumatizate. La fundul borcanului se pune un strat de vată sau hîrtie de filtru, pentru ca întreaga suprafaţă a piesei să fie în contact cu fixatorul. De asemenea, pentru piesele care au tendinţa să stea la suprafaţa lichidului fixator, se pune un strat de vată deasupra. Cantitatea de fixator (dependentă de fixatorul întrebuinţat) va fi aproximativ de 20—60 de ori mai mare decît volumul fragmentului recoltat, nu va fi folosită decît pentru o singură fixare şi va fi reîmprospătată în cursul perioadei de fixare. Pentru formol şi fixatori apoşi diluaţi cantitatea va fi de 30—60 de ori volumul piesei ; pentru fixatorii apoşi concentraţi, cantitatea va fi de 20—25 de ori mai mare, iar pentru fixatori anhidri de 10 ori.

Durata fixării este în funcţie de fixatorul folosit şi de volumul fragmentului. Uzual, fixarea se face în *formol neutru 10—20%*, care corespunde nevoilor curente de anatomie patologică clasică. Pentru examene citologice şi tisulare moderne, mai fine, se indică ca fixatorul să se aleagă în funcţie de ţesutul prelevat şi de scopul urmărit. Se vor întrebuinţa fixatori ca: Bouin, Duboscq-Brasil, Gendre, Carnoy, Susa, Zenker, Helly, Eskenasy etc.

Pentru anumiţi constituenţi, se vor face următoarele fixări:

1. **Pancreas:**

a) Pentru celulele α din insulele Langerhans:

*Fixator A:*

| | |
|---|---|
| Soluţie saturată de sublimat în alcool 96° | aa |
| Soluţie bicromat de potasiu 2,5% | părţi egale |

b) Pentru celulele β din insulele Langerhans:

*Fixator B:*

| | |
|---|---|
| Bicromat de potasiu | 2,5 g |
| Sublimat | 5 g |
| Apă | 100 ml |

Timpul de fixare în ambele cazuri 2—4 ore.

2. **Glanda suprarenală:** pentru celulele cromafine din medulară:

| | |
|---|---|
| Bicromat de potasiu 5% | 10 ml |
| Formol 1% | 20 ml |
| Apă distilată | 20 ml |

Timpul de fixare 1—4 zile, după care se supracromează în soluție apoasă de bicromat 5%, timp de 1—2 zile, apoi se spală la apă de robinet timp de 24 de ore și se include în parafină.

3. **Sistemul nervos:**

a) Pentru celula nervoasă (metoda Golgi):

| | |
|---|---|
| Soluție bicromat de potasiu 5% | 4 părți |
| Soluție acid osmic 1% | 1 parte |

Durata fixării 2—8 zile în borcane colorate.

b) Pentru studiul arhitectonicei (metoda Nissl), fixarea se face în alcool 96° sau alcool-formol. Recoltarea se va face cît mai repede după moarte (maximum 12—18 ore). Timpul de fixare este de 4—8 zile.

4. **Țesutul osos** se fixează în formol-acid acetic sau formol-acid azotic, fixatorul schimbîndu-se din timp în timp, pînă la decalcifierea fragmentului. În cazul fixării în Bouin, fragmentul se trece la decalcificare cu acid azotic fumans 7,5%, unde rămîne cîteva zile, pînă cînd constatăm, palpatoriu, că nu mai este dur, devine flexibil, elastic și, prin înțepare cu acul, se observă că s-a decalcificat. Fragmentul se trece apoi într-o soluție de sulfat de sodiu 5%, în care stă 1—2 zile pentru a împiedica modificarea colagenului, după care se spală abundent la un curent de apă.

5. **Pentru fibrină,** fixarea se face în alcool sau sublimat.

6. **Pentru grăsimi,** fixarea se face în fixator Helly, Müller, Regaud.

7. **Pentru glicogen,** fixarea se face în alcool absolut, formol-alcool, fixator Susa, Carnoy, Gendre, Eskenasy la temperatura de +4° (frigider), timp de 1—4 ore. Recoltarea se va face cît mai repede după deces, deoarece glicogenul dispare rapid din țesuturile moarte.

8. **Pentru amiloid,** fixarea se face în alcool absolut.

9. **Pentru mucopolizaharide,** în alcool absolut și fixator Carnoy sau Eskenasy.

10. **Pentru acizi nucleici** (ADN şi ARN), în fixator Carnoy, Zenker, Helly, Eskenasy.

11. **Pentru fosfataze acide,** fixarea se face în acetonă rece (la frigider) timp de 24 de ore, apoi la temperatura camerei, timp de 24 de ore. Fixatorul se schimbă de cîteva ori.

12. **Pentru fosfataze alcaline** fixarea se face în:

| | |
|---|---|
| Alcool absolut | 80 ml |
| Formol 10% | 20 ml |

Durata fixării 12—24 de ore.

## CÎŢIVA FIXATORI UZUALI

1. **Formol neutru 10—20%**

| | |
|---|---|
| Formol comercial tamponat | 10—20 ml |
| Apă | 90—80 ml |

Durata fixării 24 de ore sau mai mult.

*Formolul comercial tamponat* (neutru) se prepară din formol comercial (soluţie apoasă de formaldehidă 40%), la care se adaugă pînă la saturaţie carbonat de calciu. Se lasă cîteva zile şi se agită din timp în timp, apoi se decantează.

2. **Alcool-formol**

| | |
|---|---|
| Alcool 96° | 2 părţi |
| Formol comercial | 1 parte |

3. **Formol acetic**

| | |
|---|---|
| Formol comercial | 10 ml |
| Acid acetic glacial | 5 ml |
| Apă | 85 ml |

4. **Formol azotic**

| | |
|---|---|
| Formol comercial | 10 ml |
| Acid azotic fumans 4% | 5 ml |
| Apă | 85 ml |

5. **Alcool absolut**

Este indicat pentru glicogen şi cercetări histochimice. Se fixează fragmente mici, cu durata optimă de fixare de 3—5 pînă la 24 de ore. Prelungirea fixării ratatinează piesele.

## 6. Picroformol acetic Bouin

| | |
|---|---|
| Formol comercial | 20 ml |
| Soluţie apoasă saturată de acid picric | 75 ml |
| Acid acetic glacial (cristalizabil) | 5 ml |

Amestecul se prepară în momentul întrebuinţării. Durata fixării este de 3 zile (minimum 1 zi, maximum 8 zile), în raport cu mărimea fragmentului. Este contraindicat în cercetările organelor hemopoietice şi în cercetările în care este necesară conservarea hematiilor.

## 7. Fixator Duboscq-Brasil (sau Bouin-alcool)

| | |
|---|---|
| Alcool 80° | 150 ml |
| Formol comercial pur | 60 ml |
| Acid acetic glacial | 15 ml |
| Acid picric cristalizat | 1 g |

Este relativ puţin stabil şi nu se păstrează decît maximum 1 lună. Durata fixării este de 12—24 de ore, după care piesa se trece direct în alcool.

## 8. Fixator Gendre

| | |
|---|---|
| Soluţie saturată de acid picric în alcool 90° | 8 părţi |
| Formol comercial | 1,5 părţi |
| Acid acetic glacial | 0,5 părţi |

Se prepară în momentul întrebuinţării. Durata fixării este de 1—4 ore. După fixare, fragmentul se spală în alcool 90° şi apoi se trece în bateria de deshidratare.

## 9. Fixator Carnoy

| | |
|---|---|
| Alcool absolut | 60 ml |
| Cloroform | 30 ml |
| Acid acetic glacial | 10 ml |

Durata fixării este de 1—3 ore, în care timp lichidul se schimbă de 2—3 ori. Prelungirea fixării duce la întărirea pieselor şi formarea de artefacte. După fixare, piesele se trec în alcool absolut. Sînt necesare fragmente mici. Este un bun fixator nuclear, conservînd şi glicogenul din citoplasmă. Este indicat şi pentru cercetări histochimice.

## 10. Fixator Susa

| | |
|---|---|
| Apă distilată | 80 ml |
| Sublimat corosiv | 4,5 g |

după care se adaugă

| | |
|---|---|
| Clorură de sodiu | 0,5 g |

după dizolvare adăugîndu-se

| | |
|---|---|
| Acid tricloracetic 100% | 2 ml |
| Acid acetic glacial | 4 ml |
| Formol comercial | 20 ml |

Piesele se manipulează cu instrumente de sticlă sau material plastic, nu de metal, căci acestea sînt atacate. Fixează bine citoplasma, nucleul, mucusul, glicogenul și fibrele conjunctive. Durata fixării este de 1—24 de ore, după grosimea piesei; prelungirea fixării poate duce la formarea de artefacte. După fixare, fragmentele se spală în alcool de 96°.

### 11. Fixator Zenker

| | |
|---|---|
| Bicromat de potasiu | 2,5 g |
| Sulfat acid de sodiu | 1 g |

se dizolvă la cald în

| | |
|---|---|
| Apă distilată | 100 ml |

se adaugă

| | |
|---|---|
| Sublimat corosiv | 5 g |

în momentul întrebuințării se adaugă

| | |
|---|---|
| Acid acetic glacial | 5 ml |

Este indicat ca fixator universal și pentru fixarea organelor hemopoietice și a parenchimelor glandulare. Durata fixării este de 1—24 de ore sau mai mult (pentru sistemul nervos). După fixare, bicromatul de potasiu se îndepărtează prin spălarea fragmentului în apă curgătoare timp de 24—48 de ore; apoi piesa se poate păstra în alcool 70°.

### 12. Fixator Helly

Este un derivat al fixatorului Zenker, în care acidul acetic glacial este înlocuit cu 10 ml formol comercial neutru. Durata fixării este de 8—24—48 de ore, după care fragmentul se spală cu apă de robinet și se păstrează în alcool 90°.

### 13. Fixator Eskenasy

| | |
|---|---|
| Alcool metilic | 1 000 ml |
| Acid tricloracetic | 30 g |
| Sublimat corosiv | 45 g |

Fixator anhidru universal care permite colorații curente și principalele tehnici histochimice (glicogen, mucopolizaharide acide și neutre, acizi nucleici). Durata fixării, în funcție de mărimea piesei, este cuprinsă între 2 și 24 de ore.

## EXAMENUL EXTEMPORANEU AL FRAGMENTELOR RECOLTATE LA NECROPSIE

**Fixarea** fragmentelor recoltate, care trebuie să fie subțiri, se face în formol cald, 1—2 minute, într-o eprubetă sau cristalizator care se încălzește la flacără pînă la 70—80°, după care se spală cu apă de robinet pentru îndepărtarea fixatorului. Pentru evitarea împrăștierii vaporilor de formol, încălzirea fixatorului se va face sub nișă (sau la o fereastră deschisă). Fixarea se poate face și prin fierbere în apă obișnuită.

**Secționarea** la microtomul de congelare. Fragmentul, după ce se fasonează pentru a avea suprafețe paralele și grosimea de maximum 2—4 mm, se așază pe portobiectul microtomului, pe care în prealabil s-a pus o rondelă de hîrtie de filtru bine îmbibată cu apă. Se deschide tubul de bioxid de carbon și se imprimă un ritm sacadat robinetului care se găsește la portobiectul microtomului. Pentru ca piesa să înghețe mai ușor se poate acoperi întreg portobiectul cu un capac de plastic sau metal. După ce fragmentul a înghețat convenabil, el se secționează, imprimînd cu mîna mișcări cuțitului de la microtom, încît acesta să lunece pe suprafața piesei. Se obțin astfel secțiuni între 5 și 15 microni ($\mu$) care se culeg de pe cuțit cu o pensulă umedă sau cu degetul umed și se pun într-un cristalizator cu apă. Apa de pe cuțit se va șterge tot timpul, înainte de a trece cu cuțitul din nou pe piesă.

**Colorarea** se face trecînd secțiunile cu ajutorul unei spatule, ac de metal sau de sticlă cu vîrful rotunjit, în cristalizoare care conțin coloranții și reactivii respectivi.

a) *Colorarea cu soluție albastru de toluidină acetic:* 1) se întind secțiuni pe lamă; 2) se picură 1—2 picături din soluția de albastru de toluidină acetic proaspăt filtrat; 3) se aplică o lamelă, punîndu-se între ea și lamă o picătură de apă sau glicerină și apoi se examinează.

*Rezultate:* nucleii apar în albastru, iar mucopolizaharidele se colorează metacromatic în roșu-purpuriu.

*Prepararea soluției albastru de toluidină acetic*

| | |
|---|---|
| Soluție albastru de toluidină 1% . . . . | 20 ml |
| Apă acidifiată 1% . . . . . | 80 ml |

b) *Colorarea cu hematoxilină-eozină:* 1) alcool 70°; 2) hematoxilină-Mayer; 3) apă; 4) eozină; 5) apă; 6) deshidratare în alcool etilic 96°; 7) clarifiere în creozot sau xilol-fenicat, apoi cu xilol. *Montarea* se face întinzînd secțiunea pe lamă cu ajutorul unei spatule sau se introduce cu mîna stîngă lama în cristalizor și cu ajutorul unui ac ținut în mîna dreaptă se fixează secțiunea pe lamă. Lama se scoate și, după scurgerea lichidului, se pun 1—2 picături de balsam și se aplică lamela.

*Rezultate:* nucleii se colorează în albastru-închis, iar citoplasmele în roz.

*Prepararea soluției hematoxilină-Mayer*

| | |
|---|---|
| Alaun de potasiu chimic pur pulverizat . . . . . | 75 g |
| Apă distilată caldă . . . . . | 1 000 ml |

se filtrează și se adaugă

| | |
|---|---|
| Hematoxilină cristalizată și pulverizată . . . . . | 1,5 g |
| Iodat de Na ($NaIO_3$) *nu* iodură de Na (NaI) . . . . | 0,3 g. |

Se amestecă conținutul scuturînd flaconul, care este acoperit cu un tifon, se lasă să se matureze cîteva zile și se obține o soluție de culoare albastră-violetă. Se filtrează înainte de întrebuințare.

*Prepararea soluției de eozină 1%*

| | |
|---|---|
| Eozină alcoolică . . . . . | 1 g |
| Alcool 70° . . . . . | 100 ml |

c) *Colorarea cu Scharlach R sau Sudan III pentru grăsimi:* 1) alcool 50° (trecere rapidă); 2) soluție Scharlach R sau Sudan III 20—30 de minute în cristalizor acoperit; 3) alcool 50° (trecere rapidă); 4) apă; 5) hematoxilină, timp de 3—5 minute, pentru colorarea nucleilor; 6) apa. *Montare* în glicerină gelatinată sau glicerină. Pentru ca lamela să nu alunece, ea se încadrează pe margini cu un strat subțire de parafină; montarea se poate face și cu sirop Apathy, fără fixarea lamelei cu parafină.

*Rezultate:* nucleii se colorează în albastru-violet, iar grăsimile neutre în roșu-deschis, cu Scharlach, și roșu-portocaliu, cu Sudan.

*Prepararea soluției Scharlach R*

| | |
|---|---|
| Scharlach R . . . . . | 0,2—0,3 g |
| Alcool etilic 70° . . . . . | 50 ml |
| Acetonă . . . . . | 50 ml |

Înainte de întrebuințare se agită bine și se filtrează.

*Prepararea soluției Sudan III*

| | |
|---|---|
| Sudan III . . . . . | 0,2—0,3 g |
| Alcool etilic . . . . . | 100 ml |

Se dizolvă la cald și se ține la termostat 56° cîteva ore într-un flacon bine închis. Se filtrează după răcire și înainte de fiecare întrebuințare.

## CONSERVAREA PIESELOR PENTRU MUZEU

Pentru demonstraţii didactice şi ştiinţifice, unele organe cu leziuni se conservă, se montează şi se păstrează în muzeu.

Organul care se va conserva se pune într-un vas, de preferinţă paralelipipedic, cu fixator (formol 10—20%). Vasul trebuie să fie mare, cu dimensiuni care întrec dimensiunile organului respectiv, cu o gură largă de deschidere. La fundul vasului se pune un strat gros de vată, pentru ca organul să nu vină în contact direct cu el, fapt care ar împiedica fixarea zonei respective; la nevoie, se pune vată şi pe feţele laterale ale vasului; pentru o bună fixare şi pătrundere a soluţiei fixatoare în ele, organele trebuie secţionate, fără a modifica însă forma şi raporturile lor; sau se injectează pe vase sau bronhii, cu seringa, soluţia fixatoare şi apoi le punem în vasul cu fixator.

Organele microcavitare care au tendinţă să plutească (de exemplu plămînul) vor fi menţinute în lichidul fixator, atîrnîndu-se la partea lor inferioară o greutate care se aşază pe fundul vasului. Organul se acoperă cu vată îmbibată în fixator.

Organele cavitare se deschid şi se fixează, întinzîndu-le pe o placă subţire de lemn, plastic, de plută sau carton, de care se prind cu ace inoxidabile sau se cos cu un fir de aţă, apoi se pun în vasul cu lichidul fixator. Organele cavitare pot fi păstrate şi fără a fi deschise; în acest caz se evacuează conţinutul lor, se spală cu soluţie clorurată izotonică şi se umple cavitatea organului cu fixator sau cu vată îmbibată cu fixator.

În toate cazurile de conservare a organelor, lichidul fixator va acoperi complet organul, iar după primele 24 de ore va fi schimbat cu unul proaspăt.

## CONSERVAREA PIESELOR ÎN CULORI NATURALE

Conservarea pieselor anatomice în formol provoacă rapida lor decolorare. Se poate obţine o revenire relativă şi temporară a culorilor prin trecerea pieselor fixate în alcool etilic sau metilic, timp de 1/2 oră sau 1 oră. Este de preferat însă ca organele şi ţesuturile modificate patologic să fie conservate astfel încît să-şi păstreze culorile reale, aceasta atît în scopuri demonstrative cît şi didactice. Pentru aceasta sînt mai multe metode; toate însă prevăd trecerea organelor prin 3 lichide, a căror compoziţie variază după autor. Prezentăm două metode:

## I. Metoda Melnikov-Razvedenkov

1. *Lichid fixator:*

| | |
|---|---|
| Formol comercial . . . . . | 100 ml |
| Clorură de potasiu . . . . . | 5 g |
| Acetat de potasiu sau sodiu . . . . . | 30 g |
| Apă . . . . . | 900 ml |

Piesele stau în această soluţie pînă se densifică în întregime şi capătă o culoare brună-murdară. Prin comprimare nu se mai scurge din vase sînge roşu. Durata menţinerii în această soluţie variază după structura şi mărimea organului de la 1 zi pînă la 14 zile şi controlul trebuie făcut zilnic. După fixare, organul se spală şi se usucă uşor cu tifon pentru îndepărtarea soluţiei fixatoare.

2. *Alcool* 90—96°, timp de 1—24 de ore, în raport cu mărimea organului, pînă ce piesele îşi recapătă culoarea iniţială.

3. *Lichid conservator* în care se montează organul în borcan:

| | |
|---|---|
| Glicerină . . . . . | 600 ml |
| Acetat de Na sau K . . . . . | 400 g |
| Apă . . . . . | 1 000 ml |

## II. Metoda Jores modificată

1. *Lichid fixator:*

| | |
|---|---|
| Sulfat de sodiu . . . . . | } aa 50 g |
| Formol comercial . . . . . | |
| Cloral-hidrat . . . . . | |
| Apă . . . . . | 1 000 ml |

În această soluţie preparatul se fixează în 2—5 zile.

2. *Spălare* în apă timp de 1—2 zile.

3. *Lichid conservator:*

| | |
|---|---|
| Glicerină . . . . . | 600 ml |
| Acetat de potasiu . . . . . | 300 g |
| Apă . . . . . | 1 000 ml |

În ambele metode, dacă glicerina se obţine cu greutate, soluţia 3 (lichidul conservator) poate fi înlocuită cu:

| | |
|---|---|
| Azotat de potasiu . . . . . | 10 g |
| Clorură de sodiu . . . . . | 200 g |
| Apă . . . . . | 1 000 ml |

### Montarea pieselor

Pentru montare, piesa se pune într-un vas de sticlă paralelipipedic şi se fixează cu aţă subţire, dar tare, pe o placă de sticlă sau mai bine

pe o ramă formată din baghete de sticlă sau material plastic, care se sprijină pe pereții borcanului. Gura borcanului, care este rodată, va fi ermetic închisă cu o placă de sticlă de asemenea rodată și care se lipește cu o pastă.

Pasta se prepară din: ceară galbenă de albine 1 parte + colofoniu 4 părți, care se topesc și se amestecă cu o baghetă. Amestecul se întărește și se păstrează în blocuri, iar în momentul întrebuințării se retopește.

O altă pastă de lipit este cea preconizată de Mendeleev care se prepară din: 125 părți ceară galbenă de albine + 500 părți de colofoniu + 200 părți de miniu încălzit la roșu + 3—5 părți ulei de in, care se fierb împreună, pînă dispare spuma, apoi se lasă să se răcească și solidifice.

Este indicat ca pe fiecare borcan să se noteze:

| |
|---|
| Nr. necropsiei . . . data . . . . F. obs. . . Serviciul spitalicesc . . . . |
| Diagnosticul de leziune a preparatului . . . . . |
| Diagnosticul anatomopatologic al cazului . . . . . |
| Diagnosticul clinic . . . . . |
| Numărul microscopiei . . . . . |

Această legendă poate fi scrisă cu tuș negru pe bucăți de celuloid, care se fixează în borcan.

## ICONOGRAFIA

Este indicat ca protocolul de necropsie să fie însoțit de o bogată iconografie. Se vor face scheme topografice, precizînd locul leziunii la nivelul organului; de asemenea, fotografii macroscopice de ansamblu și detaliu, pentru toate leziunile care prezintă importanță didactică sau științifică. Se vor lua toate măsurile ca fotografiile să fie făcute în condiții bune, să nu aibă reflexe și lîngă preparat, în cîmpul fotografic, se va pune o linie gradată în cm și mm, pentru a cunoaște mărimea organului sau a leziunii. Pe aceste scheme și fotografii se va nota, atunci cînd este necesar, și zona de unde s-a efectuat prelevarea pentru examenul histopatologic.

# PARTEA A IV-a

# 16

# PRINCIPII GENERALE DE INTERPRETARE A SEMIOLOGIEI MACROSCOPICE ÎN ANATOMIA PATOLOGICĂ

La necropsie, cadavrul poate prezenta la nivelul diferitelor organe și țesuturi modificări (leziuni) cu caractere variate, mai mult sau mai puțin evidente.

Pentru a putea defini și preciza aceste modificări este necesară cercetarea atentă atît a organului care prezintă modificarea, cît și modificarea propriu-zisă. La ambele trebuie cercetate principalele caractere fizice și structurale, pentru a se putea raporta leziunea la caracteristicile de organ. Aceste caractere se referă la volum (mare, mic), formă (plană, difuză, nodulară etc.), culoare (albicios, alb-gălbui, gălbui, roșu, cenușiu etc.), la consistență (dur, moale, elastic, friabil etc.).

Gruparea acestor caractere (leziuni elementare sau simptome anatomopatologice) permite să se definească modificarea respectivă, care trebuie să fie raportată la un simptom clinic, sindrom sau boală.

*Cunoașterea semiologiei macroscopice este prima etapă obligatorie în studiul anatomiei patologice.*

## MIJLOACELE DE CERCETARE MACROSCOPICĂ

Cercetarea aspectului macroscopic al organelor, țesuturilor, formațiunilor patologice și punerea în evidență a leziunilor lor elementare se efectuează prin *inspecție*, *palpare*, *percuție*, *miros* și *examen radiologic*, precum și prin *măsurarea* și *cîntărirea* lor. Organele și modificările lor vor fi examinate cu atenție, stabilindu-se poziția, localizarea, forma lor,

direcţia, dimensiunile (lungimea, lăţimea şi adîncimea), marginile, culoarea, consistenţa, greutatea etc.

Organele şi formaţiunile patologice se examinează: 1) *in situ*; 2) *după scoaterea lor din cadavru*; 3) *în timpul şi după secţionarea lor.*

## 1. EXAMINAREA ORGANELOR *IN SITU*

### a) Inspecţia

Se cercetează:

*Prezenţa sau absenţa organului* şi eventuale modificări de număr (exemplu spline supranumerare).

*Poziţia organului* şi *raporturile* sale cu organele vecine şi cu pereţii cavităţii în care este conţinut. De exemplu, plămînul normal ocupă la deschiderea cavităţii toracice o parte din hemitoracele respectiv, pe cînd plămînul emfizematos ocupă întreg hemitoracele.

*Volumul* şi *dimensiunile organului* pot fi normale, mărite sau micşorate.

*Forma organului* poate fi păstrată sau variat modificată, de exemplu forma modificată a unui uter cu fibromiomatoză.

*Aspectul seroasei de pe organ*, în mod normal subţire, transparentă, lucioasă, poate fi, în cazuri patologice, îngroşat, mat, cu depozite aderente sau neaderente etc.

*Capsula organului* poate fi netedă, subţire, transparentă sau îngroşată, opacă, integră sau cu pierderi de substanţă, rupturi etc.

*Suprafaţa organului*, netedă sau neregulată, bombată sau înfundată, uscată sau umedă, lucioasă sau mată.

*Culoarea externă a organului*, normală sau modificată în totalitate sau numai într-o regiune. De exemplu: roşu, în hiperemie; galben, în distrofia lipidică; verzuie, în icter etc.

*Aspectul formaţiunilor patologice* este realizat prin: *forma lor* (plană, nodulară, vegetantă, chistică, ulcerată), *mărimea*, *culoarea*; în cazul *pierderilor de substanţă* vor fi cercetate cu atenţie *întinderea lor*, *forma*, *marginile*, *fundul*, *culoarea* etc.

### b) Palparea

Se face prin apăsare uşoară asupra organului, pentru a nu distruge ţesuturile. Se palpează mai întîi organul în totalitate, apoi pe porţiuni, punîndu-se în evidenţă eventualele modificări de mobilitate şi consistenţă.

*Mobilitatea* organului poate fi crescută, în cazul relaxării mijloacelor de susţinere, sau scăzută, în cazul aderenţelor, care pot fi parţiale sau

totale. Organele care au fost aderente rămîn acoperite, după scoaterea lor, cu un depozit de fibrină, care se poate rade uneori cu cuțitul, lăsînd sub el zone hiperemiate și ulcerate.

*Consistența* organului poate fi normală, crescută sau scăzută, elastică sau friabilă etc., zonal sau în totalitate. La plămîn, vom cerceta, prin palpare, crepitațiile, care pot fi normale, fine, abolite sau crescute.

Vom cerceta, de asemenea, *formațiunile patologice* în ceea ce privește *mobilitatea* lor față de planurile superficiale și profunde, *consistența* lor, care poate fi dură, moale, elastică, friabilă etc.

### c) Percuția

Înainte de deschiderea cadavrului, se pot pune în evidență, prin percuție, starea cavităților viscerale, starea eventualelor formațiuni patologice care proemină sub tegumente sau mărirea unui organ (ficat, splină). Se insistă asupra acestui examen, mai ales cînd se bănuiește un pneumotorax.

După deschiderea cadavrului, diferitele tumefacții sau tumori de la nivelul organelor pot fi examinate și prin percuție, pentru a pune în evidență matitatea, submatitatea sau sonoritatea lor.

## 2. EXAMINAREA ORGANELOR SCOASE DIN CADAVRU

La organele scoase din cadavru se cercetează, prin inspecție, palpare, încă o dată elementele notate anterior; în plus, organele se vor cîntări și măsura, pentru a preciza greutatea și dimensiunile lor.

## 3. EXAMINAREA ORGANELOR ÎN TIMPUL ȘI DUPĂ SECȚIONAREA LOR

### a) Inspecția

Se cercetează:

*Cantitatea și calitatea lichidului* (aspect, culoare, transparență, reacție chimică etc.) care, eventual, se află în cavitățile seroaselor sau se scurge spontan sau prin apăsare, la secționarea unui organ parenchimatos sau cavitar.

*Aspectul și culoarea* suprafeței de secțiune a organului parenchimatos, care pot fi normale sau modificate, zonal sau în totalitate. De exemplu: roșu, în hiperemie; galben, în distrofia lipidică; verzui, în icter; negru, în antracoză etc.

*Modificările raportului dintre corticala și medulara* organului parenchimatos. De exemplu: în scleroza renală, corticala este neregulat-redusă, pe cînd în glomerulonefroza amiloidică, corticala este mărită.

La *organele cavitare*, după deschiderea lor, se cercetează: *peretele*, care poate fi îngroşat sau subţiat; *suprafaţa internă* (mucoasă, endoteliu), netedă sau neregulată, cu depozite, vegetaţii sau ulceraţii, precizînd în acelaşi timp şi culoarea acestora; *cavitatea*, mărită sau micşorată etc.; *conţinutul cavităţii*, cu referiri la cantitate, culoare, transparenţă, aspect (clar, purulent, hemoragic, fecaloid etc.); *plus de substanţă*, reprezentat prin formaţiuni care proemină în lumenul organului sau duc la îngroşarea peretelui; *minus de substanţă*, sub forma de exulceraţii (pierderi de substanţă superficiale care interesează numai mucoasa) sau ulceraţii (interesează aproape toate straturile peretelui organului respectiv). În cazul pierderilor de substanţă, se va cerceta cu atenţie forma, întinderea, marginile, aspectul fundului şi ţesuturilor înconjurătoare etc.

### b) Palparea

Se cercetează *consistenţa* în întregime sau pe porţiuni a suprafeţei de secţiune a organului parenchimatos sau a peretelui organului cavitar (dur sau moale, elastic sau friabil etc.).

### c) Examenul olfactiv

Se poate constata un miros fetid de gangrenă; un miros de putrefacţie; un miros de alcool, cloroform, valeriană, acid clorhidric, acetonă (în coma diabetică), migdale amare (în intoxicaţii cu cianură) etc. Aceste mirosuri se percep, uneori, la deschiderea cadavrului sau a unor organe cavitare.

## CRITERIILE DE DIAGNOSTIC MACROSCOPIC ANATOMOPATOLOGIC

Am prezentat numai cîteva din caracterele sau leziunile elementare care se pot pune în evidenţă prin examenul macroscopic.

Fiecare caracter (leziune elementară sau simptom anatomopatologic) luat în parte nu poate defini însă modificarea pe care o prezintă organul, deoarece o leziune elementară poate fi comună mai multor modificări.

De exemplu: consistența crescută a plămînului poate fi găsită în cazul unei hiperemii active sau pasive, al unui infarct roșu, al unei pneumonii sau formațiuni tumorale etc.

Ca urmare, pentru a defini modificarea pe care o prezintă un organ, este necesară gruparea într-un tot a mai multe caractere (leziuni elementare sau simptome anatomopatologice), totdeauna aceleași. De exemplu: următoarele leziuni elementare, care se găsesc totdeauna împreună la nivelul ficatului: mărirea volumului, marginile rotunjite, capsula întinsă, suprafața netedă, culoarea galbenă pe suprafața externă și de secțiune, aspectul unsuros etc. definesc leziunea de *ficat cu distrofie grasă*. Dacă însă ficatul prezintă, pe lîngă unele din leziunile elementare care intră în definirea distrofiei grase (mărirea volumului, capsula întinsă, suprafața netedă), și alte leziuni elementare precum: culoare albă-gălbuie cu o nuanță albăstruie, aspect slăninos etc., atunci el pune în evidență leziuni de *ficat cu distrofie amiloidă*. După cum observăm, unele leziuni elementare sînt comune ambelor distrofii, iar altele le diferențiază, permițînd pe această bază un diagnostic macroscopic. Dar nu numai ficatul prezintă leziunile elementare care constituie distrofia amiloidă, ci și alte organe ca: rinichi, splină etc. și care, raportate la cauza constatată la necropsie — de exemplu: o supurație cronică — permit stabilirea entității anatomopatologice, a sindromului și a bolii.

Criteriile după care se pot stabili din punct de vedere macroscopic leziunile sindroamelor și ale bolilor sînt foarte variate. Fiecare din leziunile elementare poate fi luată drept criteriu de bază al investigației (leziune elementară de bază a investigației), iar celelalte drept criterii adjuvante, toate însă concurînd la stabilirea diagnosticului morfopatologic. Astfel putem socoti drept leziune elementară de bază a investigației una dintre leziunile elementare care țin de: volum, formă, culoare, aspectul capsulei, conținut, plus de substanță, minus de substanță etc., iar restul leziunilor elementare, drept criterii adjuvante.

Așa cum am arătat, pentru *stabilirea unui diagnostic anatompatologic macroscopic* nu este suficientă prezența unui singur caracter sau leziune elementară (de exemplu: volumul mărit), ci *este absolut obligatorie gruparea tuturor leziunilor elementare caracteristice leziunii respective.*

În cele ce urmează, se exemplifică, pentru stabilirea unui diagnostic anatomopatologic macroscopic, descrierea semiologiei macroscopice a leziunilor care se pot observa la nivelul unor organe și țesuturi în timpul executării necropsiei (tabelele II—VIII).

*Tabelul II*

## EXAMENUL *DUREI MATER*

| | |
|---|---|
| *Prezența de sînge* | Semifluid sau închegat, situat între *dura mater* și calota craniană — *(hematom meningian extradural)*<br>Semifluid sau închegat, situat sub *dura mater*, comprimînd emisfera respectivă — *hematom meningian subdural* |
| *Îngroșări ale* durei mater | Cu suprafața externă neregulată, cu tracturi fibroase, aderentă la calota craniană — *(pahimeningită externă)*<br>Cu suprafața internă neregulată, cu tracturi fibroase, aderentă la leptomeninge și creier — *(pahimeningită internă)* |
| *Formațiuni nodulare* | Colecție purulentă circumscrisă, situată între os și *dura mater* — *(abces extradural)*<br>Rotundă, încapsulată, bine circumscrisă, de mărime variabilă, cu vase proeminente, de consistență dură sau moale, roză-cenușie pe secțiune cu aspect fasciculat — *(meningiom)*<br>Idem, cu granulații calcare — *(psamom)*<br>Limitate, enucleabile, roșiatice, cu zone hemoragice și vase dilatate — *(metastaze sarcomatoase)* |

*Tabelul III*

## EXAMENUL LEPTOMENINGELUI

| | |
|---|---|
| *Modificări de colorație* | *Colorație albă-lăptoasă*, cu o substanță de aspect gelatinos, cu vasele hiperemiate — *(edem leptomeningian)*<br>*Colorație roșie difuză*, cu sînge situat deasupra și în interiorul leptomeningelui — *(leptomeningită hemoragică)*<br>Colorație *albă-gălbuie* sau *galbenă-verzuie*, cu benzi sau depozite purulente pe leptomeningele îngroșat, netransparent — *(leptomeningită purulentă)*<br>*Granulații galbene-cenușii*, uneori abia vizibile, situate mai ales de-a lungul vaselor, însoțite de o substanță gălbuie, gelatiniformă, situată la baza creierului — *(leptomeningită tuberculoasă)*<br>*Plăci albicioase*, lăptoase, opace, îngroșate — *(leptomeningită cronică)* |

- *Crepitaţii*
  - Diminuate
    - În totalitate
      - Cu plămînul mărit, datorită conţinutului său aerian, moale, cu elasticitatea diminuată, de culoare cenuşie-roz-palidă; pe secţiune, palid, uscat — *emfizem acut generalizat*
    - Zonal
      - Cu vezicule mari şi benzi scleroase — *emfizem bulos*
  - Abolite
    - În totalitate
      - Colaps, atelectazie sau plămîn fetal la nou-născuţii morţi
    - Zonal
      - În diferite condensări pulmonare (pneumonie, bronhopneumonie, tuberculoză, infarct, cancer etc.)
  - Condensări întinse (difuze lobare)
    - Culoare roşie-închisă, cu depozite de fibrină pe pleura viscerală; suprafaţa de secţiune cu aspect granular, uscat, roşu — *pneumonie în faza de hepatizaţie roşie*
    - Culoare cenuşie, pe secţiune uşor umed, iar prin radere cu cuţitul se obţine o cantitate mică de lichid vîscos tulbure — *pneumonie în faza de hepatizaţie cenuşie*
    - Culoare galbenă, pe secţiune de aspect spongios; se scurge un lichid abundent tulbure, cu granulaţii galbene — *pneumonie în faza de hepatizaţie galbenă*
    - Roşu, cu aspectul cărnii proaspete — *pneumonie cronică* (carnificaţie)
    - Galben-cenuşiu pe secţiune, uscat, friabil, uneori cu zone de ramolire — *pneumonie tuberculoasă*
    - Roz-pal sau cenuşiu-albicios, neted, uscat, pe secţiune ca un bloc dur, scleros — *pneumonie albă sifilitică congenitală* (la nou-născuţii morţi)
    - Brun-albăstrui, retractat; pe suprafaţa de sec-

*Modificări de consistență*

*cronică* (carnificație)

Galben-cenușiu pe secțiune, uscat, friabil, uneori cu zone de ramolire — *pneumonie tuberculoasă*

Roz-pal sau cenușiu-albicios, neted, uscat, pe secțiune ca un bloc dur, scleros — *pneumonie albă sifilitică congenitală* (la nou-născuții morți)

Brun-albăstrui, retractat; pe suprafața de secțiune, uscat sau ușor umed — *atelectazie pulmonară*

Aspect pestriț pe secțiune prin confluarea zonelor de hepatizație — *bronhopneumonie pseudolobară*

*Consistență crescută*

Unice

Galbene-cenușii, de mărime variabilă, localizate subpleural — *afect primar tuberculos*

Albicioase, slăninoase, mai mult sau mai puțin delimitate, situate în regiunea hilară — *cancer nodular*

Condensări nodulare

Multiple

Aspect pestriț, cu noduli de culoare variată, împrăștiați neregulat, centrați deseori de o bronhiolă; la presiune, apar dopuri purulente — *bronhopneumonie*

De culoare cenușie, de mărimi și aspecte variabile, cu focare de necroză cenușii cu aspect brînzos — *bronhopneumonie cazeoasă tuberculoasă*

Cenușii, mici, toate de aceeași mărime (cît un bob de mei sau mai mici) — *tuberculoză miliară*

Galbene, constituite din puroi și înconjurate de o zonă hiperemică — *abcese pulmonare neevacuate*

Albicioase, rotunde sau „în rozetă", uneori ombilicate, cu zone de necroză și hemoragii — *cancer metastatic*

Albe-cenușii, dure, neregulat diseminate, care brăzdează plămînii — *scleroză sistematizată* (tuberculoză, sifilis)

- *Consistență crescută*
  - Condensări nodulare
    - Unice
      - Galbene-cenușii, de mărime variabilă, localizate subpleural — *afect primar tuberculos*
      - Albicioase, slăninoase, mai mult sau mai puțin delimitate, situate în regiunea hilară — *cancer nodular*
    - Multiple
      - Aspect pestriț, cu noduli de culoare variată, împrăștiați neregulat, centrați deseori de o bronhiolă; la presiune, apar dopuri purulente — *bronhopneumonie*
      - De culoare cenușie, de mărimi și aspecte variabile, cu focare de necroză cenușii cu aspect brînzos — *bronhopneumonie cazeoasă tuberculoasă*
      - Cenușii, mici, toate de aceeași mărime (cît un bob de mei sau mai mici) — *tuberculoză miliară*
      - Galbene, constituite din puroi și înconjurate de o zonă hiperemică — *abcese pulmonare neevacuate*
      - Albicioase, rotunde sau „în rozetă“, uneori ombilicate, cu zone de necroză și hemoragii — *cancer metastatic*
  - Condensări sub formă de benzi sau plăci
    - Albe-cenușii, dure, neregulat diseminate, care brăzdează plămînii — *scleroză sistematizată* (tuberculoză, sifilis)
    - Negricioase, dure, cu noduli duri negri, de formă și dimensiuni variabile — *pneumoconioză*
    - Plăci dure cu aspect de cicatrice — *scleroză mutilantă*

*Tabelul V*

## EXAMENUL INIMII ÎNAINTE DE SECŢIONARE

- *Inimă mare*
  - Dură
    - În totalitate
      - Cu îngroşarea pereţilor şi dilataţia cavităţilor — *cord bovin*
    - Parţial
      - Localizare la *ventriculul stîng*
      - Localizare la *ventriculul drept*
  - Moale
    - Cu dilatarea *atriului drept*
    - Cu dilatarea *ventriculului drept*
    - Cu dilatarea *atriului stîng*
    - Flască, decolorată difuz, cu aspect de carne ţinută în apă fierbinte, sau pătată, cu aspect tigrat — *miocardoză*
- *Inimă mică*
  - Cu forma păstrată şi culoare normală — *atrofia inimii*
  - Cu forma păstrată şi culoare brună — *atrofia brună*

*Tabelul VI*

## EXAMENUL *IN SITU* AL INTESTINULUI SUBŢIRE

- *Modificări de poziţie*
  - Prezenţa unui segment intestinal anormal, care proemină în fund de sac la o distanţă de 30—60 cm de valvula ileo-cecală — *diverticul Meckel*
  - Pătrunderea (telescoparea) unei porţiuni de intestin într-o porţiune de intestin supra- sau subiacentă — *invaginare intestinală*
  - Răsucirea unei anse jejuno-ileale pe axul mezenteric; ansa este foarte dilatată, uneori edematiată, roşie-violacee, cu depozite fibrinoase — *volvulus*
  - Aderenţe de tip fibros între ansele intestinale — *aglutinare*
  - *Abuşare chirurgicală* a unor anse, în scop terapeutic
- *Modificări de calibru*
  - Generalizate
    - Mărit
      - *Dilataţie intestinală generală*
    - Micşorat
      - Cu transformarea intestinului într-un cordon fibros, fără lumen — *aplazie intestinală*
  - Localizate
    - Mărit
      - În segmentele de deasupra zonelor stenozate — *dilataţie intestinală segmentară*
      - La nivelul colonului, cu hipertrofia musculaturii peretelui — *megacolon congenital*
    - Micşorat
      - Cu lumenul transformat într-un canal îngust, care lasă să pătrundă cu greutate un stilet — *stenoză*
- *Modificări de culoare*
  - *Violacee-închisă*, cu peretele îngroşat, friabil, cu suprafaţa acoperită de depozite fibrinohemoragice — *infarctizare hemoragică*
  - *Zonă violacee cu granulaţii galbene-cenuşii*, dispusă transversal-inelar — *tuberculoză*

*Tabelul VII*

## EXAMENUL INTESTINULUI DUPĂ SECȚIONARE ȘI DESCHIDERE

| | | | |
|---|---|---|---|
| *Conținutul cavității* | Normal modificat | Exces de gaze — *meteorism* | |
| | | Exces de materii fecale solide — *constipație cronică* | |
| | | Materii fecale solide, impregnate cu săruri de calcar — *coproliți* | |
| | | Exces de secreție de diferite aspecte (mucoasă, mucopurulentă, sanguinolentă etc.) — *enterită* | |
| | | Decolorat — *icter prin retenție.* | |
| | Anormal | Sînge roșu sau negru, în caz de *ulcer sau cancer* | |
| | | Pseudomembrane — *enterită mucomembranoasă* | |
| | | Calculi — *litiază* | |
| | | Paraziți — *parazitoză* | |
| Peretele | Aspecte ale mucoasei | Edematiată, hiperemiată — *enterita acută* | |
| | | Atrofiată, netedă, subțire — *enterită cronică atrofică* | |
| | | Îngroșată, uneori cu ridicături papilare — *enterită cronică hipertrofică* | |
| | Formațiuni vegetante | Sesile sau pediculate, unice sau multiple, cu suprafața netedă sau ușor mamelonată — *polip* sau *polipoză* | |
| | | Sesile sau pediculate, conopidiforme, cu zone de necroză și ulcerații — *carcinom* | |
| | Ulcerații | Roșietice, la nivelul ileonului terminal (plăcile Peyer), cu axul mare paralel cu axul longitudinal al intestinului — *ulcerație tifică* | |
| | | Rotunde sau ovalare, cu contur regulat — *ulcer simplu* | |
| | | Rotunde sau alungite, cu marginile tăiate drept, localizate la nivelul unei guri de anastomoză — *ulcer peptic* | |
| | | Transversale, circulare, perpendiculare pe axul longitudinal al intestinului, cu marginile groase, dezlipite și cu granulații — *ulcerație tuberculoasă* | |
| | | Punctiforme, multiple — *enterite* | |
| | Perforații | În cavitatea peritoneală liberă — *febră tifoidă* | |
| | | În cavitatea segmentată — *tuberculoză* | |
| | Cicatrice | Liniare, netede, albicioase sau pigmentate — *febră tifoidă* | |
| | | Inelare, stenozante, rigide — *enterită tuberculoasă* | |

## EXAMENUL FICATULUI

**Ficat mare cu forma păstrată**

- **Consistenţă dură**
  - Suprafaţă regulată, netedă, cu aspect pestriţ (zone mici, alternativ brune şi galbene) pe suprafaţa externă şi de secţiune — *ficat cardiac* (muscad)
  - Suprafaţă netedă, roşie, cu puncte echimotice, la secţiune se scurge sînge, iar suprafaţa de secţiune are o culoare roşie-brună uniformă — *congestie activă*
  - Suprafaţa netedă, capsula sub tensiune; suprafaţa de secţiune palidă, albă-gălbuie, cu o nuanţă albăstruie translucidă — *ficat amiloid*
  - Suprafaţă netedă sau uşor granulară, de culoare galbenă-verzuie; pe suprafaţa de secţiune, insule cenuşii, rozate sau brune, pe fondul verzui al ţesutului din jur — *ciroză hipertrofică, ciroza pigmentară*
  - Suprafaţă netedă, capsula întinsă, aderenţe de organele vecine; pe suprafaţa de secţiune este galben-brun-palid (amintind piatra de silex), translucid, uneori cu mici zone hiperemice — *ficat din sifilis congenital* (ficat silex) la nou-născut
- **Consistenţă moale**
  - Suprafaţă netedă, capsula întinsă, margini rotunjite, culoare galbenă-palidă; suprafaţa de secţiune galbenă, cu aspect unsuros — *ficat gras, ficat tuberculos, ficat din boli infecţioase* etc.

**Ficat mic cu formă păstrată**

- **Consistenţă dură**
  - Suprafaţă netedă sau uşor granulară; pe suprafaţa de secţiune, noduli mici, bruni-verzui sau negri-verzui — *ciroză colostatică*
- **Consistenţă moale**
  - Flasc, friabil, capsula încreţită; pe secţiune este difluent, se rade uşor, este omogen, de culoare galbenă-portocalie — *atrofie galbenă acută a ficatului* (distrofie toxică hepatică, necroză difuză acută a ficatului).
  - Aceleaşi caractere, însă de culoare roşie — *atrofie roşie acută a ficatului*
  - Aceleaşi caractere, însă de aspect pestriţ prin intricarea zonelor galbene şi roşii — *atrofie pestriţă acută a ficatului*

## EXAMENUL FICATULUI

- *Ficat mare cu forma păstrată*
  - Consistenţă dură
    - Suprafaţă regulată, netedă, cu aspect pestriţ (zone mici, alternativ brune şi galbene) pe suprafaţa externă şi de secţiune — *ficat cardiac* (muscad)
    - Suprafaţă netedă, roşie, cu puncte echimotice, la secţiune se scurge sînge, iar suprafaţa de secţiune are o culoare roşie-brună uniformă — *congestie activă*
    - Suprafaţa netedă, capsula sub tensiune; suprafaţa de secţiune palidă, albă-gălbuie, cu o nuanţă albăstruie translucidă — *ficat amiloid*
    - Suprafaţă netedă sau uşor granulară, de culoare galbenă-verzuie; pe suprafaţa de secţiune, insule cenuşii, rozate sau brune, pe fondul verzui al ţesutului din jur — *ciroză hipertrofică, ciroza pigmentară*
    - Suprafaţă netedă, capsula întinsă, aderenţe de organele vecine; pe suprafaţa de secţiune este galben-brun-palid (amintind piatra de silex), translucid, uneori cu mici zone hiperemice — *ficat din sifilis congenital* (ficat silex) la nou-născut
  - Consistenţă moale
    - Suprafaţă netedă, capsula întinsă, margini rotunjite, culoare galbenă-palidă; suprafaţa de secţiune galbenă, cu aspect unsuros — *ficat gras, ficat tuberculos, ficat din boli infecţioase* etc.
- *Ficat mic cu formă păstrată*
  - Consistenţă dură
    - Suprafaţă netedă sau uşor granulară; pe suprafaţa de secţiune, noduli mici, bruni-verzui sau negri-verzui — *ciroză colostatică*
  - Consistenţă moale
    - Flasc, friabil, capsula încreţită; pe secţiune este difluent, se rade uşor, este omogen, de culoare galbenă-portocalie — *atrofie galbenă acută a ficatului* (distrofie toxică hepatică, necroză difuză acută a ficatului).
    - Aceleaşi caractere, însă de culoare roşie — *atrofie roşie acută a ficatului*
    - Aceleaşi caractere, însă de aspect pestriţ prin intricarea zonelor galbene şi roşii — *atrofie pestriţă acută a ficatului*

După cum rezultă din exemplele prezentate, leziunea elementară de la care s-a pornit pentru stabilirea diagnosticului anatomopatologic macroscopic şi care a fost luată drept leziune de bază a investigaţiei poate fi foarte variată, de exemplu: prezenţa de sînge, îngroşare, formaţiuni nodulare (la *dura mater*), culoarea (la leptomeninge), volumul (la inimă, ficat), consistenţa (la plămîni), poziţia, calibrul, culoarea, conţinutul, aspectul pereţilor (la intestin).

Modalităţile de sistematizare şi grupare a leziunilor elementare pot fi foarte numeroase, dar simptomul morfologic cel mai evident în semiologia morfologică, ca şi în cea clinică, trebuie să fie acela care atrage, în primul rînd, atenţia şi oglindeşte aceeaşi tehnică de examinare macroscopică: inspecţie, palpare, percuţie.

În studiul analitic pe care-l facem după expunerea capitolelor de „tehnica necropsiei" şi în prezentarea semiologiei anatomopatologice cu diferite entităţi şi sindroame, am luat drept punct de plecare leziunea elementară de bază a investigaţiei: *forma leziunii.*

La acest caracter de bază al investigaţiei, care este evident şi cuprinzător şi în care se pot încadra şi intrica diferite entităţi anatomopatologice, sindroame şi boli, s-au adăugat, în mod obligatoriu, celelalte caractere care ţin de mărime, număr, culoare, consistenţă etc., drept criterii adjuvante. *Numai toate aceste caractere la un loc permit stabilirea unui diagnostic anatomopatologic macroscopic.*

Pentru completarea semiologiei şi a diagnosticului anatomopatologic cu etiopatogenia sa, *examenul histopatologic* şi *citologic*, examenul bacteriologic, virusologic, parazitologic etc. trebuie să intre obligatoriu în uzul curent al laboratorului, fiind executate de specialişti.

La unele sindroame şi entităţi anatomopatologice, am adăugat şi cîteva date foarte sumare de semiologie clinică şi radiologică, pentru a exemplifica necesitatea urmăririi corespondenţei dintre semiologia clinică, radiologică şi semiologia anatomopatologică.

## FORMELE DE BAZĂ MACROSCOPICE ALE LEZIUNILOR

Leziunile, din punct de vedere macroscopic, pot îmbrăca variate forme de bază (fig. 136). Forme de bază asemănătoare pot prezenta însă leziuni indiferent de etiologie, de morfopatogeneză, de proces morfopatologic (distrofic, circulator, inflamator, neoplazic), de evoluţie şi de localizare (piele, mucoase, organ parenchimatos sau în peretele unui organ cavitar). Pentru diagnosticul anatomopatologic macroscopic este obligatoriu, aşa cum s-a arătat, să se cerceteze, pe lîngă caracterul morfologic de bază al investigaţiei, care ţine de „forma leziunii", şi celelalte caractere ale leziunii respective. Toate aceste caractere, luate ca un tot, ne

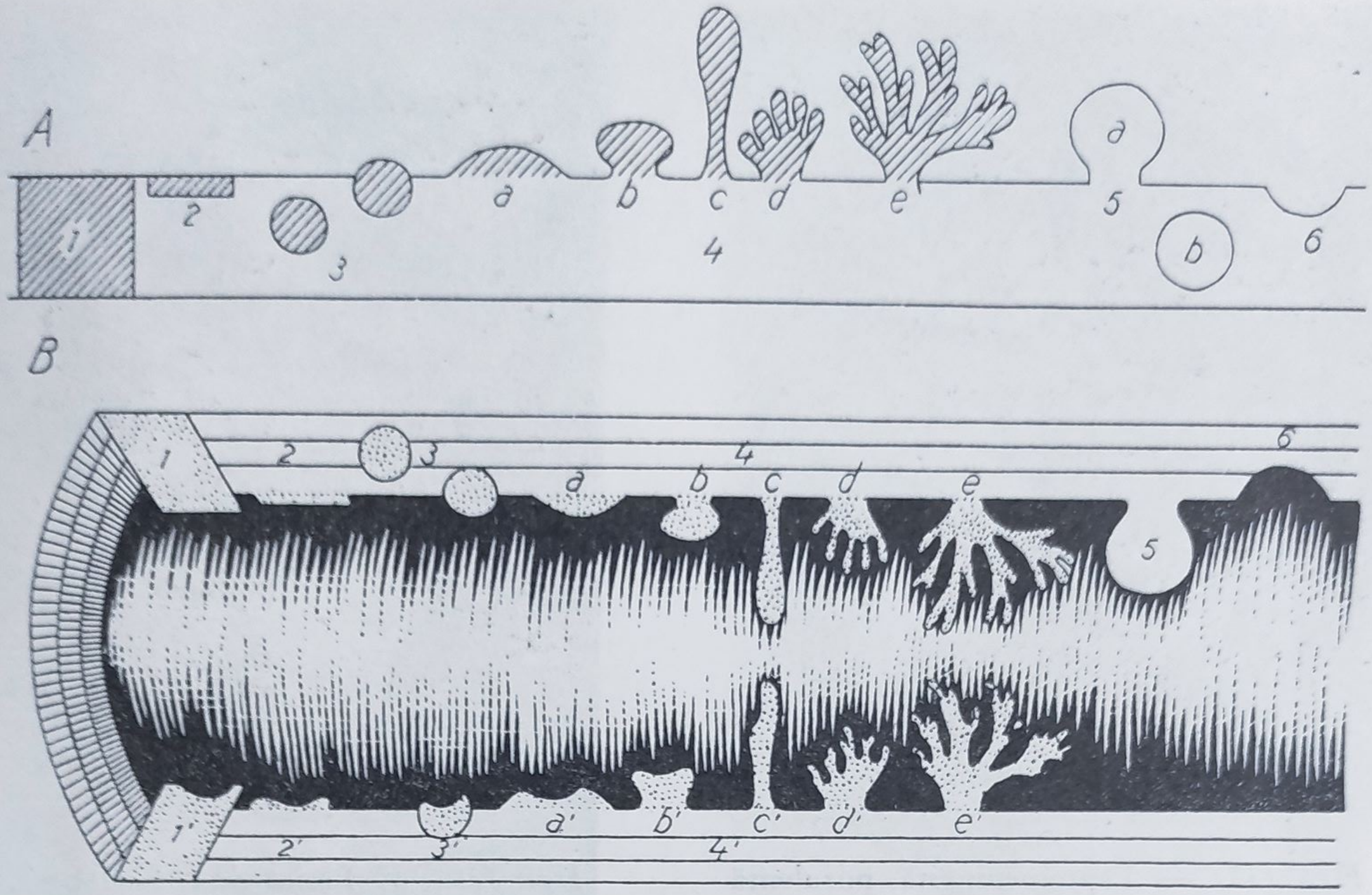


*Fig. 136.* — Formele macroscopice generale ale leziunilor:

*A* — la nivelul organelor de înveliș și parenchimatoase; *B* — la nivelul organelor cavitare; *1* — forma difuză; *2* — forma plană; *3* — forma nodulară; *4* — forma vegetantă: *a* — sesilă; *b* — fungoasă; *c* — polipoasă; *d* — papilară; *e* — dentritică; *5* — forma veziculară sau chistică; *6* — forma ulcerată primitivă; *1'*, *2'*, *3'*, *4'* (*a'*, *b'*, *c'* *d'*, *e'*) — forme ulcerate secundare.

permit stabilirea diagnosticului macroscopic de leziune, apoi de proces morfopatologic, de sindrom sau boală de care a suferit bolnavul.

*Diagnosticul anatomopatologic, coroborat cu datele clinice și de laborator, furnizate de foaia de observație clinică, va permite stabilirea evoluției fiziopatologice și înlănțuirea tanatogenetică.*

Formele de bază ale leziunilor sînt următoarele:

### 1. LEZIUNEA DE FORMĂ DIFUZĂ
(fig. 136—1)

Se dezvoltă în grosimea organului parenchimatos sau în peretele organului cavitar, determinînd modificări, în plus sau în minus, ale volumului. Această leziune elementară poate duce la *mărirea* în totalitate a organului parenchimatos (de exemplu: cancerul masiv de ficat, ficat cardiac) sau la *îngroșarea* peretelui organului cavitar (de exemplu: fibromatoza difuză a uterului, hipertrofia concentrică a inimii). Alteori, leziunea de formă difuză poate duce la *micșorarea* organului respectiv (de exemplu: organe atrofiate congenital, ciroză atrofică Laennec, necroza difuză acută a ficatului etc.) (exemple de la fig. 137 la 146).

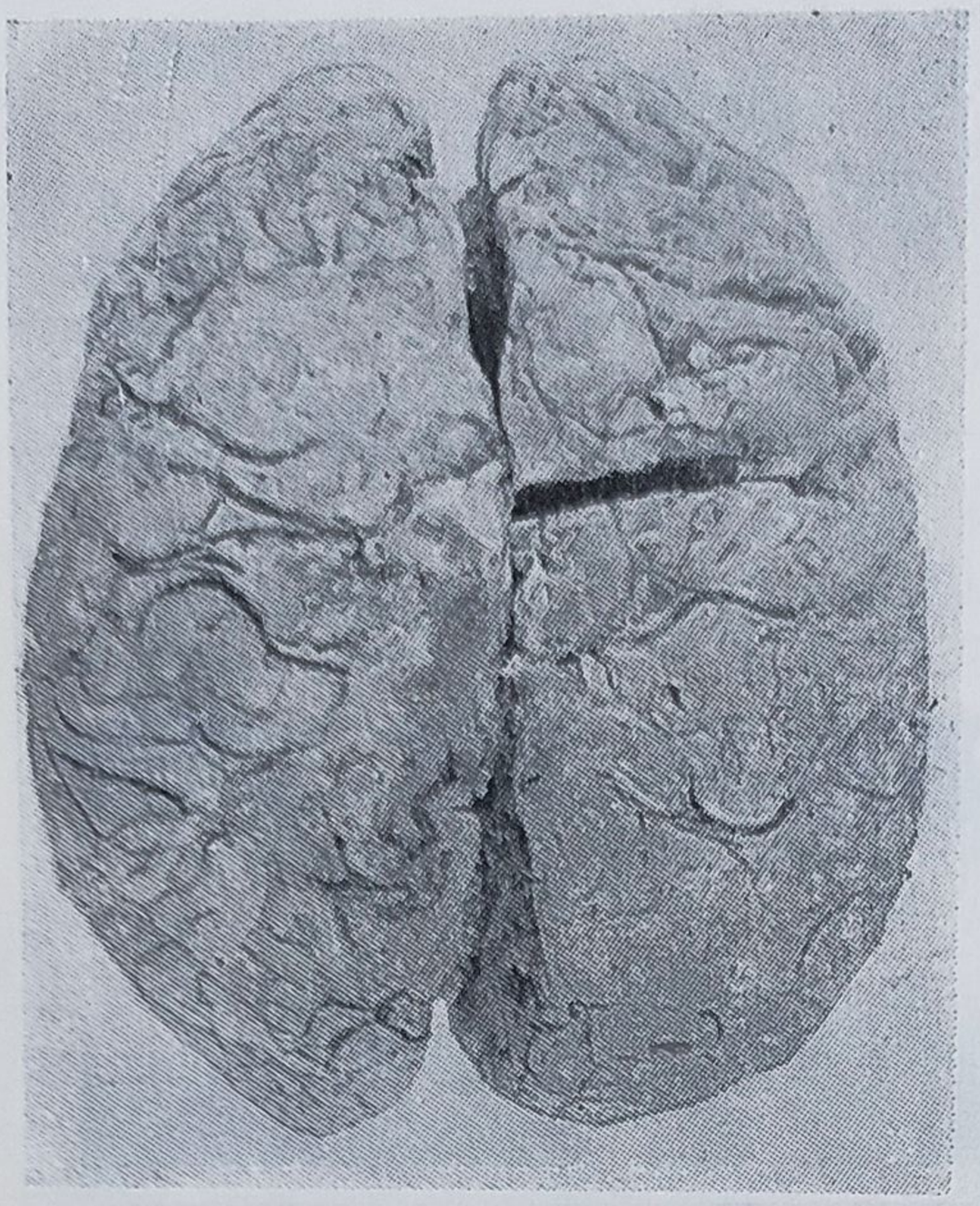

*Fig. 137.* — Leptomeningită purulentă.

*Fig. 138.* — Pericardită fibrinoasă.

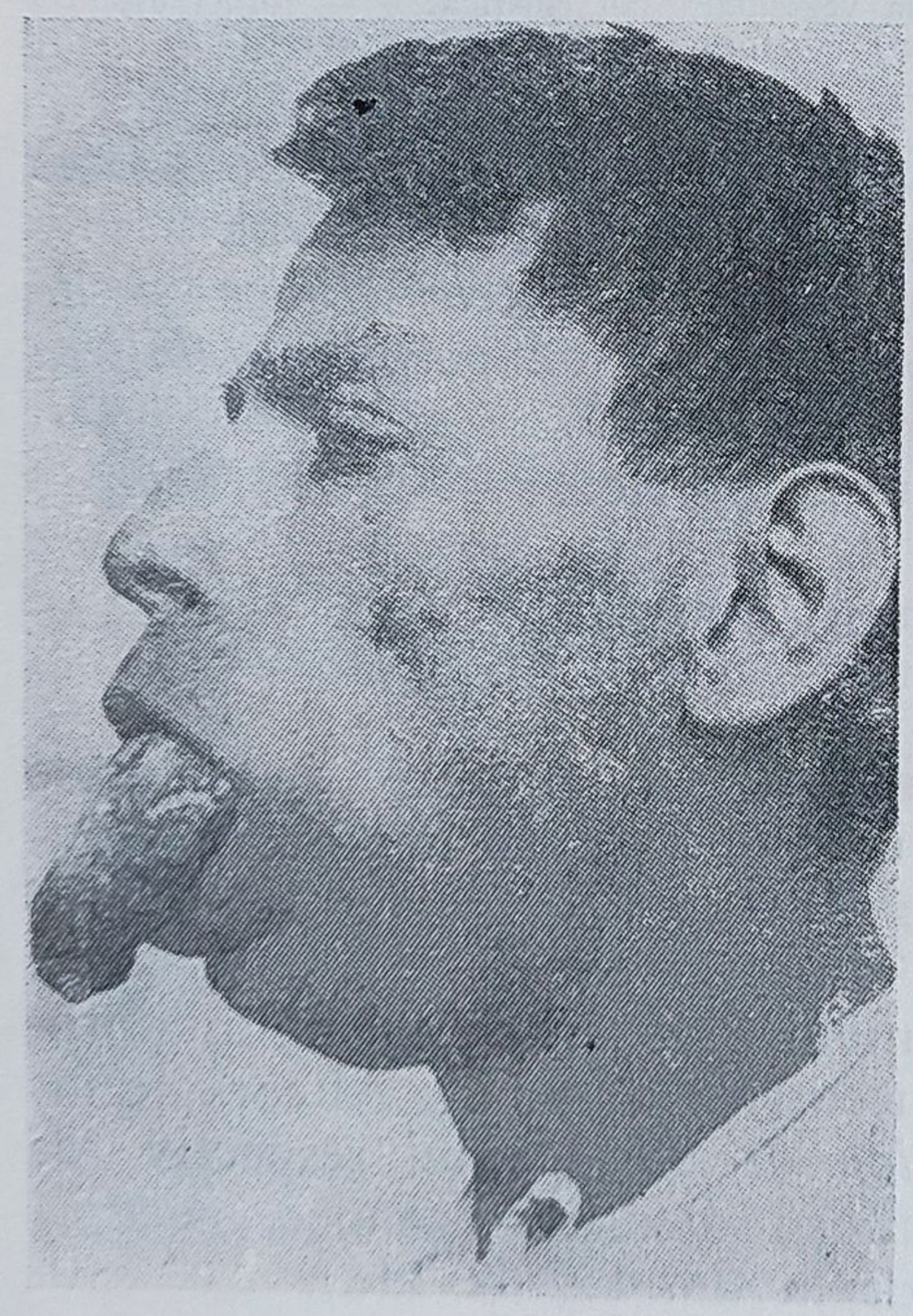

← *Fig. 139.* — Macroglosie.

*Fig. 140.* — Pneumonie lobară.

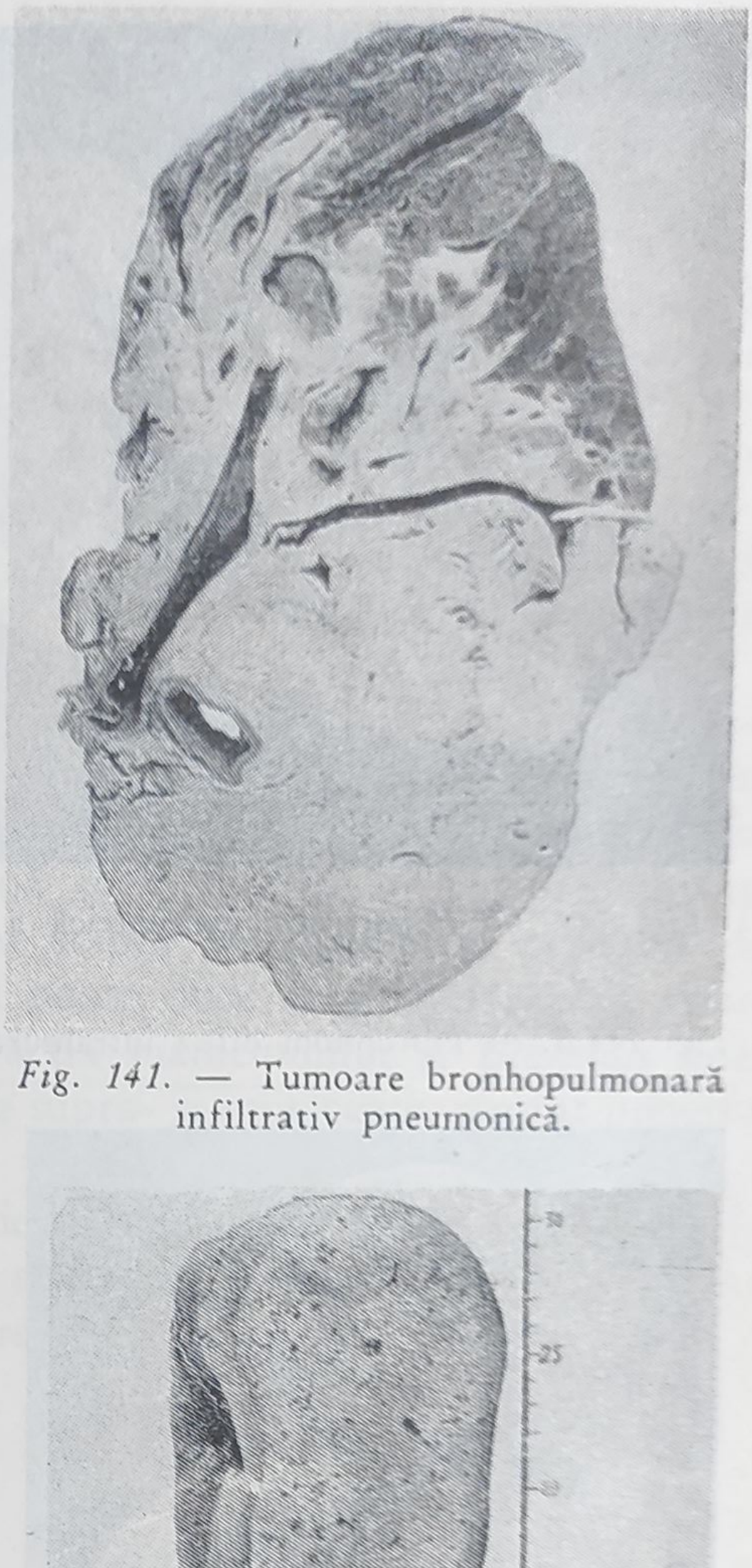

*Fig. 141.* — Tumoare bronhopulmonară infiltrativ pneumonică.

*Fig. 142.* — Metastaze limfoganglionare canceroase (melanom malign).

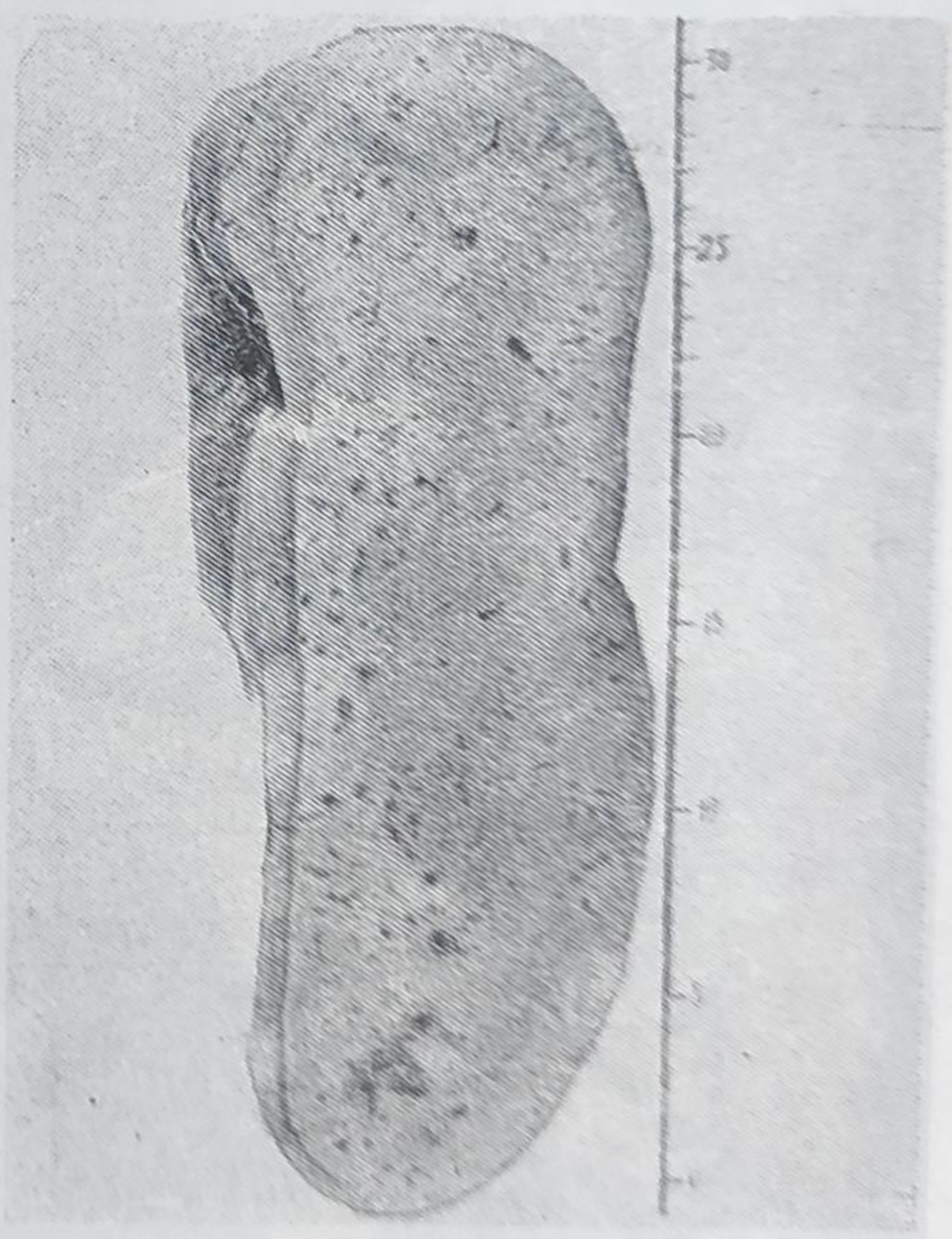

*Fig. 143.* — Splenomegalie în leucoza mieloidă cronică.

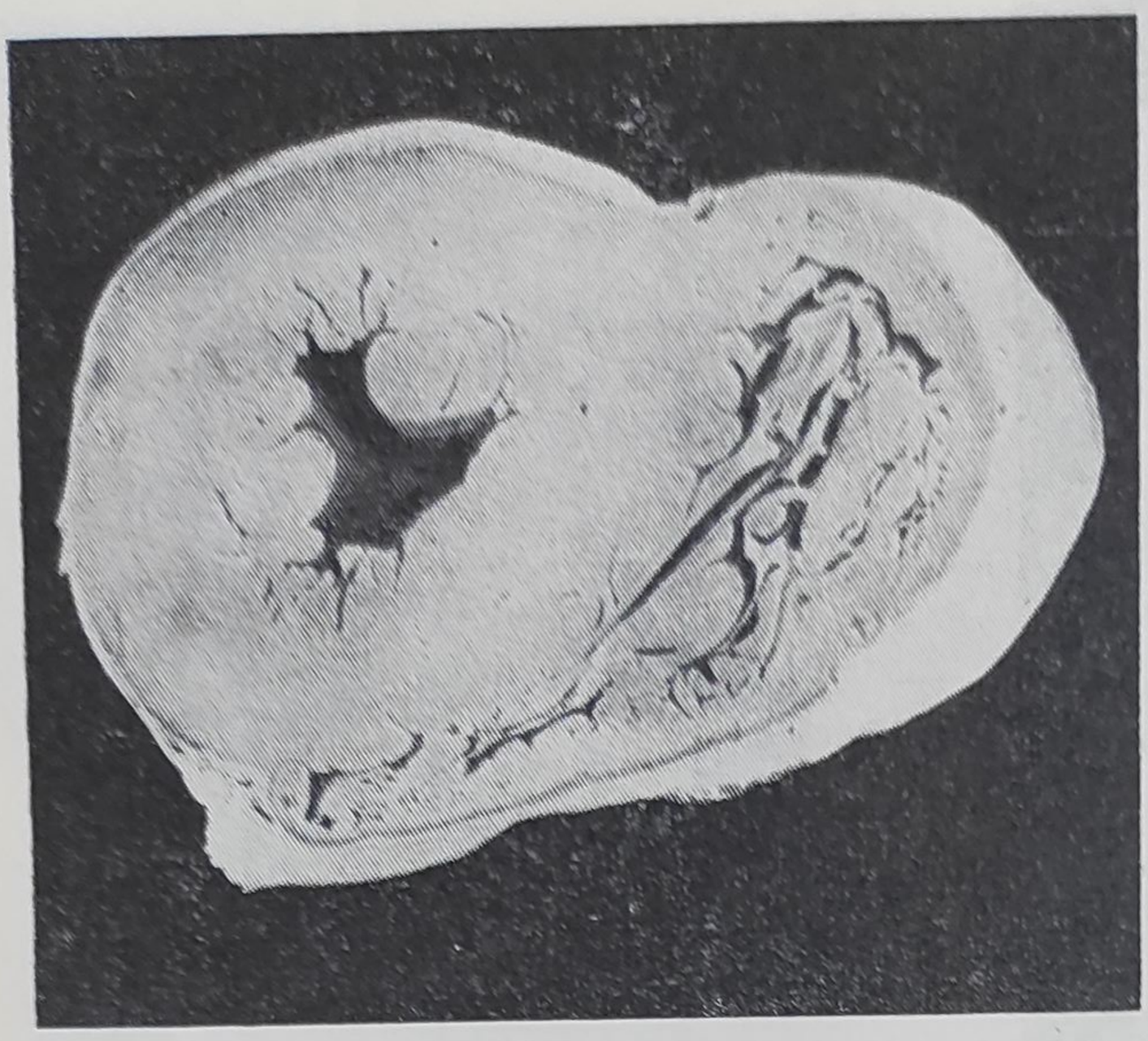

*Fig. 144.* — Hipertrofie concentrică a inimii.

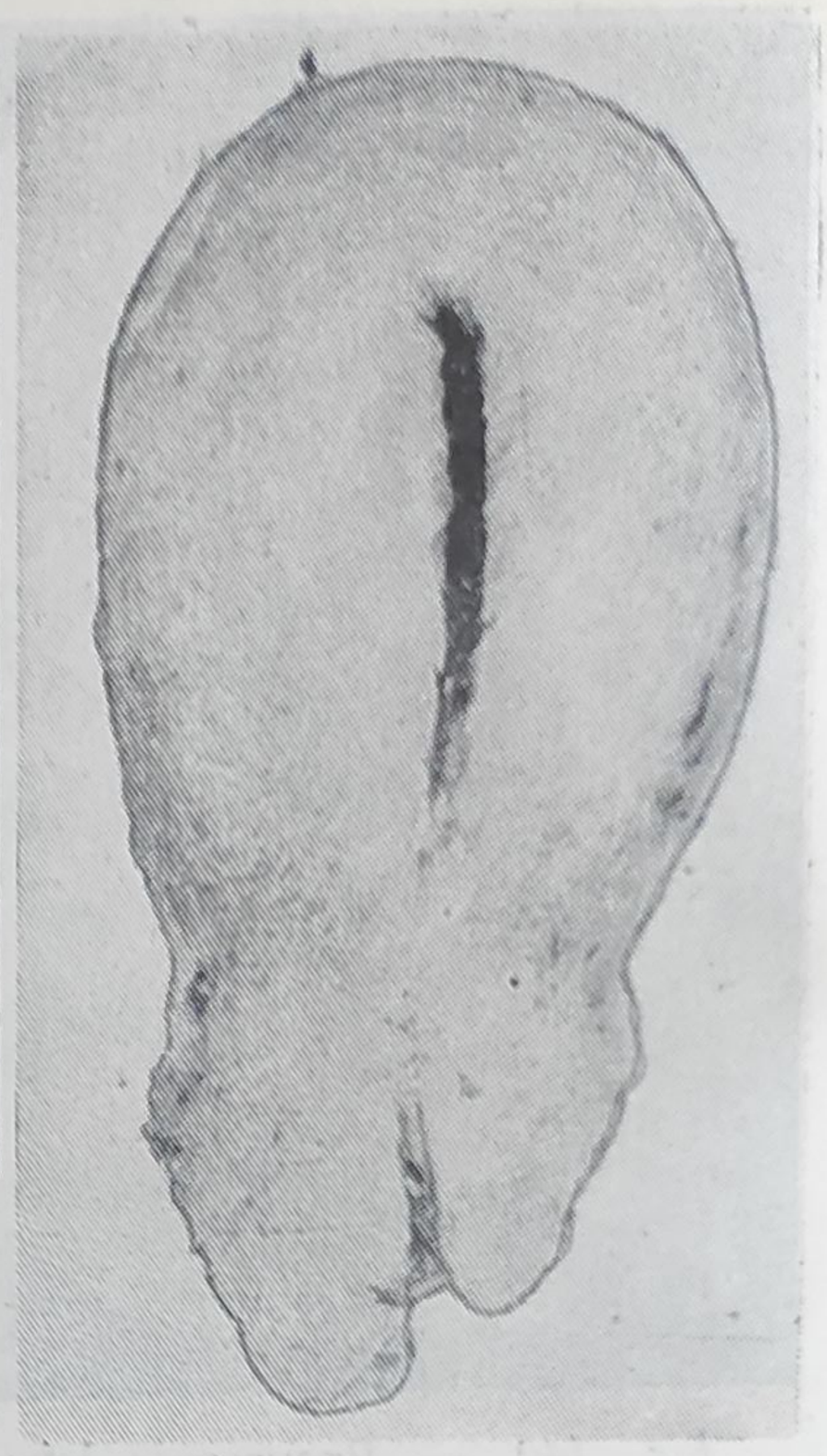

*Fig. 144 B.* — Fibromiom difuz intramural uterin. →

← *Fig. 145.* — Cancer infiltrativ al colonului.

*Fig. 146.* — Sarcom al colonului.

Acest caracter de bază al investigației trebuie să fie corelat, în mod obligatoriu, cu alte caractere (mărime, culoare, consistență etc.), pentru a putea stabili diagnosticul anatomopatologic macroscopic.

Vom da cîteva exemple.

La *nivelul pielii*, leziunea de formă difuză poate fi reprezentată printr-un *edem*. Pentru a putea stabili însă ce fel de edem este, va trebui să ne referim și la celelalte caractere: consistență (dură sau moale), culoare (albă, roșiatică, violacee). Astfel: un edem situat la nivelul porțiunii superioare a toracelui — umeri, gît, față și membre superioare —, de culoare cianotică — *edem „în pelerină"*. Un edem generalizat de culoare violacee, de consistență moale, care lasă prin apăsare semnul godeului — *edem cardiac.*

La *nivelul sînului*, leziunea difuză poate fi reprezentată fie printr-o mărire a volumului, fie printr-o micșorare a acestuia. Singură mărirea volumului nu permite stabilirea diagnosticului, dar cercetînd și celelalte caractere, și anume aspectul de coajă de portocală al tegumentelor și consistența crescută a sînului, putem stabili un diagnostic probabil de *cancer masiv*. La fel leziunea difuză poate duce la o micșorare a volumului sînului, care, corelată cu retracția mamelonului și prezența unei formațiuni dure, aderentă de planurile supra- și subiacente, permit punerea diagnosticului de *schir mamar.*

La *nivelul rinichiului*, leziunea de formă difuză poate duce la mărirea în totalitate a organului. Pentru stabilirea diagnosticului este obligatoriu să cercetăm și celelalte caractere (tabelul IX).

*Tabelul IX*

| | | | |
|---|---|---|---|
| *Rinichi mărit* | Suprafață netedă<br>Capsulă neaderentă | | Caractere comune leziunilor descrise mai jos |
| | Culoare | Roșie-brună | *congestie activă* |
| | | Violacee | *congestie pasivă* |
| | | Roșie-cenușie | *nefroză acută necrotică* |
| | | Albă-gălbuie-palidă | *glomerulonefroză lipoidică* |
| | | Galbenă-cenușie-palidă, cu o nuanță albăstruie | *glomerulonefroză amiloidică* |
| | | Pestriță | *glomerulonefrită acută în focar* |

La *nivelul trompei uterine* leziunea difuză poate duce la îngroșarea peretelui, care, corelată cu celelalte caractere, va permite stabilirea diagnosticului macroscopic (tabelul X).

| | | | |
|---|---|---|---|
| *Peretele salpingelui îngroşat* | Culoare roşie<br>Conţinut purulent | → | *Salpingită acută* |
| | Culoare cenuşie<br>Conţinut purulent<br>Traiect neregulat | → | *Salpingită cronică* |
| | Culoare albă-cenuşie<br>Conţinut cazeos<br>Granulaţii cenuşii | → | *Tuberculoză* |
| | Culoare roşie-închisă<br>Conţinut hematic coagulat<br>Prezenţa placentei sau a embrionului | → | *Sarcină tubară* |

## 2. LEZIUNEA DE FORMĂ PLANĂ

(fig. 136-2)

Se găseşte la suprafaţa organului, este regulată sau neregulată, mai mult sau mai puţin întinsă, nereliefată sau foarte puţin reliefată. De exemplu: hemangiomul plan al feţei (fig. 147), nevul pigmentar plan al pielii (fig. 148) etc.

*Fig. 147.* — Hemangiom plan.

*Fig. 148.* — Nev pigmentar plan.

Pentru a stabili diagnosticul de leziune, vom cerceta, pe lîngă caracterul pe care-l socotim de bază, şi celelalte caractere şi în special localizarea (piele, mucoase, seroase, organe parenchimatoase) (tabelele XI—XIV).

*Tabelul XI*

*La nivelul pielii*

- **Leziune plană**
  - **Localizată**
    - Albă — *Vitiligo*
    - Roşie — *Hiperemie activă*
    - Violacee, Consistenţă moale, Contur neregulat — *Hemangiom plan*
    - Galbenă — *Xantelasmă*
    - Brună — *Nev pigmentar plan*
  - **Generalizată**
    - Albă — *Albinism*
    - Violacee — *Cianoză*
    - Galbenă-verzuie — *pigmentare icterică*
  - **Cu deşeuri cutanate**
    - Cruste
      - Mari, Neregulate, Uscate — *Tricofiţie uscată*
    - Scuame
      - Subţiri sau groase; Aderente; Situate pe placarde eritematoase — *Lupus eritematos*
      - Cenuşii cu peri rupţi — *Microsporie*
      - Galbene, neregulate — *Favus cu godeuri*
  - **Cu lipsa părului**
    - *Alopecie, chelie şi cruste — Cherion Celsi*

*Tabelul XII*

*La nivelul mucoaselor*

- **Leziune plană**
  - Placard albicios sau alb-cenuşiu, Delimitat net, Aderent, Indurat — *Leucoplazie*
  - Placarde albe, lactescente sau galbene neaderente — *Muguet*

*Tabelul XIII*

*La nivelul seroaselor*

| | | | |
|---|---|---|---|
| Leziune plană | Albă-sidefie, lucioasă, dură<br>Uşor reliefată | { | *Placă lăptoasă* |
| | Roşiatică,<br>Rotundă, mică | { | *Pată echimotică* |

*Tabelul XIV*

*La nivelul amigdalelor*

| | | | |
|---|---|---|---|
| Leziune plană | Depozite punctiforme<br>Galbene-cenuşii<br>Neaderente | { | *Amigdalită pultacee* |
| | False membrane fibrinoase<br>Galbene-cenuşii | { | *Amigdalită fibrinoasă* |
| | Plăci, opalescente în centru,<br>eritematoase în jur | { | *Plăci mucoase sifilitice* |

## 3. LEZIUNEA DE FORMĂ NODULARĂ

(fig. 136-3)

Este unică sau multiplă, izolată sau grupată, de mărime variabilă, bombînd sau nu pe suprafaţa unui organ sau în lumenul unui organ cavitar (exemple de la fig. 149 pînă la 161).

*Fig. 150.* — Metastaze canceroase la nivelul cerebelului (melanom malign).

← *Fig. 149.* — Gliom.

*Fig. 151.* — Afect primar tuberculos: *A* — afectul primar; *Ggl.* — limfoganglionul hilar.

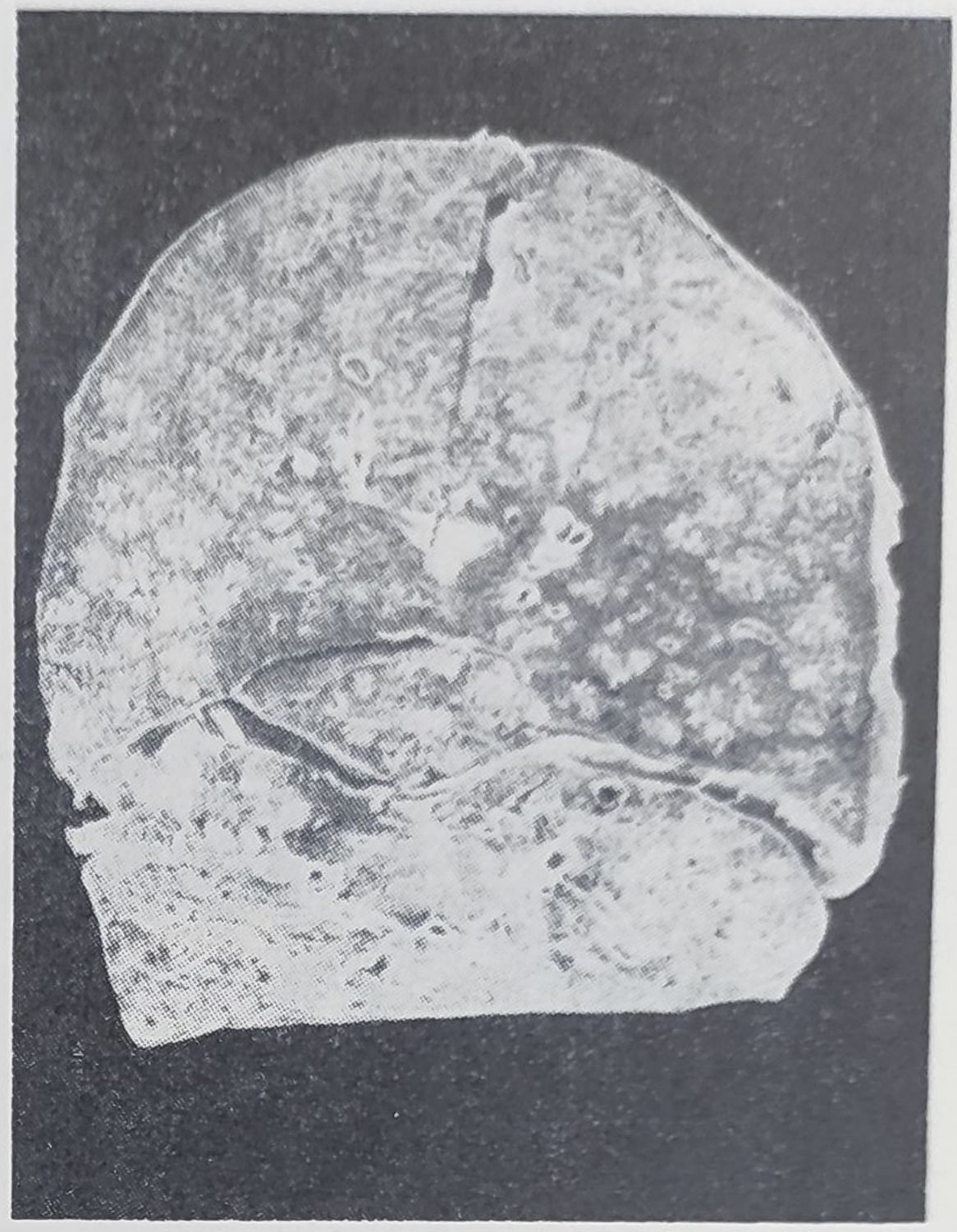

*Fig. 152.* — Bronhopneumonie cazeoasă.

*Fig. 153 B.* — Metastaze conceroase la nivelul plămînului.

← *Fig. 153.* — Tumoare bronhopulmonară de tip nodular.

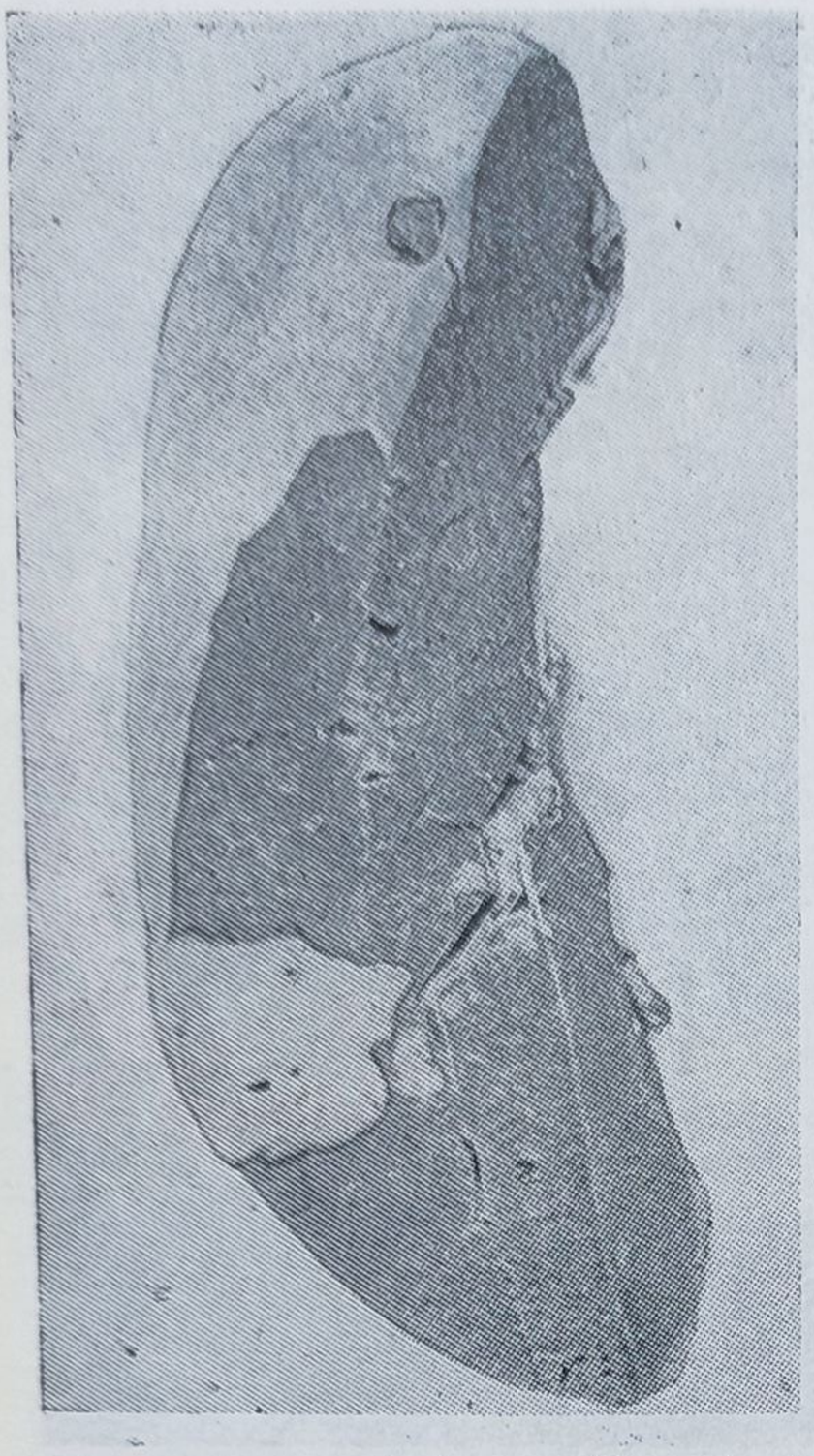

*Fig. 154.* — Infarct alb splenic.

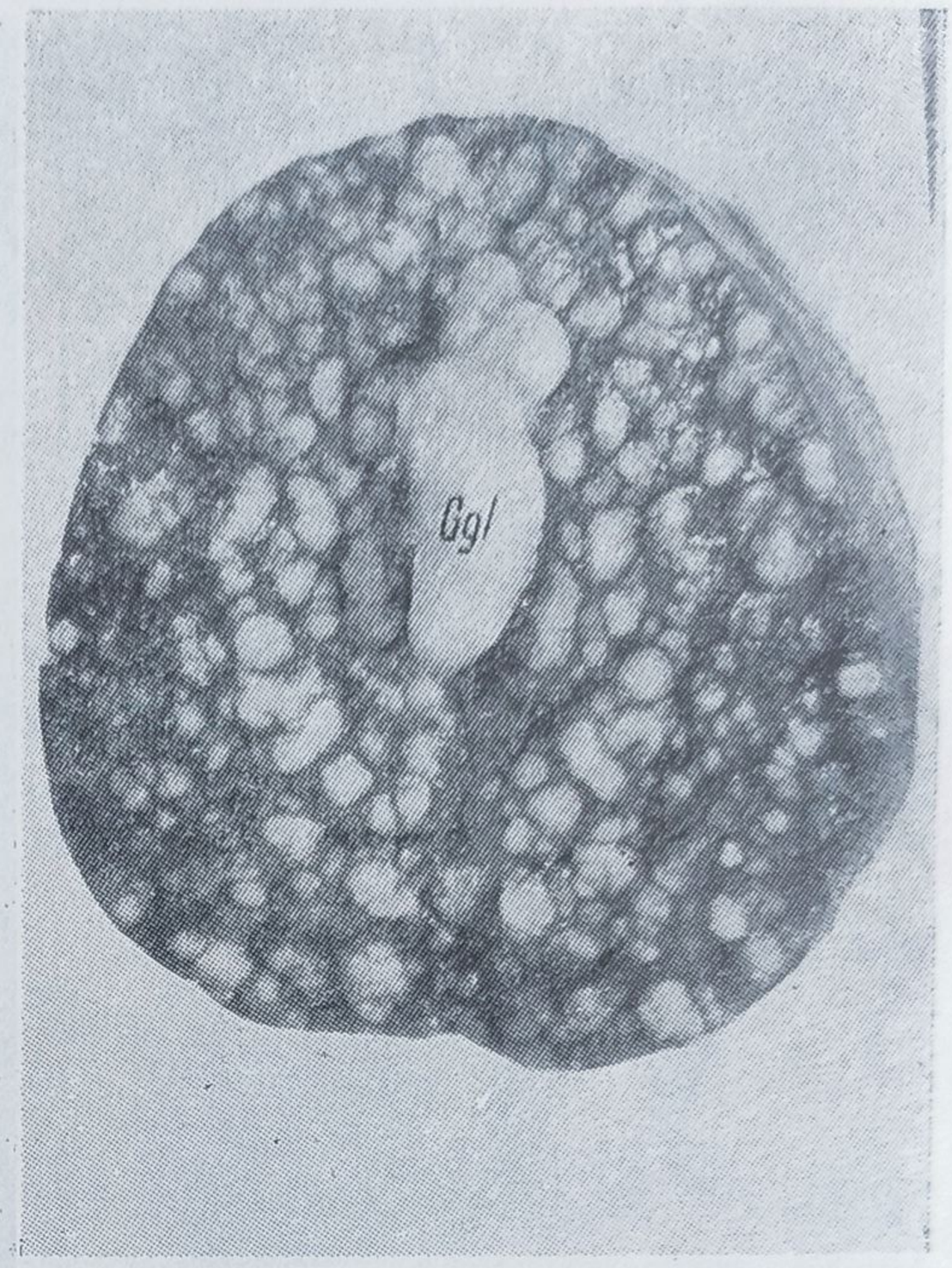


*Fig. 155.* — Noduli limfogranulomatoşi din splină:
*Ggl.* — limfoganglionii de la nivelul hilului splinei.

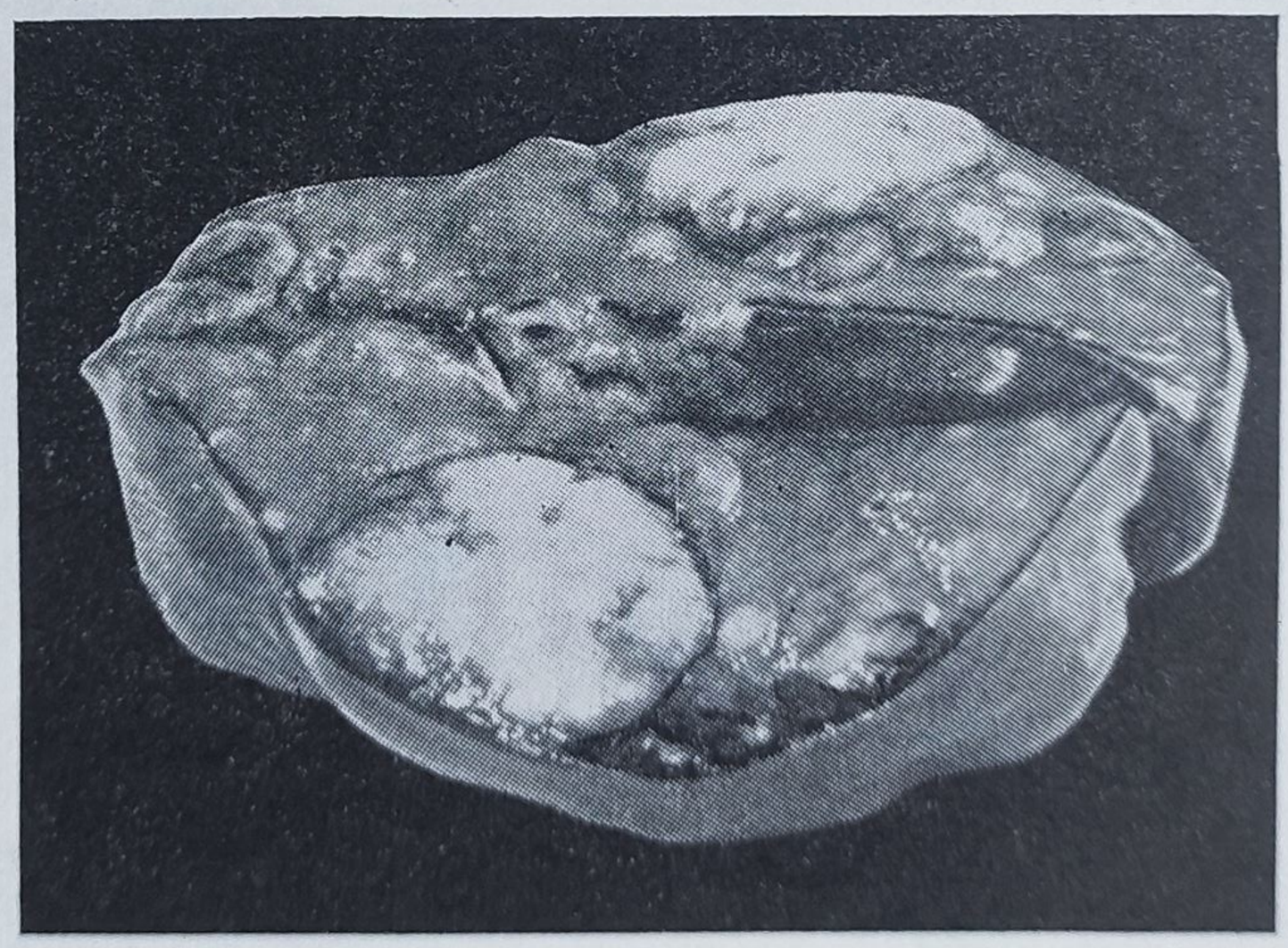

*Fig. 156.* — Metastază canceroasă la nivelul splinei.

*Fig. 157.* — Metastaze sarcomatoase la nivelul ficatului.

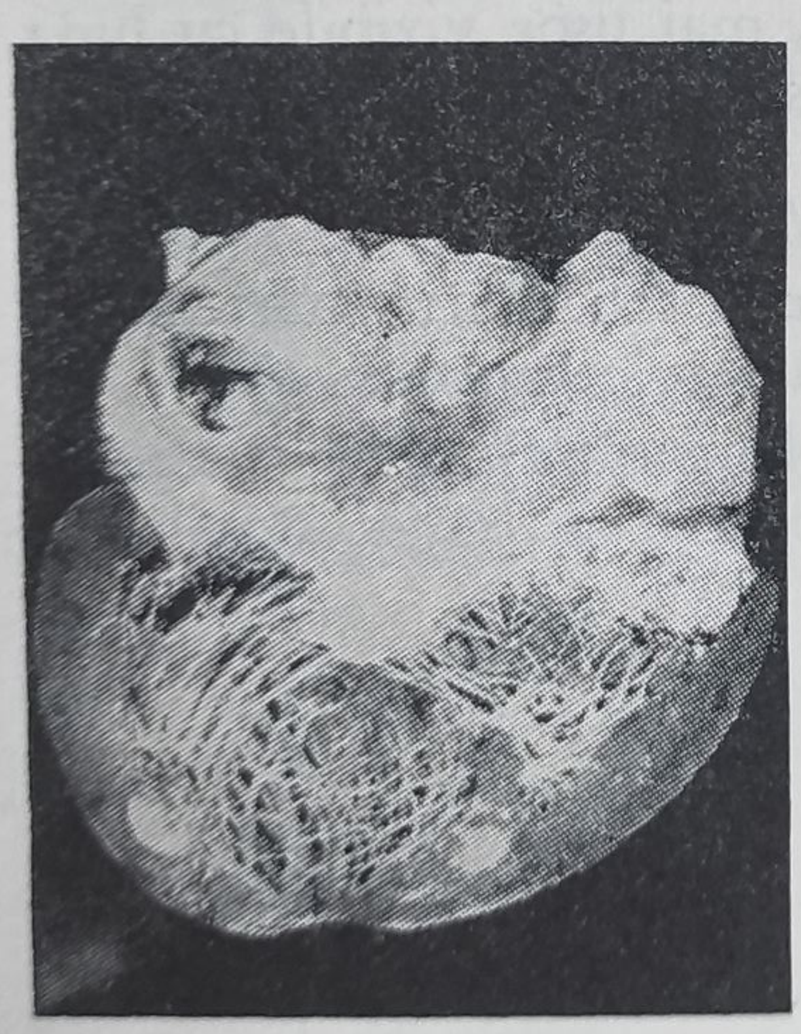

*Fig. 158.* — Metastaze canceroase la nivelul inimii.

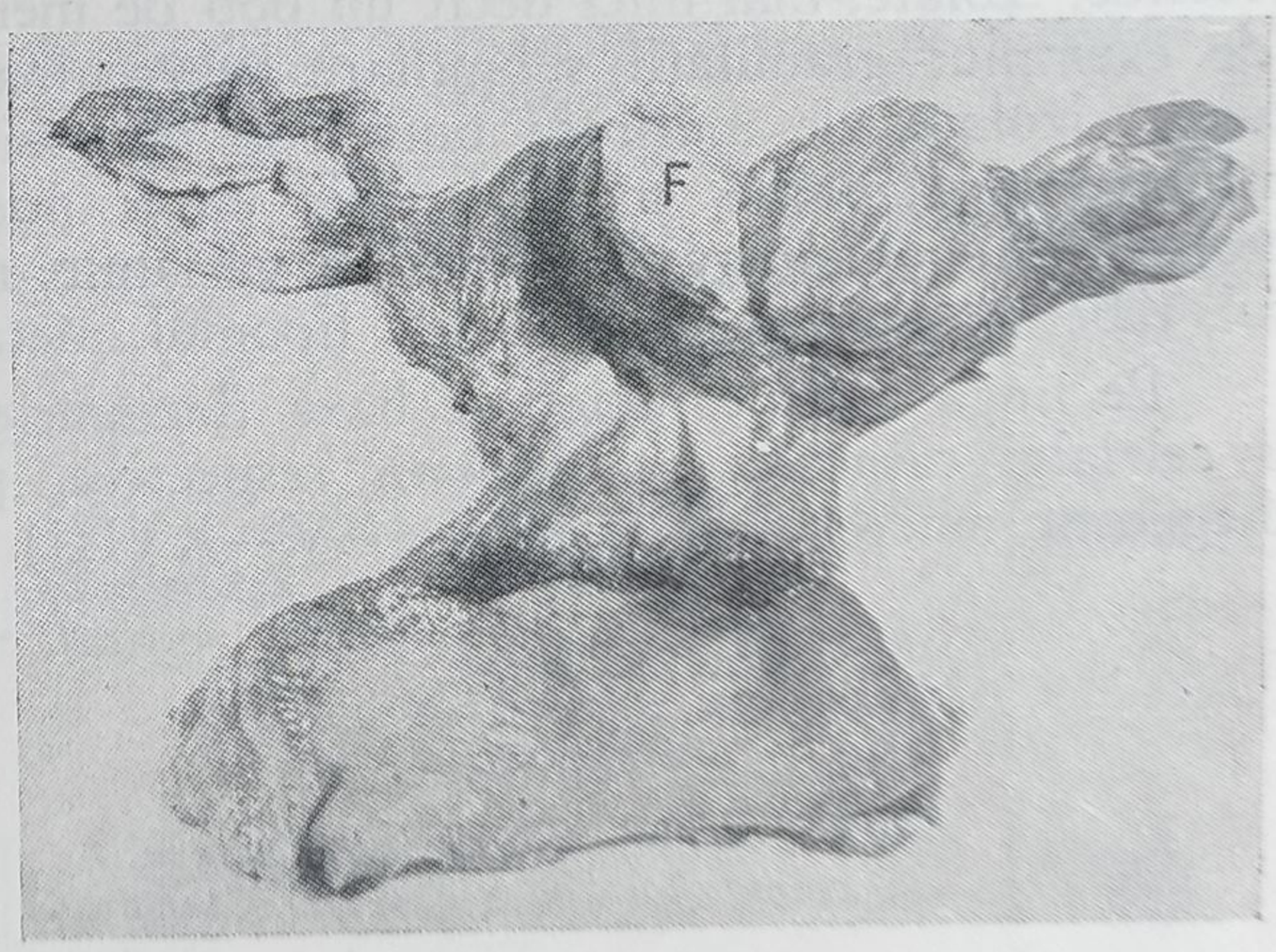


*Fig. 159.* — Fibromiom nodular intramural al uterului:
(*F* — Fibromiom).

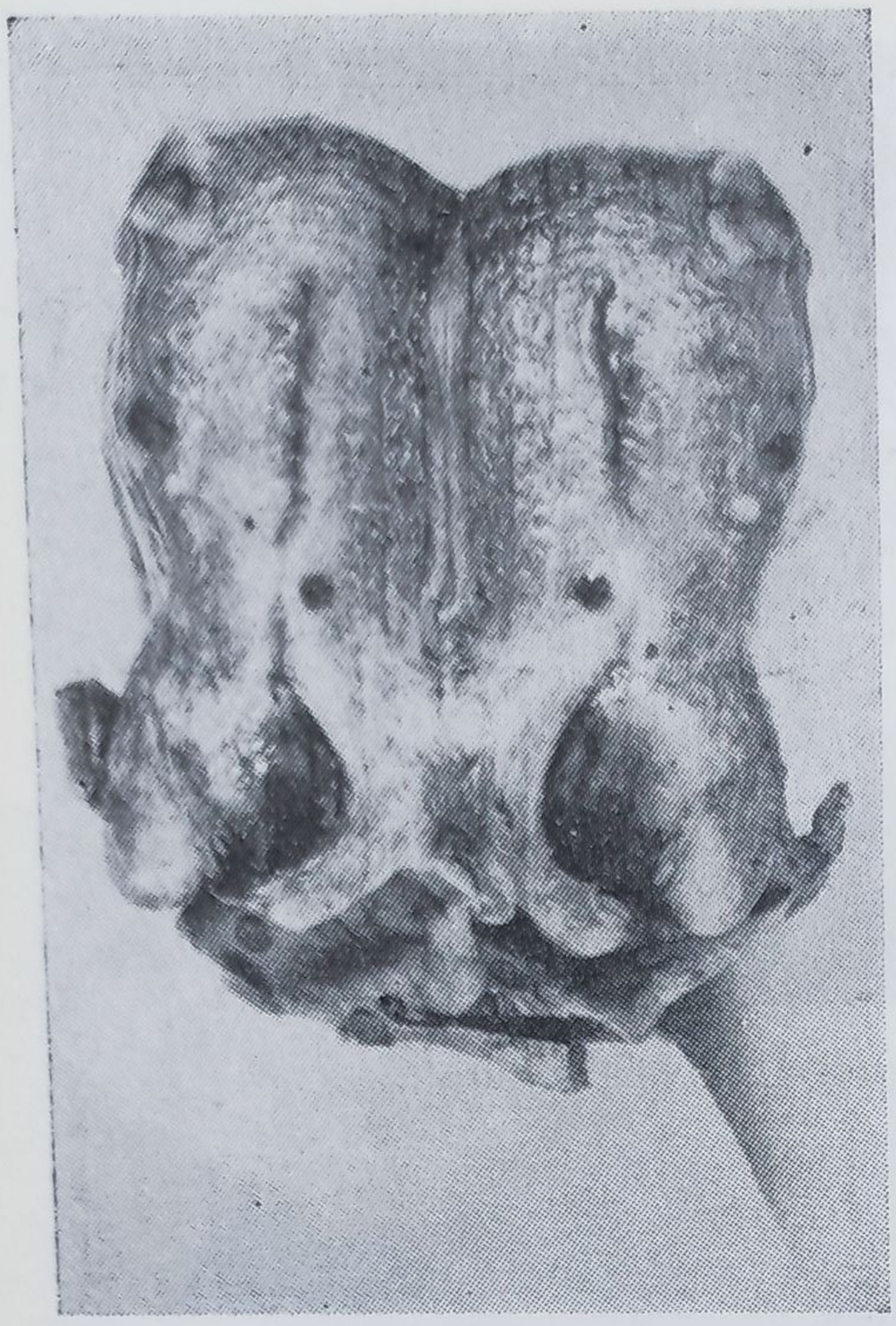

*Fig. 160.* — Metastaze canceroase la nivelul uterului (melanom malign).

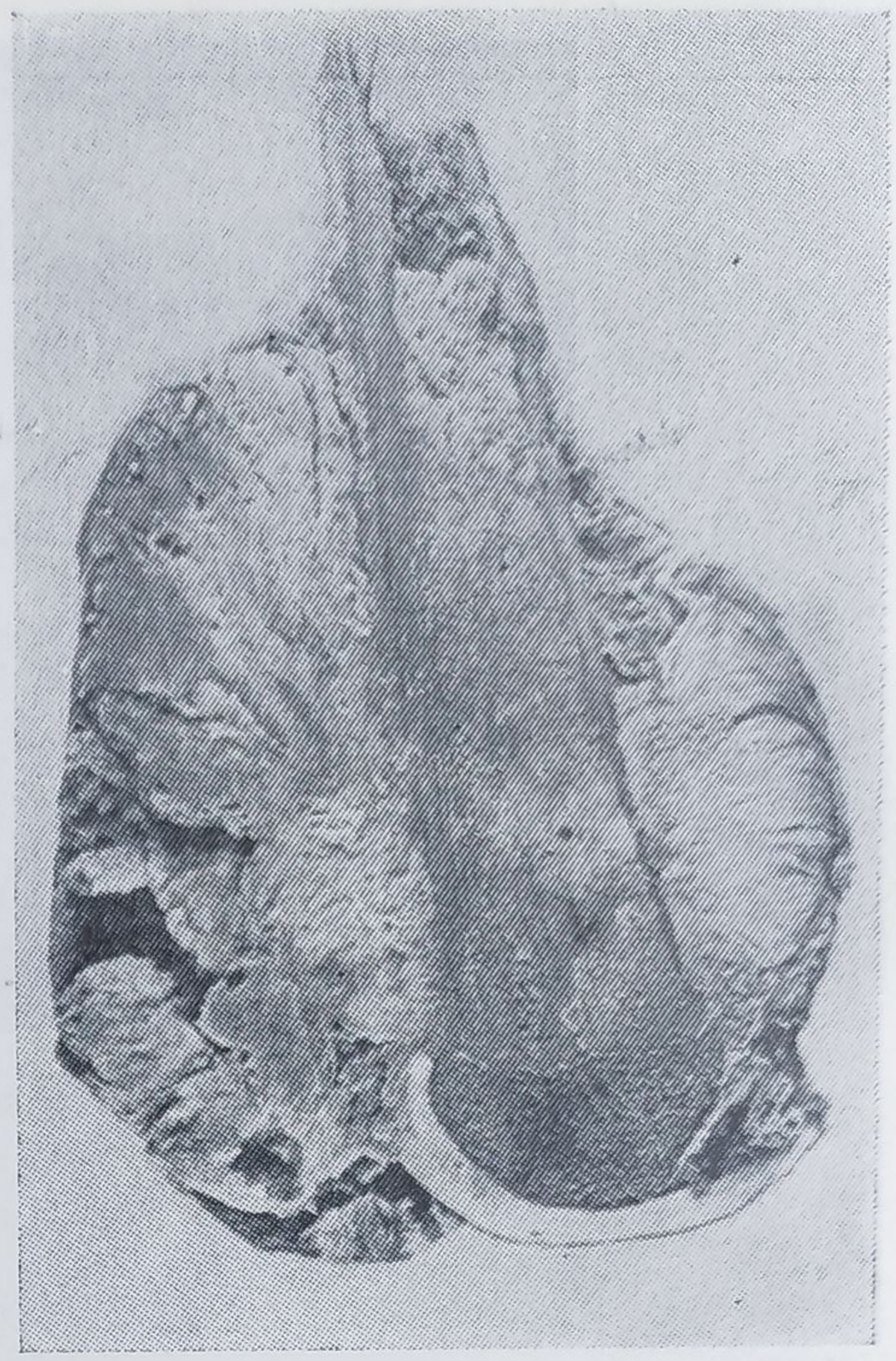

*Fig. 161.* — Osteosarcom.

După mărime deosebim mai multe aspecte: *granulaţii submiliare* rotunde, izolate, mai mici decît un bob de mei, mai uşor vizibile cu lupa (de exemplu: granulaţii submiliare tuberculoase); *granulaţii miliare* rotunde, izolate, de mărimea unui bob de mei (de exemplu: granulaţiile miliare tuberculoase, microabcesele etc.); *nodulii propriu-ziși,* rotunzi, izolaţi sau conglomeraţi, de mărimi variabile, mici sau foarte mari (abcesul, tuberculomul, goma sifilitică, lipomul, metastazele canceroase).

Pe lîngă acest caracter de bază (leziune elementară), se vor cerceta şi celelalte caractere ale leziunii respective, pentru a putea stabili un diagnostic macroscopic (tabelele XV—XVIII).

*Tabelul XV*

*Leziune nodulară*

- În plin parenchim fără să proemine la suprafaţa organului → *Abcese, Fibrom renal, Cancer hepatic, Cancer pulmonar* etc.

Localizarea
- Proemină la suprafaţa organului → Idem
- Situată în grosimea peretelui unui organ cavitar → *Fibrom uterin*
- Proemină în interiorul unui conduct, obstruîndu-l → *Tumoare mică intrabronşică*

Limitele nodulului
- Nete, bine conturate, permit enucleerea lui → *Adenom, Fibrom* etc.
- Estompate, neregulate, cu prelungiri în ţesuturile învecinate de care sînt aderente → *Cancer*



*La nivelul pielii*

Leziune nodulară

Consistenţă crescută

Neaderentă de planurile supra- şi subiacente
- Albă-gălbuie, cu tegumente nemodificate → *Gomă sifilitică crudă*
- Albă-sidefie, cu aspect de vîrtejuri pe secţiune → *Fibrom*
- Multiple, de mărimi variate asociate cu pete pigmentare → *Neurofibromatoza Recklinghausen*

Consistenţă scăzută
- Galbenă → *Lipom*
- Roşiatică cu aspect gelatinos → *Mixom*
- Roşie-violacee, centrată de o zonă albă-gălbuie → *Furuncul*

Aderentă de planurile supra- şi subiacente
- Albicioasă, mată sau cenuşie; limite neprecise, ulcerată sau nu, suprafaţa crustoasă → *Cancer cutanat*
- Albicioasă, cu aspect de carne de peşte, zone de necroză şi hemoragii → *Sarcom solitar*

*Tabelul XVII*

*La nivelul ficatului*

| | | | |
|---|---|---|---|
| Leziune nodulară | Mici și multiple | Gălbui, Conținut vîscos purulent, Zonă congestivă periferică | *Abcese piemice* |
| | | Galbene sau galbene-cenușii, Izolate sau confluente | *Granulații tuberculoase* |
| | Mari | Cu centru uneori necrozat, înconjurat de benzi scleroase retractile | *Ficat sclerogomos* |
| | | Culoare roșie, cu cavități pline cu sînge | *Hemangiom cavernos* |
| | | Culoare albicioasă, izolate, proeminente sau deprimate în centru, Consistență moale sau dură, Zone de necroză și hemoragii | *Cancer* |

*Tabelul XVIII*

*La nivelul laringelui*

| | | | |
|---|---|---|---|
| Leziune nodulară | | Mică, Difuz-repartizată, Culoare cenușie | *Granulații tuberculoase* |
| | | Mărime variată, Rotunde, Consistență dură | *Gomă sifilitică* |
| | | În general mici, bine limitate, Dure, Situate mai ales pe corzile vocale | *Polip* |

## 4. LEZIUNEA DE FORMĂ VEGETANTĂ
(fig 136-4 — a, b, c, d, e)

Prezintă aspecte și mărimi variabile, care proemină la suprafața unui organ sau în interiorul lumenului unui organ cavitar (exemple de la fig. 162 pînă la 165). Forma vegetantă poate prezenta mai multe aspecte: *forma sesilă* (fig. 136-4 a) — formațiunea proeminentă este legată direct de suprafața organului respectiv, fără picior de implantare (de exemplu: nevul sesil); *forma fungoasă* (fig. 136-4 b) — cu un picior scurt și o bază largă de implantare; *forma polipoasă* (fig. 136-4 c) — de aspectul unei pere sau al unei limbi de clopot, cu extremitatea liberă mai mare, cu un picior lung și o bază de implantare strîmtă (de exemplu: polip nazal, polip intestinal, polip uterin etc.); *forma papilară*

*Fig. 162.* — Metastaze canceroase intestinale (melanom malign).

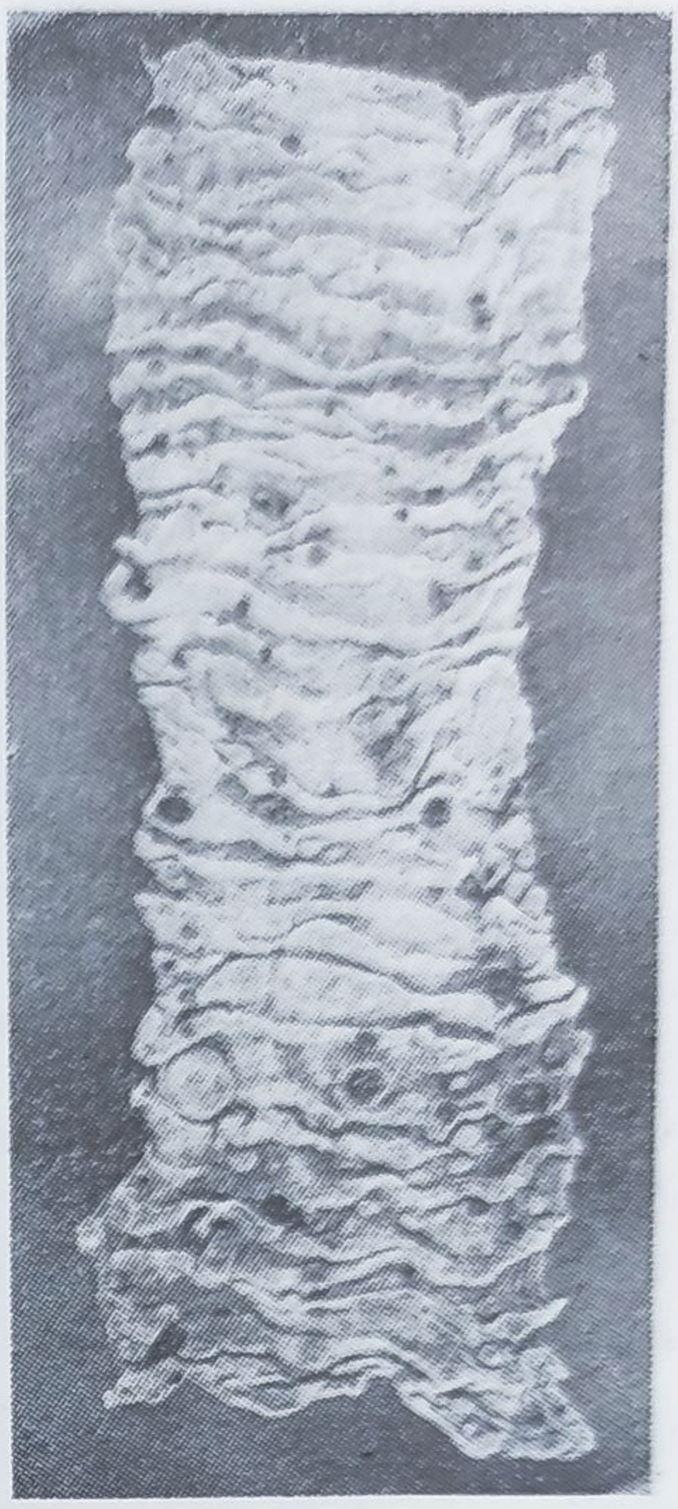

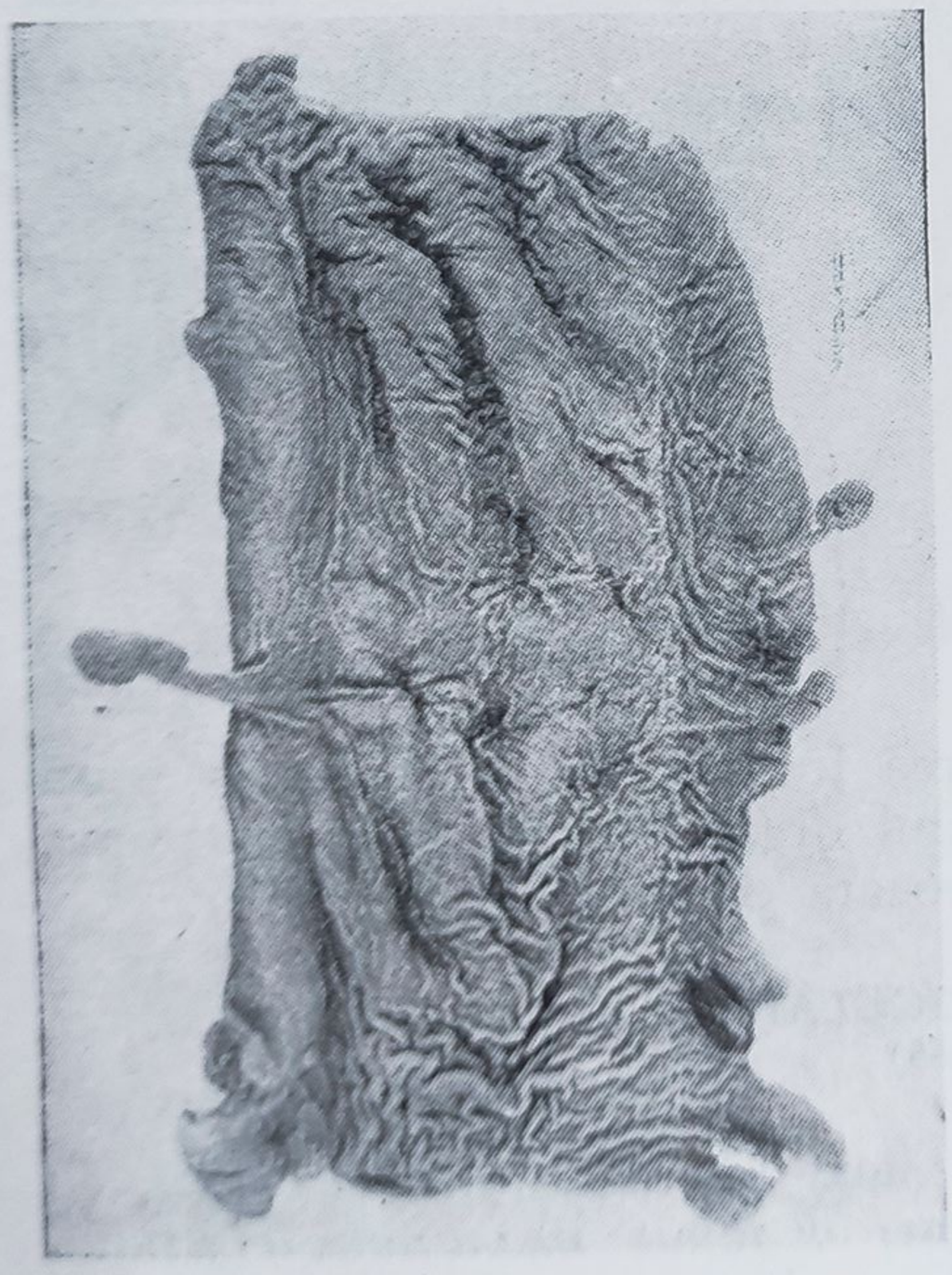

*Fig. 163 A* și *B.* — Polipoză intestinală *(P)*.

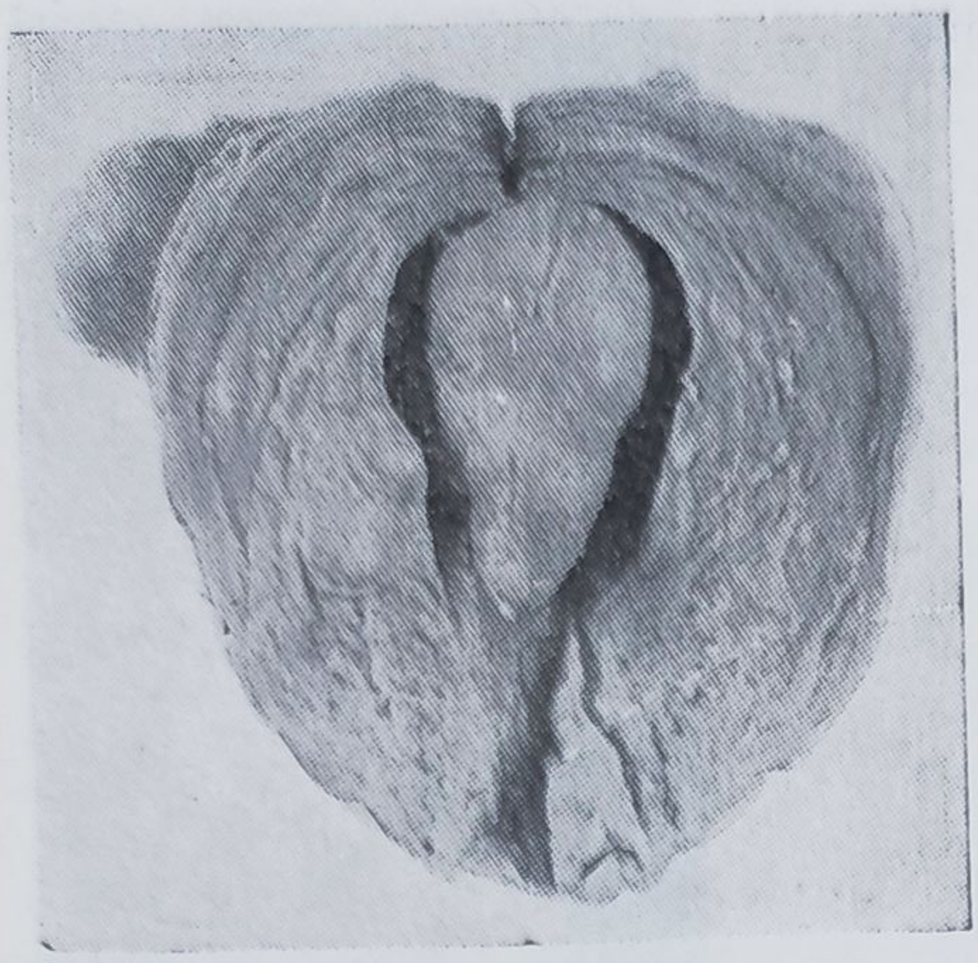

*Fig. 164.* — Fibrom uterin submucos.

*Fig. 165.* — Chist papilifer de ovar.

(fig. 136-4 d) — excrescenţă puţin ramificată, de diferite mărimi, cu picior de implantare scurt (de exemplu: papilomul pielii, cancerul vegetant etc.); *forma dendritică* (fig. 136-4 e) sau conopidiformă, bogat şi multiplu ramificată (de exemplu peretele chistului papilifer de ovar).

Pe lîngă această leziune elementară de investigare, se vor cerceta şi celelalte caractere care ţin de consistenţă (tabelul XIX).

*Tabelul XIX*

*Leziune vegetantă*

| | | | |
|---|---|---|---|
| Consistenţa | formaţiunii | Moale | *Polip gastric*, *Cancer gastric* etc. |
| | | Dură | *Corn cutanat*, *Tuberculoză gastrică forma hipertrofică* |
| | bazei de implantare | Moale | *Polip* |
| | | Dură Infiltrată în peretele organului | *Cancer* |

De asemenea se va cerceta: culoarea formaţiunii, dacă este ulcerată sau nu, dacă obstruează sau nu lumenul organului, modificările formei organului (invaginarea intestinală provocată de un polip) etc.

### 5. LEZIUNEA DE FORMĂ VEZICULARĂ SAU CHISTICĂ
(fig. 136-5)

Este rotundă, sferică, cavitară, cu una sau mai multe cavităţi, cu un perete propriu neted sau neregulat, denumit *membrana chistului*. Cavităţile pot fi goale sau pline, cu un conţinut gazos, lichid, semilichid

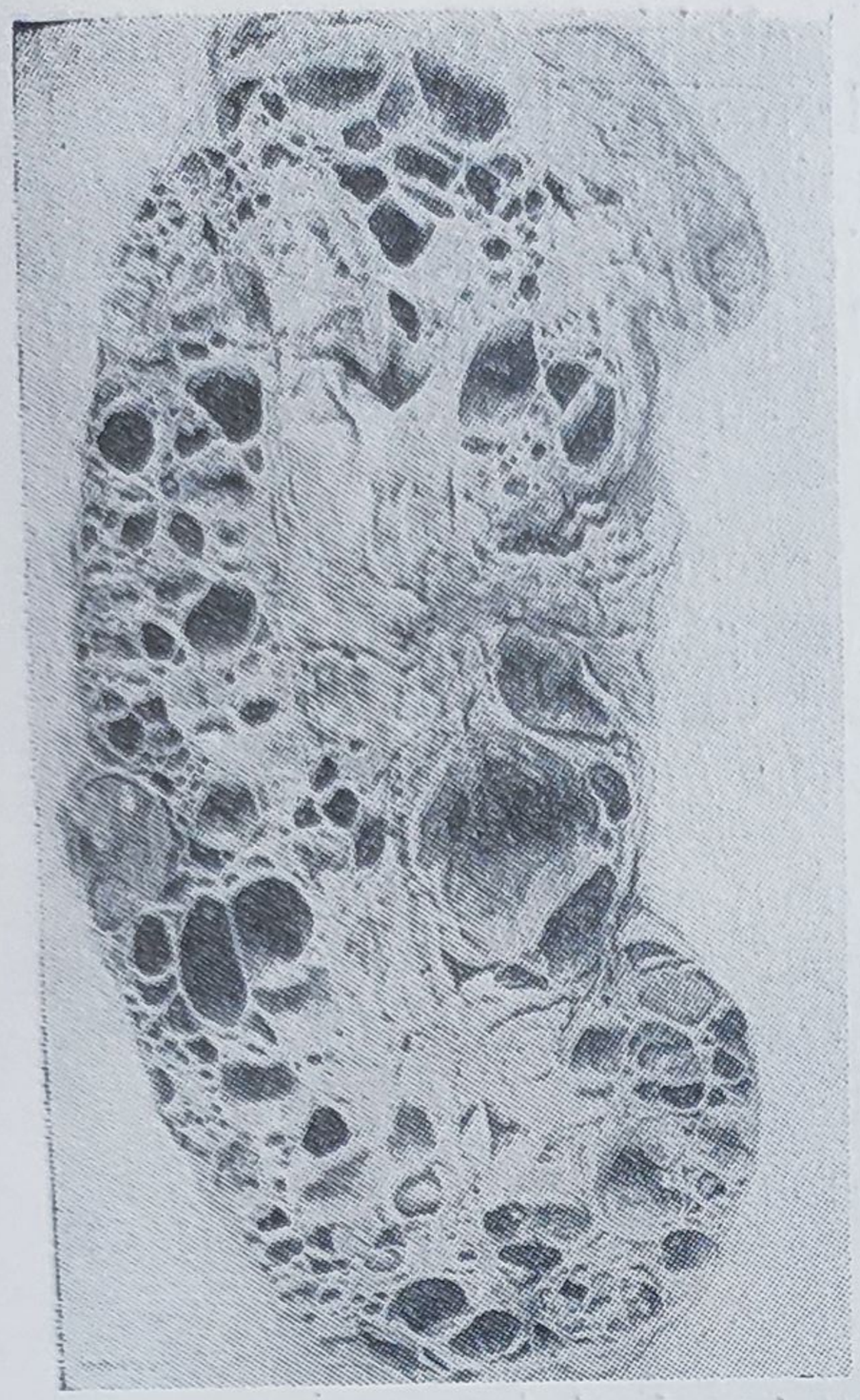

*Fig. 166.* — Rinichi polichistic.

*Fig. 167.* — Chist hidatic al ficatului.




*Fig. 168 B.* — Hidrosalpinx (*H*) și fibromiom intramural difuz al uterului (*F*).

← *Fig. 168.* — Chist dermoid al ovarului.

sau păstos, de aspecte variate, ca în rinichiul polichistic (fig. 166), chistul hidatic (fig. 167), chistul ovarian, chistul dermoid (fig. 168), hidrosalpinx (fig. 168 *B*), pneumatoză chistică intestinală (fig. 169) etc. Acest caracter de bază (forma veziculară sau chistică) se va corela cu celelalte caractere ale leziunii, pentru a se stabili diagnosticul anatomopatologic macroscopic.

*Fig. 169.* — Pneumatoză chistică intestinală.

a) De exemplu dacă la *nivelul plămînului* se găsesc leziuni de formă chistică pline cu aer diagnosticul poate fi de *emfizem bulos* sau *chist aerian:*

— Formaţiune cu perete foarte subţire şi transparent } — *emfizem bulos*

— Formaţiune limitată de o capsulă conjunctivă } — *chist aerian*

b) Dacă la *nivelul ovarului* se observă leziuni de formă chistică puţin voluminoase, diagnosticul poate fi de: chist luteinic, endometrioză, sarcină ovariană etc. Numai cercetarea celorlalte caractere sau simptome anatomopatologice va permite stabilirea diagnosticului macroscopic:

— Conţinut vîscos, murdar, de nuanţă ciocolatie } — *endometrioză*

— Conţinut hematic, pereţi galbeni { — *chist luteinic*

— Conţinut lichid, sero-citrin { — *chist simplu*

— Conţinut lichid gelatinos, limpede sau tulbure, opac, alb-cenuşiu sau brun-ciocolatiu } — *chistom mucinos*

— Cu mase vegetante, moi, care proemină în interiorul chistului } — *chistom vegetant*

### 6. LEZIUNEA DE FORMĂ ULCERO-NECROTICĂ

Este o pierdere de substanţă care poate fi *primitivă* (fig. 136-6) sau *secundară* (fig. 136 — *1′*, *2′*, *3′*, *4′*) şi care se poate dezvolta pe oricare dintre formele enumerate mai sus. După forma, mărimea şi adîn-

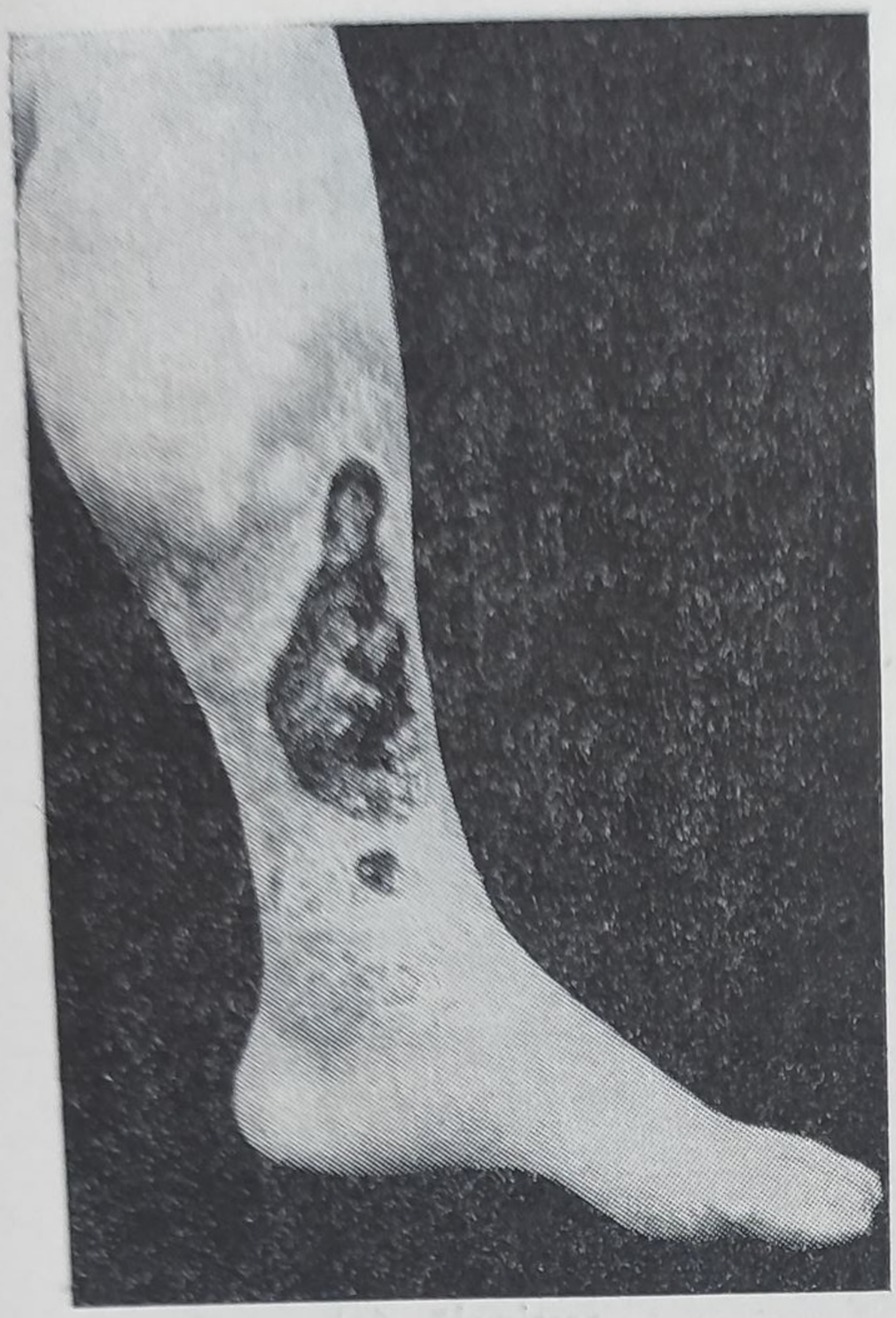

← *Fig. 170.* — Ulcer varicos.

*Fig. 171.* — Cavernă tuberculoasă pulmonară.

← *Fig. 172.* — Caverne tuberculoase renale.

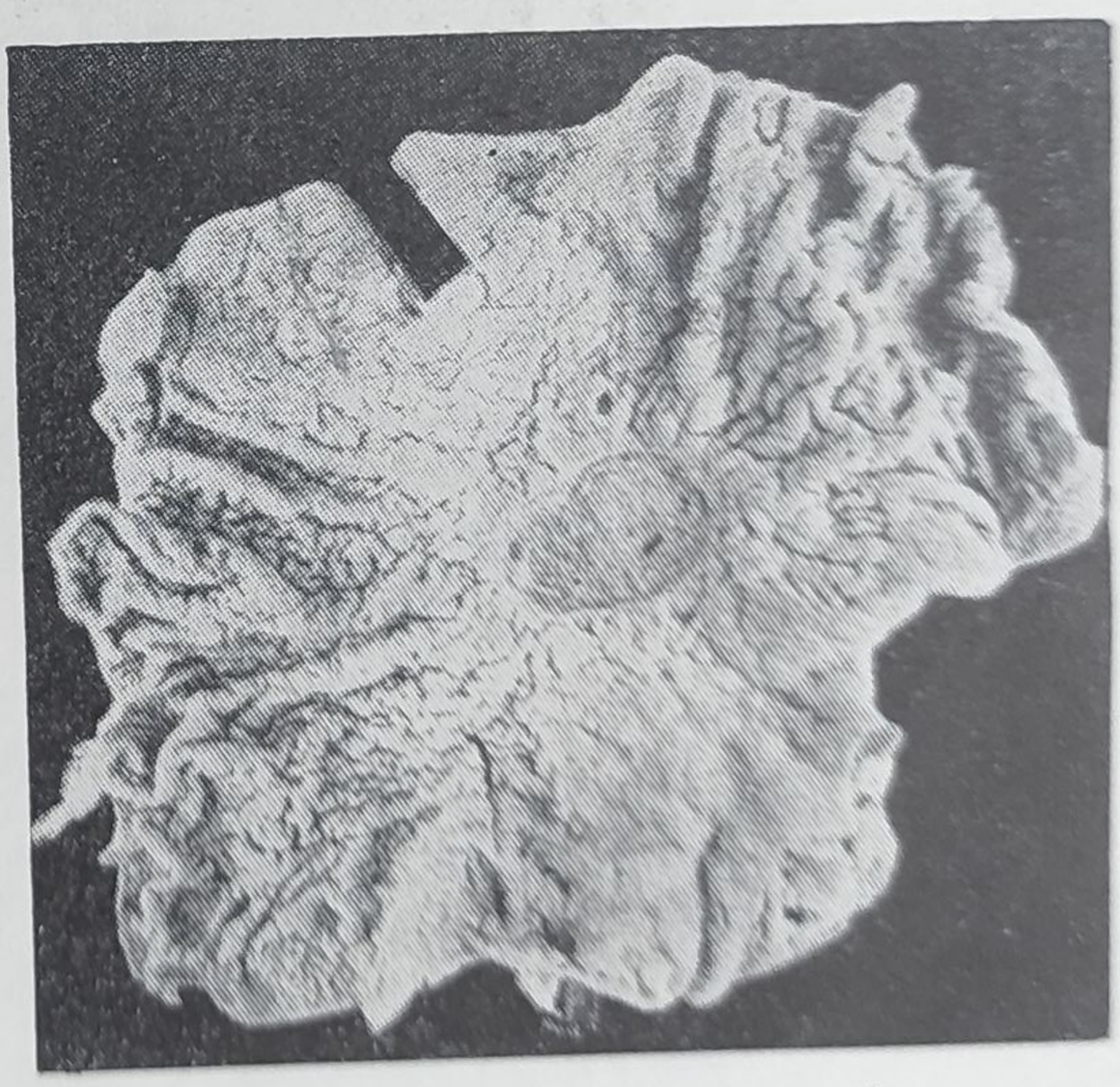

*Fig. 173.* — Ulcer gastric.

*Fig. 174.* — Ulceraţie tuberculoasă intestinală *(U)*.

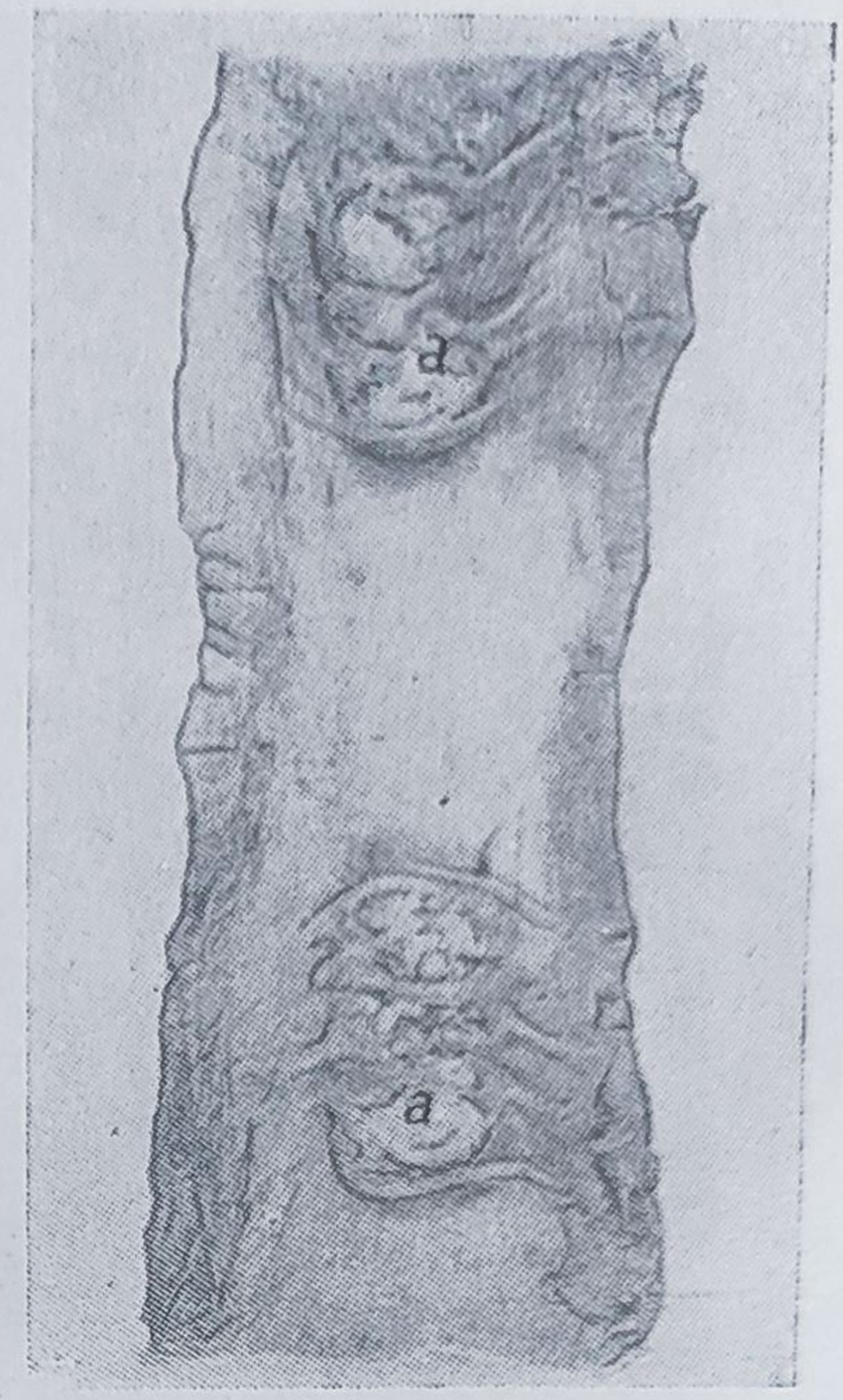


*Fig. 174 B.* — Ulceraţie tifică intestinală *(a)*.

*Fig. 175.* — Cancer ulcerat al colonului.

cimea ei, pierderea de substanţă poate prezenta diferite aspecte, şi anume: *fisura* este alungită, liniară, superficială, cu sediul în jurul orificiilor naturale, piele, mucoase etc.; *fistula* apare sub forma unui traiect, de origine congenitală sau cîştigată, prin care se scurge o secreţie normală sau patologică, care întreţine fistula; prin fistulă pot comunica două organe cavitare între ele, un organ cavitar sau o leziune profundă cu exteriorul etc.; *escoriaţia* este superficială, interesînd numai unele straturi ale epidermului; *exulceraţia* sau *eroziunea* este superficială şi interesează numai epidermul pielii sau numai mucoasa, fără să depăşească limitele acesteia; *ulceraţia* este mai profundă şi interesează toate straturile pielii sau ale organului cavitar; *caverna* este o pierdere de substanţă de la nivelul unui organ parenchimatos, care este înconjurată de un perete care reprezintă reacţia organismului şi care limitează leziunea (exemple de la fig. 170 pînă la 175).

În studiul pierderilor de substanţă ne interesează întinderea lor, forma, marginile, aspectul fundului şi consistenţa bazei (tabelele XX—XXII).

*Tabelul XX*

*La nivelul pielii*

**Fistule**

- Anfractuoase, Margini decolate, Puroi grunjos — *Fistule tuberculoase* (la nivelul gîtului)
- Orificii rotunde, Margini groase, nete, Lichid seros vîscos, Baza indurată — *Gomă ulcerată fistulizată*
- Multiple şi strîmte, Puroi granular, Baza indurată aderentă de piele — *Actinomicoză*
- Multiple, Înguste, Situate pe pachete ganglionare, Puroi seros — *Boala Nicolas-Favre* (regiunea inghinală)
- Margini netede, Lichid seros sau vîscos — *Fistule congenitale* (la nivelul gîtului)

*Tabelul XXI*

*La nivelul laringelui*

| | | |
|---|---|---|
| Ulceraţia | Margini neregulate, fundul acoperit cu un exsudat cenuşiu purulent şi cu false membrane | *Laringită ulcero-membranoasă* |
| | Superficială sau profundă<br>Margini anfractuoase decolate cenuşii<br>Fundul cu mase de necroză şi granulaţii cenuşii<br>Infiltraţie dură a peretelui | *Ulceraţie tuberculoasă* |
| | Crateriformă<br>Margini tăiate drept, dure<br>Fundul galben, cu o secreţie filantă<br>Scleroză subiacentă | *Ulceraţie sifilitică* |
| | Margini neregulate, vegetante<br>Fundul cu o masă necrozată, cenuşie | *Cancer ulcerat* |

*Tabelul XXII*

*La nivelul intestinului subţire*

| | | |
|---|---|---|
| Ulceraţia | Longitudinală, paralelă cu axul longitudinal al intestinului<br>Margini reliefate tăiate drept<br>Fundul curat, neted şi lucios<br>Culoare roşiatică | *Ulceraţia din febra tifoidă* |
| | Transversală, perpendiculară pe axul longitudinal al intestinului<br>Margini groase, neregulate, dezlipite, infiltrate cu granulaţii cenuşii<br>Fundul neregulat, acoperit cu granulaţii şi mase de necroză galbene-cenuşii<br>Culoare cenuşie | *Ulceraţie tuberculoasă* |

## 7. LEZIUNEA DE FORMĂ RETRACTATĂ

Apare ca o înfundare unică sau multiplă, de diferite mărimi şi aspecte: liniară, stelată, neregulată, difuză etc. Aceste retractări determină, cînd sînt multiple, modificări ale formei organului [cicatrice după arsuri, infarcte cicatrizate, gome cicatrizate parenchimatoase — ficat sclero-gomos (fig. 176), ciroză hepatică (fig. 176 *B*) etc.].

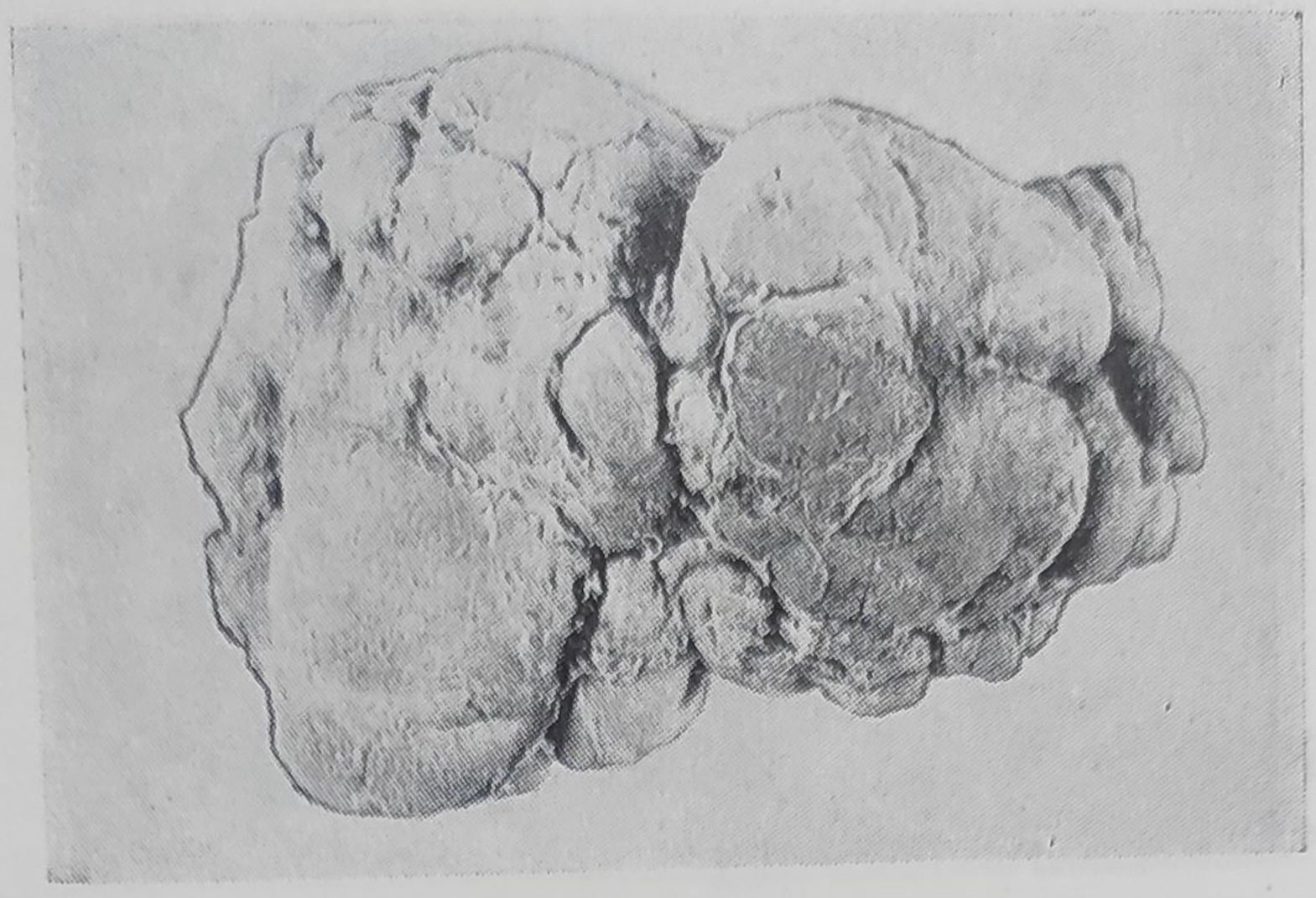

*Fig. 176.* — Ficat sclero-gomos.

*Fig. 176 B.* — Ciroză hepatică.

## 8. MALFORMAŢIILE

Sînt leziuni congenitale care se pot întîlni la nivelul diferitelor organe. Acestea se pot prezenta sub diferite aspecte: lipsa completă sau parţială a organului, poziţii anormale, organe de diferite forme, mărimi, organe supranumerare etc. (exemple fig. 177 şi 178).

*Notă.* Toate aceste forme de bază ale investigaţiei se pot, uneori, intrica între ele; de exemplu: un organ mărit de volum poate prezenta leziuni nodulare sau chistice; un organ micşorat în volum poate prezenta

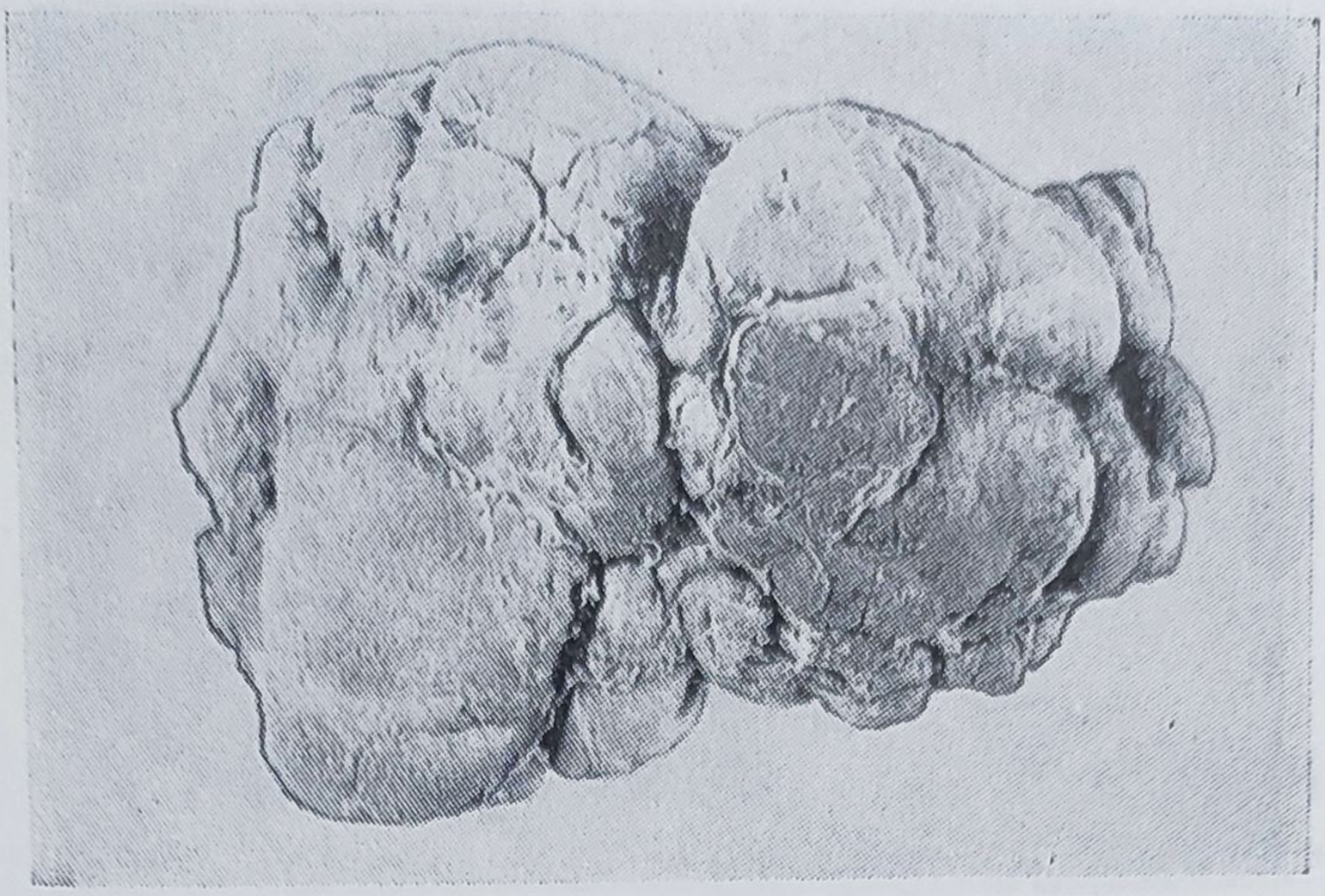

*Fig. 176.* — Ficat sclero-gomos.

*Fig. 176 B.* — Ciroză hepatică.

## 8. MALFORMAŢIILE

Sînt leziuni congenitale care se pot întîlni la nivelul diferitelor organe. Acestea se pot prezenta sub diferite aspecte: lipsa completă sau parţială a organului, poziţii anormale, organe de diferite forme, mărimi, organe supranumerare etc. (exemple fig. 177 şi 178).

*Notă.* Toate aceste forme de bază ale investigaţiei se pot, uneori, intrica între ele; de exemplu: un organ mărit de volum poate prezenta leziuni nodulare sau chistice; un organ micşorat în volum poate prezenta

*Fig. 177.* — Macrocefalie.

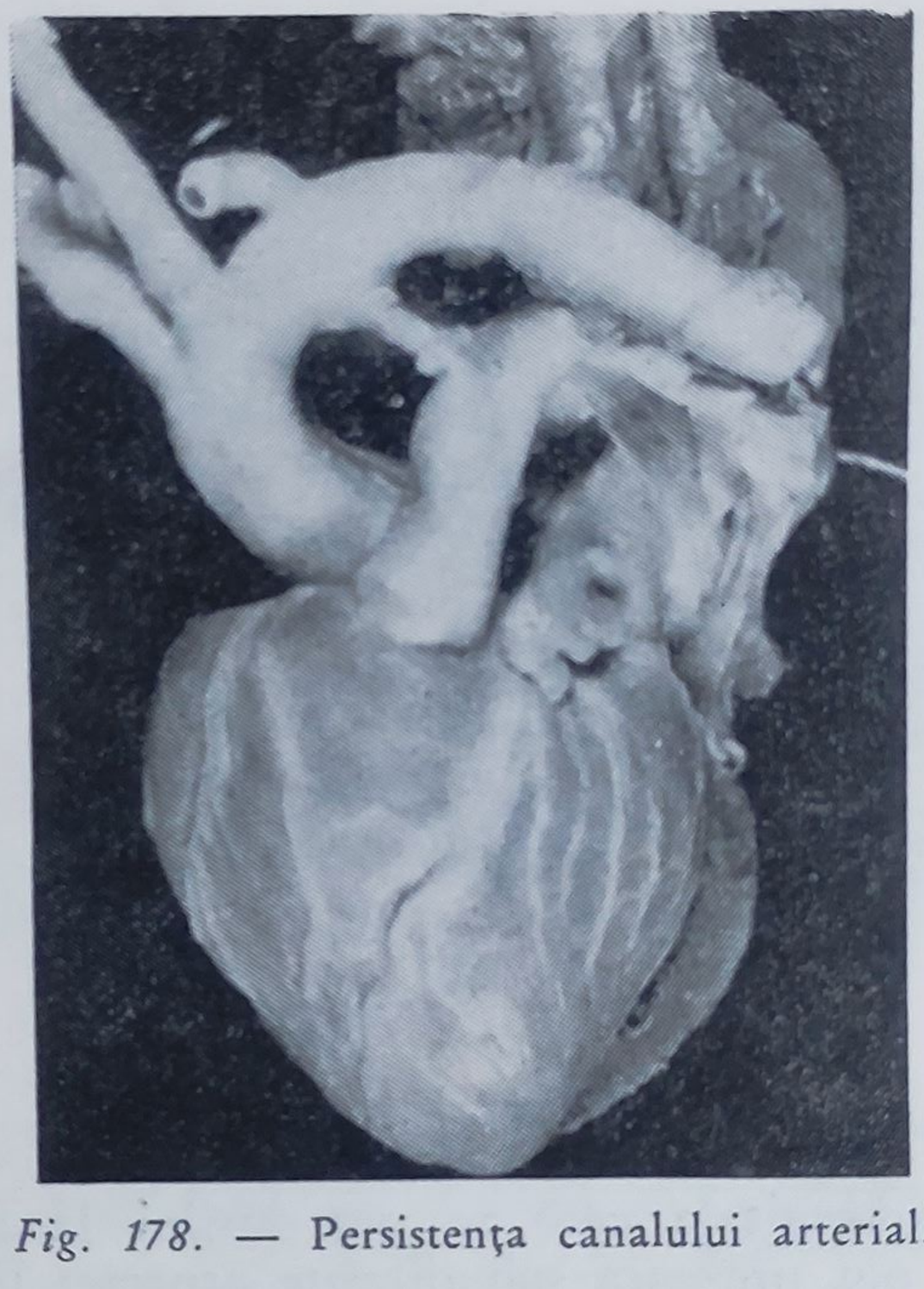

*Fig. 178.* — Persistența canalului arterial.

leziuni chistice sau ulcerate etc. În prezentarea leziunilor vom lua unul dintre aceste aspecte ca bază de investigație, iar celelalte le vom socoti drept caractere adjuvante. Unele dintre leziunile pe care le vom descrie la fiecare organ se pot observa atît la examenul extern al organului *in situ*, al organului scos din cavitate, cît și la secționarea lui.

# 17

# LEZIUNI CARE SE POT CONSTATA LA EXAMENUL EXTERN

## TEGUMENTELE

### MODIFICĂRI CADAVERICE

Tegumentele pot prezenta o serie de leziuni care se produc după deces şi care sînt enumerate în tabelul XXIII şi au fost descrise la capitolul „Examenul extern al cadavrului", p. 32 şi următoarele.

*Tabelul XXIII*

MODIFICĂRI CADAVERICE

| MODIFICĂRI CADAVERICE | | |
|---|---|---|
| Precoce | Tardive | |
| | Distructive | Conservatoare |
| Deshidratarea (pergamentarea)<br>Lividităţi cadaverice<br>Pete de imbibiţie hipostatică | Pete de putrefacţie<br>Pete de putrefacţie cu vezicule<br>Pete de putrefacţie cu emfizem | Mumificarea<br>Lignificarea<br>Saponificarea |

### LEZIUNI DE FORMĂ DIFUZĂ — EDEMUL

(tabelul XXIV)

— Tumefierea ţesutului conjunctiv subcutanat, datorită infiltrării lui cu lichid de origine sanguină şi limfatică — *edem*. Edemul poate fi *moale* şi lasă la presiunea tegumentelor cu degetul o înfundătură (semnul

*Tabelul XXIV*

## LEZIUNI

### LEZIUNI DIFUZE (EDEME)

| Localizate | | | Generalizate | |
|---|---|---|---|---|
| Albe | Roşiatice | Violacee | Albe | Violacee |
| Edem alb | Edem roşiatic | Edem cianotic<br>Edem elefantiazic<br>Edem în pelerină | Edem alb<br>Mixedem | Edem cianotic |

*Tabelul XXV*

## LEZIUNI

### LEZIUNI PLANE

| Cu deşeuri cutanate | Cu modificări localizate de coloraţie | | | | | | |
|---|---|---|---|---|---|---|---|
| | Albe | Roşii | Violacee | Roşii-violacee | Galbene | Brune | Policrome |
| Scuama<br>Crusta | Vitiligo<br>Goma sifilitică cicatrizată | Hiperemie activă | Hiperemie pasivă<br>Hemangiom plan | Peteşii<br>Purpură | Xantelasmă | Sifilida pigmentară<br>Nevul pigmentar plan | Echimoză |

*Tabelul XXVI*

## LEZIUNI

### LEZIUNI PLANE

| Cu modificări generalizate de coloraţie | | | | |
|---|---|---|---|---|
| Albe | Violacee | Galbene-verzui | Cafenii | Brune-închis |
| Albinism | Cianoză | Pigmentarea icterică | Pigmentarea melanică | Pigmentarea marţială |

*Tabelul XXVII*

## LEZIUNI

| Nodulare | Vegetante | Veziculare | Ulcero-necrotice | Retractate |
|---|---|---|---|---|
| Hematom subcutanat | Cicatrice cheloidă | Veziculă | Plăgi contuze | Cicatrice operatorie |
| Papulă | Botriomicom | Bulă sau flictenă | Fisură sau ragadă | Cicatrice atrofică |
| Furuncul | Papilom | Pustulă | Fistulă | Cicatrice tuberculoasă |
| Gomă sifilitică crudă | Hemangiom tuberos şi hemagiom cavernos | | Escară sau sfacel | |
| Gomă sifilitică ramolită | Nev pigmentar tuberos | | Şancru primar tuberculos | |
| *Molluscum contagiosum* | Carcinom vegetant | | Gomă sifilitică ulcerată | |
| Cisticercoză cutanată | | | Carcinom plan ulcero-cicatriceal | |
| Adenom sebaceu | | | Ulcus rodens | |
| Fibrom | | | Carcinom terebrant | |
| Neurofibromatoză Recklinghausen | | | | |
| Lipom | | | | |
| Xantom | | | | |
| Mixom | | | | |
| Miom | | | | |
| Sarcom solitar | | | | |
| Sarcomatoză primitivă generalizată | | | | |
| Sarcomatoză hemoragică | | | | |
| Kaposi | | | | |

godeului) sau poate fi *dur* şi nu prezintă semnul godeului. La secţionarea tegumentelor edemaţiate, se observă un aspect gelatinos şi se scurge, uneori, un lichid seros, gălbui, mai mult sau mai puţin abundent.

### EDEMUL LOCALIZAT

**Alb**

— Tumefiere moale, albă, localizată palpebral, cu tegumentele subţiate şi transparenţa accentuată — *edem alb* (renal).

**Roşiatic**

— Tumefiere dură, de coloraţie roşie (de obicei dispare pe cadavru), componentă a leziunii inflamatoare; la secţionare, se scurge un lichid seropurulent de consistenţă variabilă — *edem roşiatic*.

**Violaceu**

— Tumefiere de culoare violacee şi de consistenţă fermă, localizată iniţial la nivelul labei piciorului şi retromaleolar — *edem cianotic* (cardiac).

— Tumefiere foarte accentuată şi dură a tegumentelor, fără semnul godeului, localizată la nivelul membrelor superioare sau inferioare şi al scrotului — *edem elefantiazic.*

Se produce în stenoze cronice, varice sau în cazul unor obstacole în circulaţia venoasă sau limfatică datorite, de exemplu, extirpării limfoganglionilor axilari în cancerul mamar etc.

— Tumefiere de obicei cianotică, localizată în porţiunea superioară a toracelui, umeri, gît, faţă şi membre superioare — *edem „în pelerină".*

Se întîlneşte în neoplasme mediastinale sau mediastinite care comprimă vena cavă superioară.

## EDEMUL GENERALIZAT

**Alb**

— Tumefiere albă, generalizată, a tegumentelor, de consistenţă moale, la apăsare lăsînd semnul godeului — *edem alb.*

Se găseşte în bolile renale, în stările caşectice, în edemele de foame.

— Tumefiere albă-lucioasă a tegumentelor, care sînt împăstate, elastice, nu lasă semnul godeului *(pseudoedem)*; la secţionarea tegumentelor, se constată că ţesutul conjunctiv subcutanat este infiltrat cu o substanţă moale gelatiniformă — *mixedem.*

Leziunea este evidentă, în special la nivelul feţei şi al extremităţilor, şi se găseşte în agenezii, atrofii ale glandei tiroide şi în tiroidite cronice.

**Violaceu**

— Tumefiere de culoare violacee, însoţită, uneori, de un transsudat serocitrin în cavităţile seroaselor (anasarcă) — *edem cianotic.*

Acest edem îl găsim în insuficienţa cardio-vasculară şi este asociat cu lividităţi cadaverice intense în părţile declive şi în regiunea vaselor gîtului.

## LEZIUNI DE FORMĂ PLANĂ

(tabelul XXV)

**Cu deşeuri cutanate**

— Fragmente mici, cornoase care se desprind de pe suprafaţa pielii — *scuamă.*

Scuamele au caractere variate: fine, furfuracee, albicioase, abundente (în *ptiriazis*); lamelare subţiri, cu aspectul unei pelicule de colodiu, sau groase, uscate, de culoare alburie, sidefie sau mată (în *psoriazis*); lamelare, mai mici sau mai mari sau în lambouri mari (în *scarlatină*); groase, umede care se desprind uşor (*eritrodermia descuamativă a sugarului*); uscate, de mărimi şi grosimi variabile, mai mult sau mai puţin juxtapuse, aderente de piele în cea mai mare parte a întinderii lor, amintind solzii de peşte (în *ihtioză*) etc.

— Concreţiuni de consistenţă, culoare, formă, dimensiune şi grosime variabile, ca rezultat al uscării secreţiilor fiziologice sau patologice (serozitate, puroi, sînge, sebum etc.) de la nivelul unei pierderi de substanţă — *cruste*.

**Cu modificări localizate de coloraţie** (tabelul XXV)

**Alb**

— Depigmentare albă sub formă de insule circulare sau policiclice, înconjurate la periferie de o zonă intens pigmentată, brună, care scade în intensitate cu cît se depărtează de centrul alb, pînă se confundă cu culoarea pielii sănătoase — *vitiligo*.

Uneori, pe zona depigmentată se găsesc insule hiperpigmentate de diferite mărimi. Leziunea se dezvoltă pe orice regiune a suprafeţei corpului.

— Zonă de culoare albă-sidefie (uneori brună-roşiatică), neretractilă, cu o periferie hiperpigmentată — *gomă sifilitică cicatrizată*.

**Roşu**

— Pete sau placarde de coloraţie *roşie*, mai mult sau mai puţin intensă; coloraţia dispare pe cadavru, dar poate persista dacă, *in vivo*, a fost de durată mai lungă — *hiperemie activă*.

Se constată în boli infecţioase, intoxicaţii, stări alergice, arsuri.

**Violaceu**

— Pete sau placarde violacee, cianozate — *hiperemie pasivă*.

Leziunea se produce în urma obliterării sau compresiunii unei vene.

— Pată violacee sau roşie, de dimensiuni variabile, unică sau multiplă, netedă, moale, uneori cu contur neregulat, cu prelungiri care pătrund în tegumentele normale învecinate (aspect care oglindeşte caracterul infiltrativ); prin compresiune digitală sau vitropresiune pata dispare parţial sau total — *hemangiom plan*.

Se poate găsi la nivelul oricărei regiuni a pielii, mai ales în regiunea feţei, degetelor etc.

### Roşu-violaceu

— Pete mici punctiforme, pînă la mărimea unui bob de mei sau linte, de culoare roşie-violacee, care nu dispare la vitropresiune, şi cu contur regulat sau neregulat — *peteşii.*

Se datoresc extravazării şi dezintegrării eritrocitelor în ţesutul celular subcutan.

— Erupţie generalizată de peteşii de culoare roşie-violacee pe întreaga suprafaţă a pielii — *purpură.*

Purpura şi peteşiile apar în bolile ţesutului histiohemoblastic (leucemii acute, hemofilii, trombopenii, anemia pernicioasă etc.), în unele boli infecţioase (endocardita malignă, rujeolă, febră tifoidă, tifosul exantematic, septicemii etc.), în unele intoxicaţii (chinină, fosfor, oxid de carbon, mercur etc.), în asfixii mecanice (pete Tardieu pe seroase), în avitaminozele C şi K.

### Galben

— Pete de culoare gălbuie: depuneri de colesterol unice sau multiple, plane sau uşor reliefate — *xantelasmă.*

Se localizează aproape exclusiv pe pleoape, excepţional pe obraz, nas, gît etc.

### Brun

— Pigmentaţie brună care se localizează în special pe părţile laterale ale gîtului, cefei, constituind „colierul lui Venus"; pigmentaţia se poate găsi şi sub forma unei reţele brune neregulate, la nivelul abdomenului (pe flancuri), la nivelul membrelor etc. — *sifilidă pigmentară* (leuco-melanodermia sifilitică).

— Pată gălbuie, brună sau neagră, bine delimitată de tegumentele din jur, de formă ovalară sau rotundă, moale; la vitropresiune sau digitopresiune, pata nu dispare — *nev pigmentar plan.*

### Policrom

— Placarde difuze, uşor reliefate, de diferite forme şi mărimi, de culori care variază după vechimea leziunii: o coloraţie roşie-purpurie (în perioada incipientă) sau albastră-deschisă sau mai închisă, indică o leziune proaspătă de 1—2 zile; o coloraţie albastră-verzuie sau verde indică o leziune de cel puţin 3 zile; o coloraţie galbenă-murdară sau cafenie-murdară indică o leziune de peste 7 zile — *echimoză.*

Variaţia culorii acestor pete este rezultatul unor procese biochimice de transformare a hemoglobinei într-un pigment feric (hemosiderina) şi aferic (hematoidina). Echimozele se datoresc unor extravazări difuze de sînge în ţesutul conjunctiv lax şi sînt legate de traumatisme recente sau pot avea aceleaşi cauze ca şi purpura. La necropsie, găsim deseori echimoze în jurul regiunii unde s-au făcut injecţii intravenoase. O echimoză localizată sub conjunctiva pleoapei inferioare indică posibilitatea existenţei unei fracturi a bazei craniului. Diagonsticul diferenţial al echimozelor se face cu lividitatea cadaverică (vezi p. 35).

### Cu modificări generalizate de coloraţie (tabelul XXVI)

**Alb**

— Depigmentare albă a pielii în totalitatea ei, datorită lipsei de pigment; de asemenea părul este alb, iar irisul roz — *albinism.*

**Violaceu**

— Tegumente şi mucoasele de culoare violacee — *cianoză generalizată.*

Cianoza este mai accentuată la nivelul obrajilor, nasului, buzelor, al degetelor de la mîini şi picioare, fiind asociată deseori cu edem. Se găseşte în insuficienţa cardio-vasculară, în malformaţii cardiace, în afecţiuni pulmonare, obstrucţii ale căilor respiratorii etc.

**Galben-verzui**

— Tegumente de culoare galbenă-verzuie, mai mult sau mai puţin închisă, în asociere cu pigmentarea mucoaselor şi a scleroticii ochilor — *pigmentare icterică.*

Cunoaşte cauze variate: icter hemolitic, icter hepatocelular, ciroze icterigene, icter mecanic prin colelitiază sau cancer al capului pancreasului. Vor fi examinate, cu atenţie, ficatul, pancreasul şi căile biliare. Se va face diagnosticul diferenţial cu coloraţia gălbuie datorită carotenului, la persoanele alimentate în exces cu morcovi, sau datorită ingestiei de acid picric, atebrină.

**Cafeniu**

— Tegumentele şi mucoasele prezintă o tentă bronzată sau ciocolatie (boala Addison) — *pigmentare melanică.*

Vor fi cercetate leziunile tuberculoase ale suprarenalei, precum şi alte localizări ale tuberculozei.

**Brun-închis**

— Tegumente de culoare brună-închisă, datorită impregnării cu pigment feric (hemosiderină) — *pigmentare marţială* (hemosideroza generalizată sau hemocromatoza).

Se constată în diabetul bronzat, fiind asociată cu ciroza hepatică şi scleroza pancreatică. Organele interne prezintă o nuanţă brună-ruginie.

## LEZIUNI DE FORMĂ NODULARĂ
### (tabelul XXVII)

— Tumefacţie localizată, de mărime variabilă, de culoare roşie-purpurie pînă la cafenie-murdară, culoare care variază după vechimea leziunii, ca şi la echimoză (vezi p. 202) — *hematom subcutanat.*

Este rezultatul unei hemoragii abundente în ţesutul conjunctiv subcutanat.

— Formaţiune circumscrisă, mai mult sau mai puţin reliefată, de mărimea unui bob de mei sau mai mare, de consistenţă dură, fără conţinut lichid şi care nu se reduce la vitropresiune — *papulă.*

Se găseşte în veruca plană, sifilidele papuloase, lichenul plan etc.

— Nodul dur sau fluctuent (purulent), roşu-violaceu, centrat de o zonă albă-gălbuie; după eliminarea puroiului, se observă un dop de ţesut necrozat alb-gălbui (burbionul furunculului) — *furuncul.*

— Nodul bine delimitat, mobil pe planurile superficiale şi profunde, de consistenţă dură-elastică; pe secţiune, este de culoare albă-galbenă-cenuşie, cu aspectul miezului de castană — *gomă sifilitică crudă.*

— Nodul moale, fluctuent, aderent de piele (care este subţiată şi violacee); pe secţiune prezintă un conţinut gălbui, cremos, asemănător cu guma arabică — *gomă sifilitică ramolită.*

— Formaţiune rotundă, nodulară, roză-opalină, de mărimea unui bob de mei sau mai mare, de consistenţă fermă, cu centrul ombilicat, cu un orificiu pe unde se elimină o substanţă păstoasă galbenă-cenuşie — *Moluscum contagiosum.*

Se localizează de obicei la faţă, gît şi în regiunile genitală şi perigenitală.

— Noduli rotunzi, de mărime variind de la un sîmbure de cireaşă pînă la o nucă, în număr variabil (pînă la cîteva sute), mobili pe planurile supra- şi subiacente, de consistenţă dură — *cisticercoză cutanată.*

Vor fi căutate localizările viscerale ale cisticercozei şi se va face examenul microscopic pentru precizarea diagnosticului.

— Proeminenţe rotunde, numeroase, de mărimea unor boabe de mazăre, sau placarde circumscrise reliefate, cu marginile neregulate, cu suprafaţa granulară, cu depresiuni punctiforme, de culoare gălbuie pe secţiune — *adenom sebaceu.*

Se va face examenul histopatologic.

— Formaţiune rotundă, de volum variabil, proeminentă, bine delimitată, dură, mobilă pe planurile superficiale şi profunde; suprafaţa de secţiune are o coloraţie albă-sidefie şi un aspect de vîrtejuri — *fibrom.*

— Noduli multipli, mai mult sau mai puţin pediculaţi, de mărimi variabile, izolaţi sau grupaţi, de culoarea pielii din jur, de consistenţă inegală; în afară de noduli se găsesc zone pigmentate de culoare brună, sub formă de pete lenticulare izolate sau confluente — *neurofibromatoză Recklinghausen.*

Vor fi căutate şi alte localizări ale neurofibromatozei la nivelul sistemului nervos central şi al nervilor viscerali, precum şi leziunile de la nivelul oaselor: pseudoartroze, cifoscolioze, hipertrofii ale membrelor, chisturi subperiostale şi intraosoase etc.

— Nodul rotund de mărime variabilă, încapsulat, moale, pseudofluctuent, mobil pe planurile superficiale și profunde; pe suprafața de secțiune are o coloraţie gălbuie (țesut gras) — *lipom.*

Poate fi unic (lipom solitar) sau multiplu (lipomatoză). Localizare de predilecţie: pielea capului, a feţei şi spatelui.

— Formaţiune proeminentă, izolată sau conglomerată, sesilă sau pediculată, gălbuie sau roşiatică-violacee, moale sau dură, de mărime variabilă, de la un bob de linte la o portocală — *xantom.*

Se localizează de obicei la nivelul coastelor, genunchilor, umerilor etc.

— Formaţiune unică sau multiplă, netedă sau lobulată, roşiatică, moale, cu aspect gelatinos pe suprafaţa de secţiune — *mixom.*

Localizare frecventă la nivelul feţei, gîtului, spatelui, coapsei şi gambei.

— Nodul unic sau multiplu, rotund, de mărime variabilă, mobil pe planurile superficiale şi profunde, de culoare roză sau brună pe secţiune — *miom.*

— Nodul de mărime variabilă, de la un pumn la un cap de făt, de consistenţă uniformă, cu tegumentele de culoare normală sau albastră-violacee; pe suprafaţa de secţiune are aspect de carne de peşte cu zone de hemoragie şi necroză — *sarcom solitar.*

— Noduli multipli generalizaţi, de mărimi variind de la o alună la o portocală, acoperiţi de tegumente normale sau violacee, de obicei duri, uneori cu zone de ulceraţii — *sarcomatoză primitivă generalizată.*

— Noduli mici, izolaţi sau confluenţi, roşii sau albăstrui, duri, uneori ramoliţi, dar nu ulceraţi — *sarcomatoza hemoragică Kaposi.*

La toate leziunile de formă nodulară enumerate se face examenul histopatologic, pentru precizarea diagnosticului.

## LEZIUNI DE FORMA VEGETANTĂ

(tabelul XXVII)

— Cicatrice neregulat-nodulară sau liniară, mai mult sau mai puţin reliefată, cu suprafaţa netedă sau boselată, albă-sidefie — *cicatrice cheloidă*

— Formaţiune pediculată de mărimea unei alune, netedă sau mamelonată, roză-zmeurie, moale, acoperită uneori de cruste — *botriomicom.*

Localizare frecventă: extremităţile degetelor, buze, limbă, pielea capului. Se va face examenul histopatologic, pentru precizarea diagnosticului.

— Formaţiune proeminentă de volum variabil, sesilă sau pediculată, cu suprafaţa netedă sau mamelonată, albă-roşiatică-brună, dură sau moale — *papilom.*

— Formaţiune proeminentă, de mărime variabilă, circumscrisă sau difuză, roşie sau violacee, de consistenţă moale; la secţiune se scurge mult sînge — *hemangiom tuberos şi hemangiom cavernos.*

Hemangiomul cavernos duce, uneori, la deformări mari ale obrazului, buzelor, urechilor.

— Formaţiune vegetantă cu suprafaţa netedă sau mamelonată, de culoare galbenă-brună sau neagră; la vitropresiune sau digitopresiune culoarea nu dispare — *nev pigmentar tuberos.*

— Formaţiune proeminentă, neregulată, cu aspect conopidiform, de mărimea unui sîmbure de cireaşă, a unei nuci sau mai mare, de culoare roşie, consistentă — *carcinom vegetant.*

Uneori, prezintă zone ulcerate, crateriforme, neregulate, cu baza şi marginile, indurate, infiltrate (*carcinom vegetant şi ulcerat*). Vor fi cercetaţi, totdeauna, limfoganglionii sateliţi superficiali, care pot fi măriţi în volum, duri, formînd pachete, deseori aderente de straturile superficiale şi profunde.

## LEZIUNI DE FORMĂ VEZICULARĂ

(tabelul XXVII)

— Formaţiune uşor proeminentă, circumscrisă, unică sau multiplă, transparentă, de mărimea unui bob de linte sau mai mică, plină cu lichid clar — *veziculă.*

Se găseşte în varicelă, variolă (în perioada veziculară), herpes, eczemă, herpesul zoster, scabie, tricofiţia cutanată etc.

— Formaţiune proeminentă, circumscrisă, transparentă, rotundă sau ovalară, de dimensiuni care ajung pînă la un ou de găină, cu un conţinut lichid, în general seros, clar, alteori hemoragic — *bulă sau flictenă.*

Se găseşte în *pemfigusul plantar şi palmar* la nou-născutul sifilitic, în *pemfigusul vulgar*, în *impetigoul* streptococic, în faza incipientă din arsuri, în leziunile traumatice uşoare etc.

— Veziculă alb-gălbuie sau cenuşie, plină cu puroi — *pustulă.*

Se găseşte în variate piodermite, în urma infecţiilor cu microbi piogeni, în furunculoză, în unele stadii ale variolei, varicelei, vaccinei. În *pustula malignă* (produsă de bacteridia cărbunoasă), vezicula este la început plină cu un conţinut sanguinolent sau seros, apoi se sparge şi în locul ei se găseşte o escară neagră, cu ţesutul celular subiacent infiltrat, prezentînd un edem dur, înconjurat de o coroană de vezicule clare. În jurul pustulei, se găseşte un edem moale gelatinos, cu tegumentele lucioase, roşiatice.

## LEZIUNI DE FORMĂ ULCERO-NECROTICĂ

(tabelul XXVII)

— Pierderi de substanţă datorite unui traumatism recent — *plăgi contuze.*

Vor fi cercetate leziunile asociate: fracturi, rupturi de vase şi nervi.

— Pierdere de substanţă superficială, liniară, care se găseşte în jurul orificiului bucal, nazal, anal, la nivelul mamelonului, palmei, plantei — *fisură* sau *ragadă.*

— Pierdere de substanţă care se prelungeşte în profunzime printr-un traiect mai mult sau mai puţin adînc — *fistulă.*

Fistulele se găsesc în leziuni limfoganglionare ulcerate (vezi p. 211), în pleurezii purulente cu piogeni sau tuberculoase, în osteomielită etc., fiind întreţinute de prezenţa şi formarea de ţesuturi necrozate *(sechestre)* şi de proliferarea şi nematurarea ţesutului de granulaţie. De asemenea, fistule postoperatorii: citirea foii de observaţie va indica cercetarea care trebuie făcută în continuare.

— Ulceraţie de culoare negricioasă, mai mult sau mai puţin intensă, cu contur neregulat, rezultat al necrozării unei părţi limitate a pielii — *escară* sau *sfacel.*

La bolnavii cronici, caşectici, în cursul bolilor infecţioase cronice etc. se găsesc escare de decubit, situate în regiunile posterioare, la nivelul proeminenţelor osoase.

— Ulceraţie cu marginile adesea zdrenţuite, cu fundul uşor neregulat — *şancru primar tuberculos.*

Se însoţeşte de adenopatie satelită, care, uneori, fistulizează. Se localizează mai ales la nivelul obrazului, buzelor, nasului (leziune foarte rară).

— Pierdere de substanţă rotundă sau policiclică, profundă, cu marginile infiltrate, indurate, tăiate drept, nedezlipite, cu fundul neregulat, granulat, indurat, acoperit cu un depozit galben-cenuşiu — *goma sifilitică ulcerată.*

Localizarea mai frecventă la nivelul nasului, treimii inferioare a membrului inferior, unde nu trebuie confundată cu ulcerul varicos.

— Placard cu suprafaţa uşor înfundată, netedă, lucioasă, cu tegumentele subţiate (cicatrice atrofică a pielii), cu marginea neregulată, pe alocuri cu o zonă de ulceraţie, care reprezintă porţiunea de progresie excentrică a leziunii, şi o serie de formaţiuni granulare uşor reliefate (perle carcinomatoase) — *carcinom plan ulcero-cicatriceal.*

Leziunea se localizează la nivelul tîmplelor, urechilor, pleoapelor, obrajilor, nasului, frunţii etc.

— Pierdere de substanţă rotundă sau ovalară, uneori de dimensiuni mari, cu marginile regulate, infiltrate, cu fundul puţin indurat, neted, fără granulaţii — *ulcus rodens.*

Se localizează de obicei pe frunte, tîmple, obraji (microscopic este un *carcinom bazocelular).*

— Pierdere mare de substanţă, granuloasă, profundă, crateriformă, cu caracter distructiv, atingînd periostul şi osul, de culoare roşie, cu marginile tăiate drept sau ca un burelet mamelonat — *carcinom terebrant.*

Se va face examenul histopatologic.

## LEZIUNI DE FORMĂ RETRACTATĂ
(tabelul XXVII)

Cicatrice liniară puţin deprimată, netedă, de culoare albă-sidefie sau roză — *cicatrice operatorie.*

— Cicatrice neregulată, subţire, roză-violacee, cu retracţii şi aderenţe de planurile profunde; se dezvoltă pe o pierdere mare de substanţă a tegumentelor sau pe locul unor procese cronice — *cicatrice atrofică.*

— Cicatrice anfractuoasă, violacee cu fistule — *cicatrice tuberculoasă.*

## LIMFOGANGLIONII

*Normal.* Limfoganglionii sînt mici cît un bob de mei, nepalpabili sau palpabili (paranormali), neaderenţi între ei, mobili pe planurile superficiale şi profunde. Pe secţiune sînt de culoare albă-roşie, în afară de unele regiuni unde au o coloraţie specială negricioasă (limfoganglionii traheo-bronşici), galbenă-verzuie (limfoganglionii hilului hepatic etc.).

*Tabelul XXVIII*

LEZIUNI

| Limfoganglioni moderat-măriţi | Limfoganglioni variat-măriţi | Limfoganglioni ulceraţi |
|---|---|---|
| Limfadenită acută nesupurată | Limfadenopatie gigantofoliculară | Limfadenopatia din limfogranulomatoza inghinală subacută |
| Limfadenită cronică | Limfadenopatie limfogranulomatoasă malignă | Limfadenopatia din şancrul moale |
| Limfadenită tuberculoasă evolutivă | | |
| Limfadenită tuberculoasă fibro-cazeo-calcară | Limfadenopatie din leucoza limfatică | Limfadenopatia din tuberculoza cazeificată fistulizată |
| Limfadenită satelită şancrului sifilitic | Reticulolimfosarcom şi reticulosarcom | |
| Micropolilimfadenita din sifilis | Metastaze limfoganglionare canceroase | |

## LIMFOGANGLIONI MODERAT-MĂRIŢI
(vezi tabelul XXVIII)

— Limfoganglioni moi sau duri, mobili, rulează sub deget, pe suprafaţa de secţiune de coloraţie roz sau brună, cu mici puncte hemoragice — *limfadenită acută nesupurată.*

Se întîlneşte în pneumonie, bronhopneumonie (limfoganglioni hilari), febra tifoidă (limfoganglioni mezenterici), scarlatină, rujeolă, erizipel etc.

— Limfoganglioni duri, cu capsula îngroşată, neaderentă de piele şi straturile profunde, rulează sub deget; pe suprafaţa de secţiune de coloraţie roşie-brună sau cenuşie — *limfadenită cronică.*

Se întîlneşte în tuberculoză, sifilis congenital, în boli infecţioase (febră tifoidă, rujeolă, tuse convulsivă) etc.

— Limfoganglioni duri sau moi, aderenţi la piele şi neaderenţi la planurile profunde; pe secţiune se observă granulaţii miliare cenuşii, opace şi zone de cazeificare — *limfadenită tuberculoasă evolutivă.*

Vor fi căutate leziunile viscerale ale tuberculozei.

— Limfoganglioni cu zone albicioase, dure, scleroase, calcificate şi zone gălbui moi de cazeum pe suprafaţa de secţiune — *limfadenită tuberculoasă fibro-cazeo-calcară.*

— Limfoganglioni de mărimea unei cireşe sau alune, perfect izolaţi, individualizaţi, elastici sau duri, mobili pe planurile superficiale şi profunde, fără fenomene de periadenită, acoperiţi de tegumente normale, cu unul din ganglioni mai evident mărit; nu ajung niciodată la supuraţie — *limfadenită satelită şancrului sifilitic.*

— Mărire moderată a tuturor grupelor limfoganglionare, cu predilecţie în regiunea cervicală şi epitrohleală şi cu caracterele celor din limfadenita satelită şancrului sifilitic — *micropolilimfadenita din sifilis.*

Se găseşte frecvent în perioada secundară a bolii.

## LIMFOGANGLIONI VARIAT-MĂRIŢI

(tabelul XXVIII)

— Limfoganglioni uneori de mărimea unei portocale sau mai mari, cu suprafaţa netedă sau neregulată, de consistenţă moale, elastică, neaderenţi între ei şi mobili pe planurile superficiale şi profunde, cu aspect micronodular pe secţiune — *limfoadenopatie giganto-foliculară* (boala Brill-Symmers).

Limfoganglionii nu ulcerează şi nu supurează. Grupele limfoganglionare mai interesate sînt cele cervicale, inghinale şi axilare.

— Limfoganglioni din acelaşi grup, de diferite forme şi mărimi, aderenţi între ei sau chiar sudaţi (fără să-şi piardă individualitatea), formează o masă voluminoasă, cu suprafaţa mai mult sau mai puţin regulată, neaderentă la piele, dar aderentă la planurile profunde; pe secţiune, unii limfoganglioni sînt albi-rozaţi, cu aspect slăninos, alţii prezintă mici zone gălbui de necroză sau benzi fibroase albe-sidefii, deter-

minînd în acelaşi grup limfoganglionar o consistenţă diferită: moale, renitentă, elastică, dură — *limfadenita limfogranulomatoasă malignă* din boala Hodgkin.

Pielea nu este în general modificată ca aspect şi culoare. Vor fi cercetate şi celelalte grupe limfoganglionare superficiale şi profunde, de asemenea, şi scheletul. Sînt interesate una sau mai multe grupe limfoganglionare, frecvent cele cervicale (*gît proconsular*, de aspect lăţit), axilare, mai rar inghinale, hilare, mediastinale, abdominale etc.; frecvent există localizări asociate: cervico-mediastinale, cervico-axilare, axilo-mediastinale etc.

— Limfoganglioni la început moderat-măriţi în volum, ajungînd apoi la mărimea unei alune sau a unui ou, neaderenţi între ei, mobili pe planurile superficiale şi profunde, individualizaţi, putîndu-se uşor delimita prin palpare; pe suprafaţa de secţiune sînt roz-cenuşii, de aspect pulpos, iar prin radere se obţine un suc abundent — *limfadenopatia din leucoza limfatică* (leucemia limfatică cronică).

Sînt interesate toate grupele limfoganglionare superficiale şi profunde. Coexistă cu o splenomegalie foarte mare.

— Limfoganglioni variat-măriţi în volum, pînă la mărimea unui cap de făt, aderenţi între ei, confluenţi, cu contur uneori policiclic, de consistenţă moale sau uşor dură, imobili pe planurile superficiale şi profunde, datorită invadării capsulei limfoganglionare şi ţesuturilor învecinate de către ţesutul sarcomatos; pe secţiune se prezintă ca un ţesut omogen, alb-cenuşiu sau alb-rozat, de aspect umed, semănînd cu carnea de peşte — *reticulolimfosarcom şi reticulosarcom.*

De obicei, leziunea interesează un grup limfoganglionar (limforeticulosarcomul), rar mai multe grupe sau este generalizată (Kundrat). În reticulosarcom pielea este modificată, prezentînd un desen vascular şi cianoză. Vor fi cercetate şi celelalte localizări viscerale.

— Limfoganglioni de mărime care variază de la dimensiuni normale (în stadiile incipiente ale bolii), pînă la dimensiuni foarte mari, de formă rotundă, uneori neregulată, formînd mase voluminoase, de consistenţă crescută; de obicei nu confluează şi numai în caz de necroză se pot contopi într-o masă de consistenţă mai scăzută — *metastaze limfoganglionare canceroase.*

În metastaze sînt prinşi incipient limfoganglionii sateliţi teritoriului cu leziunea canceroasă; de exemplu limfoganglionii submaxilari, în cancerul buzei; cei axilari, în cancerul glandei mamare, cei supraclaviculari (limfoganglionul Virchow-Troisier), în cancerul gastric; cei inghinali, în cancerul corpului uterin, în cancerul rectal etc.; ulterior se pot găsi metastaze şi în grupele depărtate de leziunea canceroasă. Se va căuta cancerul primitiv.

## LIMFOGANGLIONI ULCERAŢI
(tabelul XXVIII)

— Bloc limfoganglionar dur, aderent de piele şi planurile profunde, datorită fenomenelor de periadenită, cu zone fluctuente, ramolite, supurate, care se deschid la piele printr-o serie de orificii crateriforme, cu aspect de stropitoare; uneori supuraţia se face în masă, găsindu-se un focar unic — *limfadenopatia din limfogranulomatoza inghinală subacută* (benignă sau boala Nicolas-Favre).

În perioada incipientă a bolii, limfoganglionii sînt de mărimea unei alune, fără modificări de culoare şi aspect al pielii.

— Unul sau cîţiva limfoganglioni (inghinali) aderenţi la planurile superficiale şi profunde, supuraţi, iar tegumentele prezintă o ulceraţie cu margini neregulate, de adîncime variată, cu un puroi galben-ciocolatiu, bine legat şi cremos — *limfadenopatia din şancrul moale.*

— Limfoganglionii prezintă caracterele din limfadenita tuberculoasă (p. 209), iar pielea este aderentă, netedă, subţire, lucioasă, albă sau violacee, prezentînd unul sau mai multe orificii (orificiile fistulelor), din care se scurge un puroi grunjos — *limfadenopatia din tuberculoza cazeificată fistulizată.*

Frecvent sînt interesaţi, unilateral, limfoganglionii submaxilari, apoi cei latero-cervicali şi supraclaviculari.

*Observaţie.* În general, diagnosticul de certitudine al oricărei limfadenopatii se face *microscopic*, prin amprente, frotiuri şi mai ales pe secţiuni histologice.

## TEGUMENTELE CALOTEI CRANIENE

*Tabelul XXIX*

| LEZIUNI | | | | | | |
|---|---|---|---|---|---|---|
| PLANE | | | NODULARE | | CHISTICE | ULCERO-NECROTICE |
| Cu lipsa părului | Cu deşeuri cutanate | De culoare roşie | De consistenţă moale | De consistenţă dură | | |
| Alopecia | Tricofiţia uscată | Hemangiomul | Bosa serosanguină | Abcese miliare la copii | Chistul sebaceu | Plăgile superficiale |
| Chelia | Kerion Celsi | | | | | |
| | Microsporia | | Hematomul | Goma sifilitică crudă | | Goma sifilitică ulcerată |
| | Favusul cu godeuri | | Goma sifilitică ramolită | Neurofibroame | | Ulceraţia tuberculozei |
| | | | Lipomul | | | |

## Cu lipsa părului

— Lipsa părului, difuză sau circumscrisă, în plăci izolate, bine conturate — *alopecie*.

Alopecia este de mai multe feluri: sub formă de mici suprafeţe izolate, circulare sau ovalare, împrăştiate fără nici o ordine, inegale, fără contur net, acoperite cu foarte puţin păr — *alopecie „în luminiş"*; sau ca zone rotunde, bine conturate, unice sau multiple, izolate sau confluente, cu contur policiclic, cu partea centrală lipsită de păr — *alopecie „în plăci"* din peladă.

— Pielea din zona centrală a calotei lipsită de păr, subţiată, atrofiată, lucioasă — *chelie*.

## Cu deşeuri cutanate

— Plăci multiple (10—15) neregulate, de mărimi care variază între 1 şi 4 cm, izolate sau confluente, acoperite de scuame uscate sau groase, în grosimea cărora se găsesc peri sinuoşi, cenuşii sau decoloraţi, răriţi, rupţi la distanţă de 2—3 mm de la emergenţă — *tricofiţie*.

Este o boală frecventă a copilăriei şi este determinată de o specie de *Trichophiton endotrix*.

— Placă unică, rar multiplă, acoperită de cruste, frecvent lipsită de păr, bine circumscrisă, rotundă, ovalară, cu diametrul de 2—5 cm, cu marginile bine delimitate — *kerion Celsi*.

Leziunea se întîlneşte la copii.

— Plăci rotunde sau ovalare, cu diametrul de 2—5 cm, acoperite de scuame de culoare cenuşie, cu perii rupţi, lungi de 4—6 mm şi înconjuraţi de o teacă pulverulentă cenuşie — *microsporie*.

— Zone de mărimea unui bob de linte sau mai mari, cu o depresiune centrală, acoperite de placarde crustoase, neregulate, unele izolate, altele confluente, de culoare galbenă caracteristică, alături de care se găsesc şi zone de alopecie: părul este lung, decolorat, cenuşiu şi nu se rupe (ca în tricofiţie) — *favus cu godeuri*.

## De culoare roşie

— Tumefacţie întinsă, cu pielea subţiată, roşie; la secţiune se scurge sînge, care este conţinut în ochiuri vasculare laxe — *hemangiom*.

Leziunea poate să comunice cu un hemangiom intracranian.

## LEZIUNI DE FORMĂ NODULARĂ
(tabelul XXIX)

### De consistenţă moale

— Tumefacţie violacee, păstoasă, datorită unei infiltraţii serohematice a tegumentelor şi ţesuturilor supraiacente calotei — *bosă serosanguină.*

Se găseşte la nou-născut şi apare în timpul travaliului (dispare în primele 24 de ore).

— Formaţiune fluctuentă care, la secţiune, lasă să se scurgă sînge care a disociat grăsimea şi, uneori, a ridicat aponevroza epicraniană — *hematom.*

Indică un traumatism recent.

— *Gomă sifilitică ramolită* (vezi p. 204).
— *Lipom* (vezi p. 205).

### De consistenţă dură

— Noduli mici, de consistenţă elastică, cu un centru gălbui (purulent) şi o zonă hiperemiată în jur — *abcese miliare la copii mici.*

Se datoresc infecţiilor glandelor sudoripare cu stafilococi şi apar la copii debilitaţi sau în cursul unor boli (diaree cronică, bronhopneumonie etc.).

— *Gomă sifilitică crudă* (vezi p. 204).

— Tumori proeminente, de mărimi variabile, dure, dispuse sub formă de şiraguri şi acoperite de o piele îngroşată, infiltrată — *neurofibroame.*

## LEZIUNI DE FORMĂ CHISTICĂ
(tabelul XXIX)

— Chist unic sau multiplu, sferic, cu dimensiuni variind de la un bob de grîu pînă la o nucă sau mai mari, rotund sau ovalar, regulat, fluctuent, acoperit de tegumente de aspect normal; pe secţiune prezintă o capsulă conjunctivă ce limitează o cavitate cu un conţinut păstos, albicios, gălbui, opac, uneori supurat — *chist sebaceu.*

Se va face examenul histopatologic.

## LEZIUNI DE FORMĂ ULCERO-NECROTICĂ
(tabelul XXIX)

— Pierderi de substanţă sau benzi echimotice — *plăgi superficiale.*
Se constată la nou-născut.

Se produc în cazul naşterilor mai dificile, lente, la nivelul unde s-a sprijinit capul de proeminenţele osoase ale mamei (promontoriu sau pubis) sau se datoresc forcepsului. La adult, se produc în traumatisme; se va examina fundul plăgii, se va nota dacă există vreun hematom sau o fisură a periostului; uneori, poate fi vorba de un caz medico-legal.

— Pierdere de substanţă cu caracterele descrise la p. 207 — *gomă sifilitică ulcerată.*

Leziunea constituie exteriorizarea unei leziuni sifilitice a bolţii craniene sau a ţesuturilor intracraniene.

— Fistule multiple prin care se scurge un puroi grunjos — *ulceraţie tuberculoasă.*

Leziunea constituie exteriorizarea unei leziuni tuberculoase a bolţii craniene sau a ţesuturilor intracraniene care vor fi examinate.

## CALOTA CRANIANĂ

*Normal.* La nou-născut, calota craniană prezintă o fontanelă mediană anterioară (bregma) membraniformă, rombică, care se osifică la 15 luni, o fontanelă mediană posterioară (lambda) şi patru fontanele laterale osificate la naştere. Fontanela anterioară are la naştere axul antero-posterior de 4—5 cm şi cel transversal de 2,5—4 cm; cu timpul, lăţimea depăşeşte lungimea. În perioada de creştere, la nivelul suturilor oaselor craniene se găseşte o membrană conjunctivă suturală. La adult şi bătrîni suturile sînt sudate, iar marginile dinţate ale oaselor se interpătrund reciproc (*sinostoză*).

*Tabelul XXX*

### LEZIUNI

| DIFUZE (îngroşarea osului) | NODULARE | PIERDERI DE SUBSTANŢĂ | DEFORMĂRI | MALFORMAŢII |
|---|---|---|---|---|
| Boală osoasă Paget | Cefalhematom extern | Înfundări şi fracturi | Neînchiderea fontanelelor | Acranie |
| Boală osoasă Recklinghausen | Cefalhematom intern | Fisuri simple sau fracturi | Craniotabes | Hemicranie |
| | Cefalhematom „în buton de cămaşă“ | Pierderi de substanţă din boala Hand-Schüller-Christian | Craniu oblic ovalar | Macrocefalie |
| | Osteom | | Craniu de aspect natiform | Microcefalie |
| | Mielom multiplu | Osteomielită | Craniu pătrat | Oxicefalie |
| | Xantomatoză cranio-hipofizară | Tuberculoză | Frunte olimpiană | Craniotabes congenital |
| | Cancer metastatic | Osteită sifilitică | | Pierderi de substanţă congenitală |

## LEZIUNI DE FORMĂ DIFUZĂ

(îngroşarea osului)

(tabelul XXX)

— Îngroşare globală difuză a calotei, cu estomparea, ştergerea tăbliei osoase interne şi externe separate prin diploe, care este mult îngroşată; conturul calotei este deformat, neregulat, cu numeroase ridicături cu diametrul transversal mult lărgit; suprafaţa internă prezintă numeroase şanţuri adînci (amprentele vasculare), separate prin ridicături de diverse mărimi — *boala osoasă Paget* (osteopatia deformantă progresivă).

Vor fi examinate şi coastele, omoplaţii, femurele, tibiile etc. Pentru precizarea diagnosticului, se va face examenul histopatologic.

— Îngroşare a calotei care prezintă o serie de chisturi, mai mult sau mai puţin voluminoase, anfractuoase, unele pline cu o masă moale roşie-brună (tumoare brună) — *boala osoasă Recklinghausen* (osteită fibrochistică).

Vor fi examinate şi celelalte oase (rahis, bazin etc.) şi se va căuta adenomul paratiroidian. Pentru precizarea diagnosticului, se va face examenul histopatologic.

## LEZIUNI DE FORMĂ NODULARĂ

(tabelul XXX)

— Tumefacţie moale, circumscrisă, de mărimea unei nuci sau portocale, ireductibilă, limitată de suturi, cu pielea supraiacentă nemodificată — *cefalhematom extern* al nou-născutului.

Leziunea se produce datorită unei revărsări de sînge între os şi periost.

— Masă de sînge între os și *dura mater* — *cefalhematom intern.*

— Cefalhematom extern care comunică cu unul intern printr-o fisură a osului — *cefalhematom „în buton de cămaşă".*

— Formaţiune nodulară dură, care proemină sub tegumentele calotei craniene — *osteom.*

— Noduli moi, elastici, cu aspect pestriţ pe suprafaţa de secţiune, datorită numeroaselor zone de necroză şi hemoragii; proemină sub tegumentele neulcerate ale calotei, tăblia osoasă internă şi externă a calotei craniene fiind distrusă şi perforată — *mielom multiplu* (reticuloplasmocitosarcom sau boala Rustiţki-Kahler).

Se găsesc tumori multiple şi în alte segmente ale scheletului. Se va face examenul histopatologic.

— Noduli subcutanaţi de consistenţă moale şi de culoare gălbuie pe suprafaţa de secţiune, cu distrugerea tăbliilor osoase — *xantomatoza cranio-hipofizară* (boala Hand-Schüller-Christian).

Se constată în asociere cu exoftalmie uni- sau bilaterală, nanism sau infantilism hipofizar.

— Formaţiuni multiple, de aspect pestriţ pe secţiune — *cancere metastatice.*

## LEZIUNI SUB FORMĂ DE PIERDERE DE SUBSTANŢĂ
(tabelul XXX)

— Depresiuni regulate cu contur rotunjit şi neted, dure la palpare — *înfundări şi fracturi* ale oaselor craniului.

La nou-născut se produc în traumatismele din timpul travaliului (forceps sau proeminenţe osoase ale bazinului).

— Pierderi de substanţă în urma traumatismelor — *fisuri, fracturi.*

Se va examina tăblia internă, uneori singura interesată. Asocierea cu o fractură de bază va putea fi verificată după îndepărtarea creierului.

— Lacune cît un bob de mazăre, mai rar de mărimea unei palme, cu contur policiclic, cu margini nete (osteoporoză lacunară) — *pierderi de substanţă din boala Hand-Schüller-Christian.*

Leziunile se pot găsi şi la nivelul oaselor feţei, bazei craniului şi membrelor etc.

— Fistule prin care se elimină puroi şi sechestre osoase — *osteomielită.*

Vor fi căutate eventuale infecţii ale urechii sau sinusului.

— Orificii anfractuoase, cu subţierea osului şi cu fistule cutanate — *tuberculoză.*

Se va căuta focarul tuberculos intracranian.

— Ulceraţii multiple ale tăbliei externe craniene, cu contur „în hartă geografică", cu marginile osoase îngroşate, exuberante, de aspect compact sau poros şi cu fundul format din diploe — *osteită sifilitică.*

Leziunea este un rezultat al evacuării gomelor periostului. Uneori, poate fi perforată tăblia internă, iar *dura mater* rămînînd neacoperită de os. Se pot găsi periostite intracraniene care comprimă centrii nervoşi.

## DEFORMĂRI
(tabelul XXX)

— Fontanela anterioară rămîne neosificată şi după vîrsta de 15 luni, iar diametrul său antero-posterior rămîne mai mare ca cel transversal — *neînchiderea fontanelelor.*

— Oasele craniului, mai ales occipitalul şi parietalele, sînt de consistenţă mai puţin dură şi se deprimă la apăsare, dînd senzaţia de carton — *craniotabes.*

— Turtire a regiunii occipitale sau o asimetrie a craniului — *craniu oblic ovalar (plagiocefalie).*

— Bose parietale proeminente, cu un şanţ pe linia sagitală — *craniu de aspect natiform* (aspect de fesă).

— *Craniu pătrat.*

— Bose frontale mult proeminente — *frunte olimpiană.*

Toate aceste deformări se întîlnesc de obicei în rahitism la nou-născut, sugar sau copii mici.

## MALFORMAŢII
(tabelul XXX)

— Lipsa completă a bolţii craniene — *acranie.*

— Lipsa incompletă a bolţii craniene — *hemicranie.*

— Mărirea cutiei craniene în toate diametrele, cu lărgirea suturilor membranoase şi destinderea fontanelelor (dacă persistă), însoţită, uneori, de subţierea oaselor sau chiar de pierderi de substanţă osoasă — *macrocefalie.*

— Craniu mic, cu diminuarea tuturor dimensiunilor (cap de maimuţă), datorită osificării (sinostozei) premature a suturilor oaselor craniului — *microcefalie.*

— Craniu de aspectul unei căpăţîni de zahăr, cu diametrul vertical alungit, datorită sinostozei precoce a suturii coronare — *oxicefalie.*

— Înmuierea unor oase ale bolţii craniene pe zone mici, care, la palpare, dau senzaţia de pergament; se datoreşte unei osificări defectuoase — *craniotabes congenital.*

— Pierderi de substanţă congenitale la copii, cu lipsa unei porţiuni a oaselor cutiei craniene, de mărime variabilă, cu marginile netede şi neascuţite, de obicei în regiunea occipitală sau fronto-nazală. Prin pierderea de substanţă pot hernia sub tegumentele calotei: meningele, care formează o pungă numită *meningocel* (rar); creierul sau o parte din ventriculul cerebral destins, formînd *encefalocelul* sau *encefalocistocelul;* meningele şi creierul, formînd *meningoencefalocelul.* Pielea supraiacentă este frecvent aderentă, uneori subţiată, alteori îngroşată sau lipseşte.

La nivelul feţei se pot găsi o serie de leziuni de forme variate, care au fost descrise la capitolul „Tegumentele“, p. 197 (hemangiom plan sau tuberos, nev pigmentar plan sau tuberos, adenom sebaceu, carcinom vegetant sau ulcerat etc.). În afară de acestea, descriem cîteva leziuni caracteristice feţei.

LEZIUNI *Tabelul XXXI*

| DIFUZE | | PLANE | NODULARE |
|---|---|---|---|
| Cu mărirea volumului | Cu micşorarea volumului | | |
| Facies edemaţiat cianozat<br>Facies edemaţiat alb<br>Facies edemaţiat dur<br>Edem malign al feţei | Facies cu aspect de bătrîn | Lupus eritematos | Furunculul feţei<br>Facies leonin |

## LEZIUNI DE FORMĂ DIFUZĂ
(tabelul XXXI)

### Cu mărirea volumului

— Tumefiere violacee, cu predominanţă la nivelul buzelor, vîrful nasului şi urechilor — *facies edemaţiat cianozat.*

Se găseşte în insuficienţa cardiacă globală.

— Tumefiere albă moale — *faciesul edemaţiat alb* din nefropatii.

— Tumefiere dură elastică — *facies edemaţiat dur.*

Se găseşte în mixedem (faţă rotundă de „lună plină“).

— Tumefiere acoperită uneori cu vezicule şi flictene (vezi p. 206 „Pustula malignă“) — *edemul malign al feţei* din infecţia cărbunoasă sau antrax.

Este localizat de obicei la pleoape, dar poate prinde întreaga faţă, gîtul şi peretele toracic.

### Cu micşorarea volumului

— Dispariţia ţesutului gras şi a bulei Bichat la copii atrepsici — *facies cu aspect de bătrîn.*

## LEZIUNI DE FORMĂ PLANĂ
(tabelul XXXI)

— Placarde eritematoase acoperite de scuame subţiri, transparente sau groase, uscate, aderente, cu prelungiri în profunzime, cu pielea atrofică sau cu cicatrice cenuşii, deprimate, desfigurante. Leziunea este simetrică pe faţă, sub formă de fluture cu aripile întinse — *lupus eritematos.*

### LEZIUNI DE FORMĂ NODULARĂ
(tabelul XXXI)

— Nodul alb-gălbui, înconjurat de o zonă hiperemiată, localizat la buze, nas sau frunte; se însoţeşte de o infiltraţie masivă a tegumentelor feţei — *furuncul.*

Poarta de intrare o constituie o leziune cutanată ca eczema, acneea, sicozisul.

— Nodul de mărime variată, izolat sau conglomerat, şi infiltraţii lepromatoase separate prin şanţuri, localizate pe frunte, bărbie, ureche; septul nazal este perforat, iar cartilajul şi lobul nasului sînt prăbuşite — *faciesul leonin din lepră.*

## URECHEA EXTERNĂ

*Tabelul XXXII*

LEZIUNI

| PLANE | NODULARE | VEGETANTE | ULCERO-NECROTICE | MALFORMAŢII | LICHIDE CARE SE POT SCURGE |
|---|---|---|---|---|---|
| Eczemă<br>Impetigo | Othematom<br>Furuncul<br>Condrom<br>Fibrom | Cancer vegetant | Cancer ulcerat | Macrotie<br>Microtie<br>Oprire în dezvoltare<br>Poliatie | Sanguinolente<br>Purulente |

### LEZIUNI DE FORMĂ PLANĂ
(tabelul XXXII)

— Cruste mici gălbui ce acoperă pielea îngroşată a pavilionului şi a conductului auditiv extern — *eczemă.*

— Cruste groase, galbene-cenuşii; după îndepărtarea lor, lasă o suprafaţă umedă sero-purulentă, uşor sanguinolentă — *impetigo.*

### LEZIUNI DE FORMĂ NODULARĂ
(tabelul XXXII)

— Tumefacţie rotundă, netedă, de culoare roşiatică, fluctuentă, constituită dintr-un revărsat sanguin sau sero-sanguin, situat între cartilajul şi pericondrul pavilionului urechii — *othematom.*

— Nodul, uneori limitat, de mărime variabilă, de culoare roşie, cu un centru alb-gălbui purulent, situat la extremitatea externă a conductului auditiv — *furuncul.*

Vor fi examinaţi limfoganglionii preauriculari, retromastoidieni şi submastoidieni.

— Tumori benigne de consistenţă dură — *condrom, fibrom.*

Se va face examenul histopatologic.

### LEZIUNI DE FORMĂ VEGETANTĂ
(tabelul XXXII)

— Formaţiune înmugurită, verucoasă, indurată — *cancer vegetant.*

Se va face examenul histopatologic.

### LEZIUNI DE FORMĂ ULCERO-NECROTICĂ
(tabelul XXXII)

— Pierdere de substanţă anfractuoasă, acoperită de cruste cu distrugerea pavilionului urechii — *cancer ulcerat.*

Se va face examenul histopatologic.

### MALFORMAŢII
(tabelul XXXII)

— Pavilion de dimensiuni exagerate — *macrotie.*

— Pavilion foarte mic, de configuraţie normală — *microtie.*

— Pavilion care se prezintă sub forma unui burelet cartilaginos; lipseşte, uneori, şi conductul auditiv — se datoresc unei *opriri în dezvoltare.*

— Mici noduli cartilaginoşi subcutanaţi, sesili sau pediculaţi, situaţi în jurul urechii; nodulii reprezintă pavilioane rudimentare — *poliotie.*

### LICHIDE CARE SE POT SCURGE DIN CAVITATEA URECHII
(tabelul XXXII)

*Lichide sanguinolente*, în fracturi ale bazei craniului.
*Lichide purulente*, în otita supurată a urechii mijlocii.

## OCHII

### MODIFICĂRI DE CULOARE
(tabelul XXXIII)

— Coloraţie galbenă-verzuie a scleroticei şi a conjunctivei — *icter.*

*Tabelul XXXIII*

## LEZIUNI

| MODIFICĂRI DE CULOARE | MODIFICĂRI ALE PUPILEI | MODIFICĂRI ALE GLOBULUI OCULAR |
|---|---|---|
| Icter | Midriază<br>Mioză<br>Anizocorie | Exoftalmie unilaterală<br>Exoftalmie bilaterală<br>Enoftalmie |

### MODIFICĂRI ALE PUPILEI
(tabelul XXXIII)

— Mărirea pupilei — *midriază.*

Se constată în sifilis (paralizia nervului oculo-motor comun), în compresiuni pe simpatic (tumori etc.), în unele intoxicaţii, tumori cerebrale şi în urma acţiunii unor medicamente (atropină, adrenalină, cocaină).

— Micşorarea pupilei — *mioză.*

Se întîlneşte în intoxicaţii (stricnină, opiacee, uremie), în sifilis, în leziuni cerebrale, în leziuni ale bazei craniului etc.

— Inegalitate pupilară congenitală sau căpătată — *anizocorie.*

### MODIFICĂRI ALE GLOBULUI OCULAR
(tabelul XXXIII)

— Proeminarea unui glob ocular din orbită — *exoftalmie unilaterală.*

Se găseşte în neoplasme ale orbitei, în boala Hand-Schüller-Christian, în hematomul orbitar, flegmonul orbitar etc.

— Ambii globi oculari proemină în orbită — *exoftalmie bilaterală.*

Se găseşte în boala Basedow, în boala Hand-Schüller-Christian, în leucemii etc.

— Înfundarea globului ocular în cavitatea orbitară — *enoftalmie.*

Se găseşte în stări caşectice, traumatisme orbitare, după inflamaţia orbitară etc.

## NASUL

### LEZIUNI DE FORMĂ NODULARĂ
(tabelul XXXIV)

— Formaţiune rotundă, netedă, de consistenţă cartilaginoasă, de culoare cenuşie, care determină deformări ale nasului — *condrom.*

Se va face examenul histopatologic.

*Tabelul XXXIV*

| LEZIUNI | | | |
|---|---|---|---|
| NODULARE | VEGETANTE | ULCERO-NECROTICE | DEFORMĂRI |
| Condrom | Polipi mucoşi<br>Carcinomul mucoasei nazale<br>Carcinomul pielii nasului | Lupusul tuberculos ulcerat<br>Goma sifilitică ulcerată<br>Carcinomul pielii nasului | Nas „în şa“<br>Nas „în picior de ceaun“<br>Nas „în lornietă“<br>Nas „în cioc de papagal“ |

## LEZIUNI DE FORMĂ VEGETANTĂ
(tabelul XXXIV)

— Formaţiuni care proemină la nivelul orificiilor nazale, fiind acoperite de o mucoasă îngroşată rozată; uneori, sînt ulcerate — *polipi mucoşi ai foselor nazale.*

Se va face examenul histopatologic.

— Formaţiuni proeminente neregulate, situate în interiorul foselor nazale, de culoare roşie, de consistenţă crescută sau friabilă şi cu zone de ulceraţie; duc la distrugeri ale ţesuturilor nasului — *carcinomul mucoasei nazale.*

— *Carcinomul pielii nasului* (vezi p. 206).

## LEZIUNI DE FORMĂ ULCERO-NECROTICĂ
(tabelul XXXIV)

— Pierdere de substanţă uneori superficială, alteori profundă, acoperită adesea de cruste brune-negre, după a căror îndepărtare se observă marginile ulceraţiei dezlipite şi înmugurite; în jurul ulceraţiei, prin vitropresiune, se pun în evidenţă noduli gălbui — *lupus tuberculos ulcerat.*

— Pierdere de substanţă profundă cu margini regulate, nedezlipite, indurate, cu distrugeri ale ţesutului cartilaginos şi osos — *gomă sifilitică ulcerată.*

— *Carcinomul pielii nasului* (vezi p. 207).

## DEFORMĂRI ALE NASULUI
(tabelul XXXIV)

— Prăbuşirea oaselor nasului la nivelul rădăcinii, cu lobul şi aripile nasului ridicate în sus şi orificiile nazale privind înainte — *nas „în şa“.*

— Oasele nasului complet distruse şi numai lobul este reliefat — *nas „în picior de ceaun"*.

— Lobul nasului invaginat din cauza sclerozei retractile — *nas „în lornietă"*.

— Vîrful nasului ascuţit, orientat în jos, în formă de cioc, cu două depresiuni laterale care delimitează vîrful — *nas „în cioc de papagal"*.

Aspectele sînt datorite leziunilor oaselor şi septului cartilaginos nazal.
Se găsesc frecvent în sifilisul congenital tardiv.

## BUZELE

*Tabelul XXXV*

### LEZIUNI

| PLANE | NODULARE | VEGETANTE | VEZICULARE SAU CHISTICE | ULCERO-NECROTICE | MALFORMAŢII | LICHIDE CARE SE POT SCURGE DIN CAVITATEA BUCALĂ |
|---|---|---|---|---|---|---|
| Leucoplazie | Furuncul | Botriomiom | Herpes | Ulceraţii prin substanţe caustice | Buză de iepure<br>Gură de lup | Lichid sanguinolent |
| Hemangiom plan | | Şancru hipertrofic sifilitic | Chist de retenţie | Şancrul tuberculos | Atrezie bucală | Suc gastric<br>Resturi alimentare |
| | | Papilom | | Şancrul sifilitic | Macrocheilie | Bilă |
| | | Carcinom vegetant | | Carcinomul ulcerat | | |

### LEZIUNI DE FORMĂ PLANĂ
(tabelul XXXV)

— Placard puţin reliefat, cu suprafaţa netedă sau rugoasă, de formă, mărime şi grosime variabile, albicios sau alb-cenuşiu, aderent şi indurat; localizat de obicei în dreptul comisurilor buzelor — *leucoplazie*.

— *Hemangiomul plan* (vezi p. 201).

### LEZIUNI DE FORMĂ NODULARĂ
(tabelul XXXV)

— Nodul dur sau fluctuent (purulent), roşu-violaceu, centrat de o zonă de ţesut necrozat alb-gălbui (burbion) — *furuncul*.

Este localizat de obicei la nivelul buzei superioare şi se însoţeşte frecvent de o tumefiere a obrajilor, pleoapelor, regiunii submaxilare, cu flebita venei faciale, venei oftalmice şi a sinusurilor intracraniene.

## LEZIUNI DE FORMĂ VEGETANTĂ
(tabelul XXXV)

— *Botriomicomul* (vezi p. 205).

— Leziune reliefată, situată mai frecvent la nivelul buzei inferioare, simulînd un cancer — *şancrul hipertrofic sifilitic.*

Se va face examenul histopatologic pentru precizarea diagnosticului.

— *Papilomul* (vezi p. 205) situat la nivelul marginii libere a buzei.

— Leziune proeminentă, conopidiformă, cu zone ulcerate; localizată pe buza inferioară în regiunea cutaneo-mucoasă — *carcinom vegetant.*

## LEZIUNI DE FORMĂ VEZICULARĂ SAU CHISTICĂ
(tabelul XXXV)

— Papule înconjurate de o zonă hiperemică, centrate de vezicule cu lichid transparent sau tulbure şi cruste galbene sau negre — *herpes.*

Se găseşte în febra herpetică, gripă, meningită etc.

— Formaţiune veziculară, translucidă, de mărime de la cîţiva mm pînă la 1 cm, cu un conţinut gelatinos; localizată pe faţa internă a buzei inferioare — *chist de retenţie.*

## LEZIUNI DE FORMĂ ULCERO-NECROTICĂ
(tabelul XXXV)

— *Ulceraţii prin substanţe caustice* acide sau alcaline, cu aspecte variate după natura substanţei: culoare galbenă, în cazul acidului azotic; culoare galbenă-cenuşie sau negricioasă, acoperită uneori de false membrane, în cazul acidului clorhidric; de culoare brună-neagră, în cazul acidului sulfuric etc.

— Ulceraţie rotundă sau ovalară, călare pe piele şi mucoasă, cu baza moale, cu marginile dezlipite şi fundul neregulat, acoperit cu granulaţii mici galbene-cenuşii — *şancru tuberculos.*

Se mai poate prezenta sub forma unui nodul.

— Eroziune superficială sau ulceraţie bine circumscrisă, cu fundul curat, neted, lucios, de culoare roşie jambonată, cu baza indurată, de consistenţă cartonoasă, cu marginile netede — *şancru sifilitic.*

Limfoganglionii sateliţi submentonieri şi submaxilari sînt uşor măriţi.

— Pierderi de substanţă cu margini neregulate, cu localizare frecventă pe buza inferioară, călare pe mucoasă şi piele — *carcinom ulcerat.*

Limfoganglionii sateliţi sînt măriţi şi duri.
Se va face examenul histopatologic.

## MALFORMAŢII
(tabelul XXXV)

— Fantă unilaterală a buzei superioare ce poate ajunge pînă la orificiile nazale. Poate interesa numai buza — *buză de iepure incompletă.*

Uneori interesează şi pragul nării, creasta alveolară, bolta palatină şi vălul palatin — *buză de iepure completă.*

— Fanta buzei superioare, bilaterală şi totală, asociată cu o fantă a maxilarului superior, bolţii palatine şi a vălului palatin — *gură de lup.*

— Orificiul bucal strîmtorat, datorită simfizării celor două comisuri — *atrezie bucală.*

— Hipertrofia congenitală a buzelor, mai frecvent a buzei superioare — *macrocheilie.*

## LICHIDE CARE SE POT SCURGE DIN CAVITATEA BUCALĂ
(tabelul XXXV)

Din cavitatea bucală se poate scurge un *lichid sanguinolent* de proveniență: nazală, în urma unui *epistaxis;* gingivală, *gingivoragie;* pulmonară cu sînge aerat, *hemoptizie* sau spumos-rozat — *edem pulmonar;* gastrică cu sînge negru, *hematemeză.*

De asemenea, se poate scurge *suc gastric* de culoare galbenă-închisă sau albă-gălbuie, la copii, sau *resturi alimentare, bilă.*

## DINŢII

— Pierderi de substanţă superficiale, liniare, în formă de scară, punctiforme, fără vreun caracter specific — *eroziuni dentare.*

— Incisivi neregulat implantaţi, cu marginea lor liberă excavată, „în semilună", cu suprafaţa netedă, uneori uşor brăzdată — *dinţii Hutchinson* din sifilisul congenital.

Împreună cu Keratita parenchimatoasă şi surdo-mutitatea constituie, clinic, triada Hutchinson.

— Dinţi parţial sau total micşoraţi (infantilism dentar) — *microdonţie.*

— Dinţi măriţi, mai ales incisivii mediani superiori — *macrodonţie.*

— Absența congenitală a unuia sau mai multor perechi de dinți — *anodonție*.

Dinții mai pot prezenta: o formulă dentară care să nu corespundă vîrstei respective, modificări de implantare (convergent, divergent), modificări de număr, striații verticale (în rahitism). De asemenea, pot prezenta lipsuri, carii, granuloame, abcese care pot constitui infecții de focar.

## GÎTUL

*Tabelul XXXVI*

LEZIUNI

| DIFUZE | NODULARE | CHISTICE | ULCERO-NECROTICE |
|---|---|---|---|
| Guşa sau struma | Hipertrofia limfoganglionilor | Chist branhial congenital | Fistule din goma actinomicotică |
| | Scrofulodermă | Chist tiro-hioidian | Fistula din goma sporotricotică |
| | Actinomicoză cervico-facială | Chisturi seroase congenitale | Fistule branhiale |
| | Tumori salivare | | Fistule tuberculoase |

### LEZIUNI DE FORMĂ DIFUZĂ
(tabelul XXXVI)

— Tumefacție mediană sau medio-laterală de mărime variabilă, de la un pumn pînă la un cap de făt, lobulată, cîteodată dezvoltată spre mediastin — *guşă* sau strumă.

Se va face examenul histopatologic.

### LEZIUNI DE FORMĂ NODULARĂ
(tabelul XXXVI)

— *Hipertrofia limfoganglionilor* a fost descrisă la p. 208.

— Nodozități de mărimi care variază de la o alună la o nucă, dure, mobile, acoperite cu piele de aspect normal; uneori pot fi aderente, moi, ramolite, ulcerate, cu traiecte fistuloase — *scrofulodermă*.

— Noduli duri sau moi, de mărimi variate pînă la o nucă, mobili pe planurile supra- și subiacente, acoperiți de tegumente normale sau violacee — *actinomicoza cervico-facială*.

Se va face examenul histopatologic, pentru diagnosticul diferenţial cu tuberculoza şi sifilisul.

— Formaţiuni tumorale dure, aderente, cu localizare paratiroidiană sau submaxilară — *tumori salivare.*

Se va face examenul histopatologic.

## LEZIUNI DE FORMĂ CHISTICĂ
(tabelul XXXVI)

— Formaţiuni de mărimea maximă a unui ou, sferice, regulate, de consistenţă moale, uneori dură, mobile. Se localizează în diferite regiuni ale gîtului, putînd fi mediane sau laterale, uneori cu fistule — *chisturi branhiale congenitale.*

Se va face examenul histopatologic.

— Formaţiuni fluctuente superficiale, de mărimi variabile, situate pe linia mediană a gîtului — *chisturi tiro-hioidiene.*

Se va examina peretele chistului şi conexiunile sale cu tiroida.

— Formaţiuni chistice cu volum variabil pînă la un cap de făt sau mai mare, cu suprafaţa neregulată, de aspect multilobulat, de consistenţă moale, fluctuente, ireductibile, acoperite de pielea cu aspect normal (chisturi mici) sau întinsă, subţire, dar neaderentă (chisturi mari); pe secţiune, sînt constituite din una sau mai multe pungi, separate prin septuri conjunctive, cu suprafaţa internă netedă, sidefie, cu un conţinut lichid incolor, galben sau hematic — *chisturi seroase congenitale* (limfangiom chistic).

## LEZIUNI DE FORMĂ ULCERO-NECROTICĂ
(tabelul XXXVI)

— Fistule multiple situate pe o bază largă indurată, care fac să comunice între ele cavităţi de mărimi diferite cu marginile dezlipite, prin care se scurge un puroi cu granulaţii gălbui, reprezentînd conglomerate miceliene „în boabe de orez“ — *fistulele din goma actinomicotică.*

Se va face examenul micologic.

— Fistule multiple prin care se scurge un puroi vîscos, filant ciocolatiu — *fistulele din goma sporotricotică.*

Se va face examenul micologic.

— Fistule cu traiect foarte sinuos, fixate de peretele lateral al faringelui; se deschid la tegumente printr-un orificiu unic sau multiplu, cu marginile netede, suple sau cu mici zone de consistenţă cartilaginoasă şi

cu o secreţie seroasă-albicioasă sau vîscoasă; sînt situate în părţile mediane sau laterocervicale, asociate sau nu cu un chist congenital — *fistulă branhială congenitală.*

— Fistule unice, adesea multiple, anfractuoase, cu marginile decolate, prin care se scurge o substanţă purulentă, vîscoasă, grunjoasă, conţinînd resturi de ţesut necrotic — *fistule tuberculoase.*

Uneori, se observă cicatrice cutanate, neregulate, aderente în profunzime, violacee, lucioase, subţiri.

## TORACELE

O parte din leziunile care se pot găsi la examenul extern al toracelui au fost descrise la capitolul „Tegumentele" (p. 197). În acest capitol vor fi descrise leziunile mai specifice acestei regiuni.

*Tabelul XXXVII*

LEZIUNI

| DIFUZE | NODULARE | ULCERO-NECROTICE | DEFORMĂRI |
|---|---|---|---|
| Emfizem subcutanat | Mătănii costale | Pierderi de substanţă de natură variată | Torace „în carenă" |
| Edem cianotic<br>Edem alb<br>Edem roşiatic | Chist presternal | Fistulă datorită plăgilor | Torace „în butoi" |
| Edem în pelerină | Anevrism aortic | Fistule tuberculoase | Torace turtit antero-posterior |
| Reţele venoase superficiale | Formaţiuni nodulare variate | Hidrosadenită | Torace „de pantofar"<br>Retracţii toracice |

### LEZIUNI DE FORMĂ DIFUZĂ
(tabelul XXXVII)

— Pielea toracelui destinsă, tumefiată şi cu crepitaţii ce se simt la palpare — *emfizem subcutanat.*

Apare în urma ruperii unor alveole pulmonare, datorită eforturilor mari respiratorii (tuse, dispnee), leziunilor traumatice, leziunilor inflamatoare (tuberculoză etc.). Ruperea alveolelor provoacă un pneumotorax, iar aerul infiltrează ţesutul conjunctiv subcutanat din *flegmoanele anaerobe;* la secţiune se degajă gaze cu miros fetid şi se scurge o serozitate cu resturi tisulare.

— *Edemul cianotic*, în insuficienţa cardiacă (vezi p. 200).
— *Edemul alb*, în nefropatii (vezi p. 199).
— *Edemul roşiatic*, în legătură cu o leziune inflamatoare a toracelui (furuncul, flegmon). La secţiune se scurge o serozitate.
— *Edemul „în pelerină"* (vezi p. 200).
— *Reţele venoase superficiale toracice* cu vasele sanguine turgescente dilatate, violacee. Sînt datorite tumorilor mediastinale, care, prin compresiune, produc o îngreunare sau obstrucţie a circulaţiei din vena cavă superioară, în urma căreia se stabileşte o circulaţie colaterală, prin vena subclaviculară, vena mamară, venele intercostale, vena toracică şi venele azygos din ambele părţi.

## LEZIUNI DE FORMĂ NODULARĂ
(tabelul XXXVII)

— Îngroşări ale articulaţiei condro-costale, cu două şiraguri simetrice, mai evidente pe faţa internă a articulaţiilor condrocostale, după ridicarea plastronului sterno-costal — *mătănii costale.*

Se întîlnesc la copii cu rahitism.

— Formaţiune presternală de consistenţă fluctuentă, moale sau renitentă — *chist presternal.*

Frecvent este un chist dermoid. Se va face examenul histopatologic.

— Boltirea sternului şi a coastelor din stînga, cu pielea subţiată şi cu osul distrus, determinată de *anevrismul aortic.*

La palpare se va determina distrucţia osoasă. Se va devia incizia submento-pubiană, pentru a nu leza peretele anevrismului.

— *Formaţiuni nodulare variate*, datorite unor leziuni ale tegumentelor (hematom, abces, lipom, fibrom etc.) sau ale oaselor (gomă sifilitică, osteom, mielom etc.). Acestea au fost descrise la capitolul „Tegumentele" (p. 203).

Se va face examenul histopatologic.

## LEZIUNI DE FORMĂ ULCERO-NECROTICĂ
(tabelul XXXVII)

— *Pierderi de substanţă de natură variată* se găsesc în leziuni inflamatoare abcedate, gome ulcerate, formaţiuni neoplazice maligne ulcerate etc., care au fost descrise în capitolele anterioare.
— *Fistule* datorite unei plăgi, în urma unei toracotomii.

Examenul pleural şi al plămînului va indica natura leziunii.

— Fistule costale, anfractuoase, prin care se scurge o secreţie seroasă, purulentă sau grunjoasă — *fistule tuberculoase.*

Se vor căuta şi alte localizări tuberculoase, precum şi leziunile posibile de amiloidoză.

— Fistule situate în regiunea axilară, cu orificii multiple, prin care se scurge un puroi cremos, fără sfacel, cu induraţia întinsă, cartonoasă, a tegumentelor şi tumefacţii rotunde sau ovalare subiacente — *hidrosadenită.*

## DEFORMĂRI
(tabelul XXXVII)

— Torace în formă de piept de pasăre, datorită retracţiei coastelor şi proeminării anterioare a sternului — *torace „în carenă“.*

Se întîlneşte la copii cu rahitism.

— Toracele cu baza lăţită şi cu spaţiile intercostale mărite — *torace „în butoi“.*

Se întîlneşte în emfizemul pulmonar.

— *Toracele turtit* antero-posterior şi lăţit transversal din tuberculoza pulmonară.

— Depresiune în formă de pîlnie în porţiunea inferioară a sternului — *torace „de pantofar“* (infundibuliform).

Este o deformare profesională.

— *Retracţii toracice* se întîlnesc în afecţiuni pleuro-pulmonare cronice cu aderenţe, simfize şi după intervenţii operatorii.

## SÎNII

Normal. Glanda mamară este mobilă pe planurile superficiale şi profunde şi nu prezintă noduli, ci mase dure, mai mici sau mai mari, de ţesut glandular. Pe secţiune se observă ţesut adipos de culoare gălbuie, străbătut de benzi sidefii de ţesut conjunctiv. În această masă adipoasă se observă ţesutul glandular mamar ca o formaţiune neregulată, albicioasă, cu o duritate uniformă. *Limfaticele* drenează în limfoganglionii mamari interni, subclaviculari, axilari, de partea respectivă şi de partea opusă.

## LEZIUNI DE FORMĂ DIFUZĂ
(tabelul XXXVIII)

### Sînii măriţi

— Sîni, la nou-născut, măriţi uni- sau bilateral, cu tegumentele roşiatice, cu scurgeri lactescente — *pseudomastita nou-născuţilor.*

*Tabelul XXXVIII*

## LEZIUNI

| DIFUZE | | NODULARE | VEGE-TANTE | CHISTICE | ULCERO-NECROTICE | | RETRACTATE | | MALFOR-MAŢII |
|---|---|---|---|---|---|---|---|---|---|
| Sîni măriţi | Sîni micşoraţi | | | | La nivelul mame-lonului | La nivelul sînului | La nivelul mame-lonului | La nivelul sînului | |
| Pseudomastita nou-născuţilor | Atrofie | Citosteatone-croză | Boală Paget | Chist solitar | Eczemă | Gomă sifilitică ulcerată | Ombili-care | Aspect de coajă de porto-cală | Amastie |
| Hipertrofia sînului la fetiţe | Schir atrofic mamar | Mastită acută | | Boală chistică | Şancru sifilitic | Fistule tuberculoase | | | Atelie |
| Ginecomastie | | Mastită cronică | | | Boala Paget | Fistulele din actinomicoză | | | Poli-mastie |
| Hipertrofia sînului la femei | | Tuberculoză mamară | | | | Fistulele din abcesul de lactaţie | | | Politelie |
| Cancer masiv | | Gomă sifilitică crudă | | | | Cancer ulcerat | | | |
| | | Gomă sifilitică ramolită | | | | | | | |
| | | Lipom | | | | | | | |
| | | Adenofibrom | | | | | | | |
| | | Boală Reclus | | | | | | | |
| | | Carcinom nodular | | | | | | | |
| | | Adenosarcom | | | | | | | |

Este un puseu de origine hormonală.

— *Hipertrofia sînului la fetiţe*, în urma tulburărilor echilibrului endocrin al ovarelor, tiroidei sau hipofizei.

— Hipertrofia sînului la bărbat uni- sau bilaterală — *ginecomastie.*

Este datorită unui dezechilibru neuro-endocrin, adesea medicamentos (INH). Vor fi examinate hipofiza, testiculele.

— Sîni, la femei, măriţi global, uneori considerabil, de aspect normal — *hipertrofie.*

Vor fi cercetate glandele cu secreţie internă: ovar, hipofiză etc.

— Sîn mult mărit în volum, de consistenţă crescută, cu tegumente cu aspectul cojii de portocală, din cauza retracţiilor determinate de aderenţe — *cancer masiv.*

În cazul carcinomului mamar vom căuta metastaze în limfoganglioni (axilari, supraclaviculari), viscere (plămîn, organe abdominale) şi oase.

### Sînii micşoraţi

— *Atrofia* sînului la femei, datorită dezechilibrului endocrin, dar se poate găsi şi în unele boli ca tuberculoza etc.

— Sîn atrofiat, cu mamelonul retractat, la palpare simţindu-se o formaţiune dură, puţin voluminoasă, aderentă de planurile superficiale şi profunde — *schir atrofic mamar.*

Uneori găsim şi o pierdere de substanţă (schir ulcerat).

## LEZIUNI DE FORMĂ NODULARĂ
(tabelul XXXVIII)

— Formaţiune nodulară, frecvent unilaterală, mică, de obicei unică, de consistenţă dură, fără limite precise, aderentă de piele; pe secţiune are o culoare cenuşie şi o serie de chisturi pline cu un lichid alb sau brun — *citosteatonecroză* sau *lipogranulom* (Abrikosov).

— Sîn mărit în volum, cu o zonă mai bombată, dură, neaderentă de piele, sau fluctuentă, aderentă de piele, cu deschiderea colecţiei purulente la exterior — *mastită acută.*

— Formaţiune nodulară mică, dură la palpare, mobilă pe planurile superficiale şi profunde; pe secţiune se găseşte o cavitate (abcesul) cu peretele îngroşat, anfractuos, plină cu un puroi sau cu o serozitate amestecată cu sînge şi resturi tisulare — *mastită cronică* (abces cronic al sînului, galactocel).

Leziunea reprezintă o complicaţie tardivă a unei lactaţii sau a infectării unui chist preexistent.

— Formaţiuni nodulare, izolate sau confluente, cazeificate, de culoare gălbuie pe suprafaţa de secţiune şi cu numeroase fistule — *tuberculoză mamară*.

În forma „pseudoneoplazică“ sînul este mare şi prezintă o formaţiune fibroasă, cenuşie, cu noduli gălbui. Tuberculoza mamară este însoţită frecvent de limfadenită tuberculoasă axilară.

— *Goma sifilitică crudă* (vezi p. 204).

— *Goma sifilitică ramolită* (vezi p. 204).

— *Lipomul* (vezi p. 205).

— Formaţiune rotundă sau ovoidă, de mărime variabilă, dură sau elastică, mobilă pe planurile superficiale şi profunde, cu limite precise, delimitată şi enucleabilă; pe suprafaţa de secţiune este albă-rozată, uneori cu cavităţi chistice — *adenofibrom.*

— Noduli diseminaţi, duri, mobili, fără chisturi (forma frustă) — *boală Reclus.*

Se asociază, uneori, cu un cancer sau se malignizează, de unde obligativitatea examenului histopatologic al nodulilor.

— Formaţiune nodulară neîncapsulată, de mărime variabilă, de consistenţă dură, cu limite neprecise, aderentă de planurile superficiale şi profunde, mată, albicioasă sau cenuşie pe suprafaţa de secţiune, cu zone gălbui de grăsime şi cu prelungiri albicioase în ţesuturile învecinate; prin raclare cu cuţitul, se obţine un lichid denumit „suc canceros“ — *carcinom nodular.*

Vor fi cercetaţi limfoganglionii axilari, bilateral.

— Formaţiune voluminoasă (poate ajunge la cîteva kg), sferică, relativ încapsulată, lobulată, de consistenţă inegală, în unele locuri dură, în altele fluctuentă, mobilă pe planurile superficiale şi profunde, cu pielea subţiată, uneori cu ulceraţii; pe secţiune este albă-cenuşie cu numeroase cavităţi necrotice, anfractuoase, mai mici sau mai mari, pline cu formaţiuni vegetante, neregulate şi cu un lichid mucos, filant, galben sau verzui — *adenosarcom.*

Se va face examenul histopatologic.

## LEZIUNI DE FORMĂ VEGETANTĂ
(tabelul XXXVIII)

— Vegetaţii papilare cornoase sau cruste uscate foarte aderente, situate la nivelul mamelonului — *boală Paget.*

Se va face examenul histopatologic.

## LEZIUNI DE FORMĂ CHISTICĂ
(tabelul XXXVIII)

— Formaţiune rotundă, bine delimitată, de mărimea unei nuci verzi sau mai mare, renitentă, neaderentă de piele, cu faţa internă netedă sau cu mici vegetaţii şi cu lichid gălbui sau verzui în cavitate, care poate fi confundat cu puroiul, uneori sub tensiune mare, fapt ce face ca formaţiunea să aibă o consistenţă crescută — *chist solitar.*

— Sîn puţin mărit, mobil pe planurile profunde, cu formaţiuni fluctuente, superficiale (neaderente la piele) sau profunde, diseminate, mobile; pe secţiune se găsesc cavităţi rotunde chistice, de dimensiuni foarte variabile, cu perete subţire transparent, cu lichid galben sau verzui, adesea siropos sau granulos — *boală chistică a sînului* (boală Reclus).

Leziunea este de obicei bilaterală. Se va face examenul histopatologic.

## LEZIUNI DE FORMĂ ULCERO-NECROTICĂ
(tabelul XXXVIII)

**La nivelul mamelonului**

— Eroziuni acoperite de cruste — *eczemă.*

— Eroziune roşie, jambonată, cu baza indurată şi margini netede, cu localizare la baza mamelonului, uneori pe areolă sau chiar pe tegumentele sînului, însoţită de limfadenopatie axilară — *şancru sifilitic.*

— Ulceraţii crustoase, cu margini neregulate policiclice, reliefate, situate la nivelul mamelonului, pe care îl depăşesc şi care este mai mult sau mai puţin distrus — *boală Paget.*

Se va cerceta, prin palpare şi secţionare, dacă există o tumoare mamară profundă şi se vor examina limfoganglionii axilari. Examen histopatologic.

**La nivelul sînului**

— *Goma sifilitică ulcerată* (vezi p. 207).

Vor fi căutate alte localizări ale sifilisului terţiar.

— Fistule anfractuoase prin care se scurge o secreţie purulentă, seroasă sau grunjoasă, cu tegumentele aderente de formaţiuni nodulare situate în profunzime — *fistule tuberculoase.*

Se va cerceta eventualul focar tuberculos costal.

— Fistule multiple, înguste, strîmte, prin care se scurge un puroi cu granulații gălbui și care sînt situate pe o zonă indurată, aderentă de piele și mobilă pe mușchiul pectoral — *fistule din actinomicoză.*

Se vor cerceta localizări ale actinomicozei. Examen micologic.

— Fistule multiple prin care se scurge un puroi cremos, lactescent; la palparea glandei se simt focare indurate — *fistulele din abcesul de lactație.*

— Pierdere de substanță cu marginile reliefate, decolate, indurate, violacee, cu fundul murdar, neregulat, cu vegetații, aderînd de tumoarea profundă — *cancer ulcerat.*

Ulcerația poate fi datorită extinderii unei tumori la dermă și epidermă, sau rupturii pielii care a cedat în fața creșterii rapide a tumorii.

## LEZIUNI DE FORMĂ RETRACTATĂ

(tabelul XXXVIII)

### La nivelul mamelonului

— *Ombilicarea mamelonului* care aderă de planurile profunde, datorită extensiei la mamelon a unui cancer subiacent.

### La nivelul sînului

— Sîn cu adînciturи și ridicături, iar pielea aderentă de un nodul subiacent are *aspect de coajă de portocală.*

Se întîlnește în cancerul mamar sau în leziuni nodulare inflamatoare sau distrofice.

## MALFORMAȚII

(tabelul XXXVIII)

— Lipsa congenitală a glandei mamare unilateral sau bilateral, asociată sau nu cu lipsa mamelonului sau cu malformații musculare (absența mușchilor pectorali) — *amastie.*

— Lipsa congenitală a mamelonului — *atelie.*

— Sîni supranumerari situați de obicei de-a lungul liniei care merge de la axilă la organele genitale externe, mai rar pe spate — *polimastie.*

— Mameloane supranumerare — *politelie.*

# ABDOMENUL

Leziunile care se pot găsi la examenul extern au fost descrise la capitolul „Tegumentele" p. 197. Aici se descriu leziunile specifice acestei regiuni.

*Tabelul XXXIX*

LEZIUNI

| ABDOMEN MĂRIT | | ABDOMEN EXCAVAT | PLANE | NODULARE | ULCERO-NECROTICE | RETRACTATE |
|---|---|---|---|---|---|---|
| Total | Regional | | | | | |
| Edem<br>Abdomen bombat fiziologic<br>Abdomen bombat din obezitate<br>Abdomen bombat prin meteorism<br>Abdomen bombat în rahitism<br>Abdomen bombat cu ombilic proeminent<br>Abdomen de batracian<br>Abdomen bombat cu circulaţie colaterală superficială | În regiunea hipocondrului drept<br>În regiunea hipocondrului stîng<br>În regiunea epigastrică<br>În regiunea ombilicală<br>În regiunea subombilicală<br>În regiunea laterală a abdomenului<br>În regiunea inghinală<br>Eventraţie | Abdomen excavat | Vergeturi | Tumoare ombilicală | Incizii chirurgicale<br>Fistule inghinale<br>Dehiscenţă parietală ombilico-pubiană | Cicatrice |

## ABDOMEN TOTAL MĂRIT
(tabelul XXXIX)

— Edemul cu peretele abdominal mult îngroşat, infiltrat se întîlneşte în *edemul generalizat.*

— *Abdomen bombat fiziologic*, în sarcină.

— *Abdomen bombat din obezitate*, prin îngroşarea stratului subcutanat cu grăsime (10—15 cm).

— *Abdomen bombat prin meteorism*, datorită destinderii anselor intestinale cu gaze, în urma unui obstacol al tranzitului intestinal. Obstacolul poate fi determinat de tumori intestinale, extraintestinale (limfo-

ganglionare etc.), de ileus paralitic, stenoze cicatriceale, aderențe peritoneale etc. La percuție constatăm sonoritate.

— *Abdomen bombat în rahitism*, la copii, sau în hipotonia musculară.

— *Abdomen bombat cu ombilicul proeminent*, „în deget de mănușă“, cu pielea lucioasă, subțiată. Se găsește în ascită abundentă cu transsudat (de origine renală, cardiacă, în hipertensiune portală) sau cu exsudat (din inflamații cronice, peritonită tuberculoasă, cancer peritoneal etc.).

— *Abdomenul de batracian* apare lățit, datorită lichidului care se adună în flancuri; se constată în ascita cu lichid puțin (transsudat sau exsudat).

— *Abdomenul bombat cu circulație colaterală superficială* prezintă variate tipuri de rețele venoase: a) *tipul port pur* formează o rețea venoasă în regiunea supraombilicală și toracică inferioară, caracterizată prin dilatarea venelor subcutanate abdominale și toracice inferioare. Apare în cazul unui obstacol pe vena portă (frecvent în ciroza hepatică Laennec), sîngele de la nivelul ficatului trecînd prin venele paraombilicale la venele superficiale și apoi, prin mamara internă, la vena cavă superioară; b) *tipul cav inferior* cu circulații colaterale în regiunea subombilicală și pe părțile laterale ale abdomenului. Apare datorită unei compresiuni pe vena cavă inferioară; c) *tipul porto-cav inferior*, cu aspect de „cap de meduză“, formează o rețea venoasă radiară localizată în jurul ombilicului, datorită unei compresiuni pe vena portă (circulație colaterală tip port pur) și pe vena cavă inferioară (circulație colaterală tip cav inferior).

## ABDOMEN REGIONAL MĂRIT
(tabelul XXXIX)

— *În regiunea hipocondrului drept*, datorită unei hepatomegalii de cauze variate; la palpare — duritate; la percuție — matitate.

— *În regiunea hipocondrului stîng*, datorită unei splenomegalii; la palpare — duritate; la percuție —matitate.

— *În regiunea epigastrică*, datorită unei hernii epigastrice, care se prezintă ca o tumefacție — proeminînd sub piele, de consistență elastică și care conține epiploonul, mai rar intestinul subțire sau colonul transvers.

— *În regiunea ombilicală*, datorită unei hernii ombilicale congenitale prin aplazia peretelui abdominal la nivelul acestei regiuni. Conținutul sacului herniar este format din anse ale intestinului subțire și adesea conține și cecul. La nou-născut, hernia ombilicală poate fi însoțită și de alte malformații importante, care vor fi cercetate.

— *În regiunea subombilicală*, mărirea abdomenului poate fi datorită unui chist ovarian, fibrom uterin etc.

— *În regiunea laterală a abdomenului*, mărirea este datorită unei hernii ventrale (laparocelul), iar sacul herniar conţine marele epiploon şi, uneori, intestinul subţire.

— *În regiunea inghinală*, mărirea este datorită unei hernii inghinale, al cărei sac herniar poate conţine epiploonul, intestinul subţire, intestinul gros, vezica urinară (cistocelul) etc.

În toate cazurile de hernii vor fi cercetate viscerele care pătrund în sacul herniar, caracterele sacului şi eventualele strangulări.

— *Eventraţia* este o formaţiune de consistenţă moale care poate să conţină anse intestinale aglutinate, aderente la perete; este localizată pe o cicatrice operatorie.

## ABDOMEN EXCAVAT
(tabelul XXXIX)

— *Abdomen excavat* în formă de luntre, cu proeminenţa falselor coaste şi a spinelor iliace antero-superioare; se găseşte în meningita tuberculoasă, în inaniţie, prin stenoze esofagiene sau pilorice.

## LEZIUNI DE FORMĂ PLANĂ
(tabelul XXXIX)

— *Vergeturile* sînt caracterizate prin dungi albicioase (depigmentate), semne ale unei destinderi anterioare a abdomenului (sarcină, obezitate, ascită, tumori abdominale etc.), cu ruperea fibrelor elastice din piele.

## LEZIUNI DE FORMĂ NODULARĂ
(tabelul XXXIX)

— *Tumoare ombilicală* dură, sidefie, uneori ulcerată; poate fi primitivă sau secundară, frecvent în urma unei extensii a unui cancer gastric.

## LEZIUNI DE FORMĂ ULCERO-NECROTICĂ
(tabelul XXXIX)

— *Incizii chirurgicale recente* — vor fi cercetate rapoartele şi organele subiacente (fistulă, aderenţe).

— *Fistule inghinale* cu orificii multiple mici, prin care se scurge un puroi seros; se găsesc în cadrul bolii Nicolas-Favre. Vor fi examinate organele genitale, rectul.

— *Dehiscenţa parietală ombilico-pubiană*, cu deschiderea vezicii şi proeminarea peretelui ei posterior în această dehiscenţă (vezi „Extrofia vezicală“, p. 411).

### LEZIUNI DE FORMĂ RETRACTATĂ
(tabelul XXXIX)

— *Cicatrice* cu aspectele descrise la p. 208. Pot să se însoţească de leziuni de eventraţie.

## BAZINUL OSOS

— Bazin strîmt cu contururi neregulate, datorită înmuierii prin decalcifierea oaselor; la examenul intern, după scoaterea organelor din cavitatea pelviană, se observă că strîmtorarea bazinului este datorită apropierii spinelor iliace anterioare, proeminării sacrului în bazin, înfundării ramurilor orizontale ale pubisului, apropierii ischioanelor, aplatizării capului femural — *bazin osteomalacic.*

Se întîlneşte în graviditate şi osteomalacia puerperală.

— *Bazin lordotic, scoliotic şi cifotic,* datorită unor deformări sau leziuni, mai ales tuberculoase, ale coloanei vertebrale.

— *Bazin cu strîmtoarea* superioară a pelvisului de forma unei inimi de carte de joc, datorită proeminării simfizei pubiene, „în cioc de pasăre" şi a proeminării anterioare a sacrului — *bazin rahitic.*

— *Bazin viciat* prin leziuni dobîndite sau malformaţii ale membrelor inferioare (luxaţii congenitale de şold, coxalgie tuberculoasă etc.).

— *Anomalii de dezvoltare:* bazin mărit, bazin plat, bazin infantil, bazin oblic, bazin ovalar etc.

Modificările bazinului provoacă distocii.

## PENISUL

### LEZIUNI DE FORMĂ DIFUZĂ
(tabelul XL)

— Prepuţul indurat, cu inelul prepuţial strîmtat, care face imposibilă tragerea prepuţului pe gland — *fimoză.*

Poate fi congenitală sau datorită unei leziuni inflamatoare a glandului şi prepuţului.

— Prepuţul puternic infiltrat de serozitate formează un burelet edematos, cu inelul prepuţial strîmtat, situat îndărătul glandului, care este tumefiat şi nu mai poate fi acoperit de prepuţ — *parafimoză.*

Inelul prepuţial poate prezenta o ulceraţie, punct de plecare a unui flegmon sau a unei gangrene a penisului.

*Tabelul XL*

| LEZIUNI | | | | |
|---|---|---|---|---|
| DIFUZE | VEGETANTE | ULCERO-NECROTICE | MALFORMAȚII | SECREȚII |
| Fimoză<br>Parafimoză<br>Balanopostită | Papiloame<br>Carcinom vegetant | Șancru moale sau simplu<br>Șancru moale fagedenic<br>Șancru sifilitic<br>Sifilidă erozivă<br>Șancru limfogranulomatos<br>Carcinom ulcerat | Hipospadias<br>Epispadias | Mucoase<br>Purulente<br>Sanguinolente |

— Prepuțul și glandul edemațiate, tumefiate, roșii, ulcerate, acoperite de o secreție muco-purulentă — *balanopostită.*

Adesea constituie originea fimozei și a parafimozei.

## LEZIUNI DE FORMĂ VEGETANTĂ
(tabelul XL)

— Formațiuni proeminente, ascuțite, izolate sau confluente, dispuse în buchete conglomerate, conopidiforme, de mărimi variabile, de culoare roșiatică, violacee sau albă-cenușie, friabile, uneori ulcerate — *papiloame* (vegetații veneriene sau condiloame acuminate).

De natură infecțioasă, situate la nivelul prepuțului sau glandului.

— Formațiune proeminentă de mărimea unui bob de mazăre, roșie-închisă, dură, uneori de dimensiuni mari, conopidiformă, ulcerată, situată pe prepuț sau gland — *carcinom vegetant.*

## LEZIUNI DE FORMĂ ULCERO-NECROTICĂ
(tabelul XL)

— Ulcerație rotundă, roșie, cu marginile regulate, dezlipite, suple, uneori ușor reliefate, cu fundul neregulat, acoperit de un puroi aderent, galben-cenușiu-murdar și cu baza de consistență moale — *șancru moale sau simplu.*

Uneori este multiplu și însoțit de limfadenopatie satelită.

— Ulceraţie cu caracterele şancrului moale, mult extinsă în suprafaţă şi în profunzime — *şancru moale fagedenic.*

— Eroziune sau ulceraţie bine circumscrisă, rotundă sau ovalară, roşie-jambonată, cu marginile netede, care se continuă cu pielea sănătoasă învecinată, cu fundul curat, neted, lucios, acoperit uneori cu o secreţie seroasă sau seropurulentă şi cu baza indurată, de consistenţă cartonoasă — *şancru sifilitic.*

Coexistă cu limfadenopatia inghinală satelită caracteristică (vezi p. 211).

— Eroziune circulară sau ovalară, roşie sau opalină, cu contur regulat, cu baza neindurată — *sifilidă erozivă* (sifilis secundar).

— Ulceraţie unică, rar multiplă, superficială, rotundă, neinfiltrată — *şancru limfogranulomatos* (Nicolas-Favre) sau microşancru.

Coexistă cu o limfadenopatie caracteristică (vezi p. 211).

— Ulceraţie crateriformă, cu marginile reliefate, dure, uneori cu distrugerea parţială sau totală a glandului — *carcinom ulcerat.*

Limfoganglionii inghinali sînt uneori hipertrofiaţi.

## MALFORMAŢII

(tabelul XL)

— Deschidere anormală a meatului uretrei pe faţa dorsală a penisului — *hipospadias.*

După sediu, poate fi balanic, penian, penoscrotal, perineal. Este determinată de absenţa parţială a uretrei.

— Deschidere anormală a meatului uretrei pe faţa ventrală a penisului — *epispadias.*

După sediu poate fi balanic, penian, vezical, în care caz leziunea interesează şi porţiunea inferioară a vezicii urinare. Este determinat de absenţa parţială a uretrei.

## SECREŢII

(tabelul XL)

— Secreţiile de la nivelul meatului urinar pot fi mucoase, purulente, sanguinolente, provenind din uretră, vezică urinară etc.

# BURSELE

## LEZIUNI DE FORMĂ DIFUZĂ

(tabelul XLI)

— Burse mărite, cu pielea întinsă, lucioasă şi moale — *edem.*

— Burse variabil-mărite, piriforme, datorită prezenţei de lichid serocitrin (exsudat sau transsudat) în cavitatea vaginalei, iar la palpare

netede, regulate, de consistenţă moale şi fluctuentă sau fermă şi dură (cînd vaginala este îngroşată) — *hidrocel.*

Vaginala poate fi subţire sau îngroşată, cu suprafaţa internă acoperită de cîteva false membrane, ajungînd uneori pînă la o pahivaginalită. Aderenţele dintre cele două foiţe ale seroasei pot determina un hidrocel multilocular sau hidrocele parţiale. Testicului poate fi mic, scleros. Se va face diagnosticul diferenţial cu hematocelul, cu chistul cordonului, cu chistul epididimar (p. 417). Hidrocelul se produce în urma unor leziuni vasculo-circulatoare locale sau generale (insuficienţă cardiacă), unor leziuni inflamatoare locale nespecifice sau specifice (tuberculoză, sifilis etc.); uneori, lichidul este albicios, lăptos (hidrocel chilos), datorită obstrucţiei vaselor limfatice.

— Burse variabil-mărite, datorită acumulării lichidului într-un canal peritoneo-vaginal permeabil, neobliterat sau vicios obliterat — *hidrocel congenital.*

Se asociază frecvent cu o hernie inghino-scrotală.

— Burse mărite, piriforme, cu pielea scrotului destinsă, de culoare uneori violacee, de consistenţă variabilă, elastică sau dură, cu vaginala variat-îngroşată, iar în cavitatea vaginalei se găseşte o cantitate variabilă de sînge, de culoare negricioasă, amestecat cu cheaguri aderente de perete — *hematocelul vaginalei* (pahivaginalita hemoragică).

Testicului este redus de volum, palid, flasc. Epididimul şi canalul deferent pot fi atrofiate. Se constată în leziuni inflamatoare (tuberculoză, sifilis etc.) ale testiculului sau epididimului, în leziuni primitive ale vaginalei etc.

*Tabelul XLI*

LEZIUNI

| DIFUZE | VEGETANTE | CHISTICE | ULCERO-NECROTICE |
|---|---|---|---|
| Edem<br>Hidrocel simplu<br>Hidrocel congenital<br>Hematocelul vaginalei<br>Varicocel | Carcinom scrotal | Chisturi congenitale | Fistule din tuberculoza epididimară<br>Fistule din goma sifilitică ulcerată<br>Carcinom ulcerat |

— Venele cordonului spermatic dilatate cilindroid şi proeminente sub scrot, sub forma unor cordoane sinuoase albăstrui, care dau la palpare senzaţia unui pachet de viermi; pe secţiune, lumenele venelor rămîn deschise, ca şi ale arterelor — *varicocel.*

Poate fi datorit unei compresiuni a venelor spermatice de către o tumoare renală sau pelviană, unei flebosclerozе a venelor cordonului spermatic etc.

### LEZIUNI DE FORMĂ VEGETANTĂ
(tabelul XLI)

— Formaţiune mică verucoasă sau vegetantă cu aspect conopidiform, indurată — *carcinom scrotal.*

Evoluează lent şi dă metastaze limfoganglionare tardive.

### LEZIUNI DE FORMĂ CHISTICĂ
(tabelul XLI)

— Formaţiuni chistice de volum variabil, pînă la un ou sau mai mari, situate pe linia mediană a burselor, cu un conţinut mucoid (chist mucoid) sau de sebum şi păr (chist dermoid) — *chisturi congenitale.*

### LEZIUNI DE FORMĂ ULCERO-NECROTICĂ
(tabelul XLI)

— Fistule anfractuoase, cu margini decolate, cu sediul în porţiunea posterioară a burselor — *fistule din tuberculoza epididimară.*

— Fistule crateriforme cu marginile îngroşate, cu sediul în porţiunea anterioară a burselor — *fistule din goma sifilitică ulcerată.*

— Ulceraţie cu margini reliefate, neregulate — *carcinom ulcerat.*

Se va face examenul histopatologic.

## VULVA

### LEZIUNI DE FORMĂ DIFUZĂ
(tabelul XLII)

**Cu mărire de volum**

— Tumefiere a labiilor mari, cu pielea lucioasă şi subţire — *edem.*

Se găseşte în edemul renal, cardiac, în inflamaţii (vulvite).

— Labiile mari, labiile mici şi clitorisul mult hipertrofiate, cu pielea edemaţiată, uneori ulcerată — *elefantiazis.*

Se datoreşte unei limfangite streptococice cu stază limfatică.

— Labiile mari mărite, cu dimensiuni variind de la un ou de găină pînă la un cap de adult, de culoare violacee, de consistenţă moale sau dură; la secţiune se găseşte o infiltraţie sanguină în ţesutul conjunctiv al vulvei — *hematocel* (hematon al vulvei).

| DIFUZE | | PLANE | NODULARE | VEGETANTE |
|---|---|---|---|---|
| Cu mărire de volum | Cu micşorare de volum | | | |
| Edemul labiilor mari<br>Elefantiazis<br>Hematocel<br>Bartholinită<br>Carcinom infiltrativ | Kraurozis | Leucoplazie | Fibrom<br>Fibromiom | Sifilide papulo-hipertrofice<br>Papiloame<br>Carcinom vegetant |

— Labiile mari mărite, de aspect piriform, de consistenţă fluctuentă, cu pielea şi mucoasa netede, întinse; la presiune se scurge puroi prin canalul excretor al glandelor Bartholin — *bartholinită.*

Leziunea se găseşte în infecţiile cu gonococi, stafilococi, streptococi, în febra tifoidă, scarlatină, erizipel etc.

— Pielea regiunii labiilor mari şi a muntelui Venus, de aspectul „cojii de portocală", uneori ulcerată — *carcinom formă infiltrativă.*

Se pot găsi metastaze la nivelul limfoganglionilor inghinali.

### Cu micşorare de volum

— Labiile mari, labiile mici şi clitorisul atrofiate şi sclerozate, cu vulva în forma unei pîlnii şi tegumentele albicioase, indurate, fisurate — *kraurozis.*

## LEZIUNI DE FORMĂ PLANĂ
(tabelul XLII)

— Placarde izolate sau confluente, albicioase sau albe-cenuşii, cu suprafaţa netedă sau rugoasă, indurată şi aderente de mucoasă — *leucoplazie.*

## LEZIUNI DE FORMĂ NODULARĂ
(tabelul XLII)

— Formaţiune sesilă sau pediculată de mărime variabilă, pînă la mărimea unui cap de făt, dură; pe secţiune are aspect de vîrtejuri, cu benzi de culoare albă-sidefie sau albă-gălbuie (fibre conjunctive) şi benzi cafenii (fibre musculare) — *fibrom şi fibromiom.*

UNI

| CHISTICE | ULCERO-NECROTICE | SECREȚII |
|---|---|---|
| Tumori chistice | Șancru moale<br>Șancru sifilitic<br>Sifilidă erozivă<br>Ulcerație tuberculoasă<br>Carcinom ulcerat | Mucoase<br>Purulente<br>Sanguinolente<br>Lohii |

## LEZIUNI DE FORMĂ VEGETANTĂ
(tabelul XLII)

— Formațiuni papiloase, vegetante, mari, roșietice, dure, uneori cu suprafața plană erodată, adesea cenușie, slăninoasă — *sifilide papulo-hipertrofice* (condiloame sifilitice).

— Formațiuni proeminente cu caracterele descrise la capitolul „Penis" (p. 240) — *papiloame* (vegetații veneriene sau condiloame acuminate).

Coexistă în genere cu supurații vaginale.

— Mici formațiuni de mărimea și aspectul unei zmeure sau cu aspect conopidiform, friabile — *carcinom vegetant.*

Se va face examenul histopatologic.

## LEZIUNI DE FORMĂ CHISTICĂ
(tabelul XLII)

— Formațiuni unice sau multiple, unilaterale sau bilaterale, ovoide sau piriforme, cît o nucă sau mai mari, renitente, cu peretele uneori îngroșat, cu conținut lichid seros galben-citrin, hematic sau vîscos ca albușul de ou — *tumori chistice.*

## LEZIUNI DE FORMĂ ULCERO-NECROTICĂ
(tabelul XLII)

— Ulcerație situată la nivelul labiilor mari și mici cu caracterele descrise la p. 240 — *șancru moale.*

— Ulcerații cu caracterele descrise la p. 241 localizate de obicei la nivelul comisurii posterioare a labiilor mari și la nivelul labiilor mici — *șancrul sifilitic.*

Este însoţit şi de limfadenopatia inghinală sifilitică caracteristică (vezi p. 211).

— Eroziune roşie sau opalină, cu contur regulat, cu baza neindurată — *sifilidă erozivă* (sifilis secundar).

— Ulceraţie cu marginile neregulate, zdrenţuite, decolate, cu fundul de consistenţă moale, acoperit cu cazeum şi mici granulaţii tuberculoase galbene-cenuşii — *ulceraţii tuberculoase.*

În cazul unei infecţii secundare cronice se observă şi o hipertrofie a labiilor mari şi mici, care iau aspect elefantiazic.

— Ulceraţie întinsă, cu marginile neregulate, reliefate, cu fundul indurat — *carcinom ulcerat.*

## SECREŢII
(tabelul XLII)

La nivelul vulvei se pot găsi: secreţii mucoase, purulente, sanguinolente sau lohii normale sanguinolente, serosanguinolente, seroase de culoare galbenă deschisă, fără miros. În infecţia puerperală, lohiile au o coloraţie brună sau sînt purulente, rău mirositoare.

## MEMBRELE SUPERIOARE

*Tabelul XLIII*

LEZIUNI

| DIFUZE | | NODULARE | VEZICULARE | ULCERO-NECROTICE | DEFORMĂRI | MALFORMAŢII |
|---|---|---|---|---|---|---|
| Cu mărirea volumului | Cu micşorarea volumului | | | | | |
| Edem inflamator<br>Edem neinflamator<br>Edem elefantiazic | Atrofii musculare | Tofi gutoşi<br>Brăţări rahitice<br>Degete hipocratice<br>*Spina ventosa*<br>Exostoze<br>Condrom<br>Tumoare cu mieloplaxe<br>Osteosarcom | Pemfigus palmar | Gangrenă | Mînă de maimuţă<br>Mînă „în gheară“<br>Mînă scheletică | *Abrachius*<br>*Monobrachius*<br>*Perobrachius*<br>Focomelie superioară<br>Sindactilie<br>Polidactilie<br>Ectrodactilie |

Este însoţit şi de limfadenopatia inghinală sifilitică caracteristică (vezi p. 211).

— Eroziune roşie sau opalină, cu contur regulat, cu baza neindurată — *sifilidă erozivă* (sifilis secundar).

— Ulceraţie cu marginile neregulate, zdrenţuite, decolate, cu fundul de consistenţă moale, acoperit cu cazeum şi mici granulaţii tuberculoase galbene-cenuşii — *ulceraţii tuberculoase.*

În cazul unei infecţii secundare cronice se observă şi o hipertrofie a labiilor mari şi mici, care iau aspect elefantiazic.

— Ulceraţie întinsă, cu marginile neregulate, reliefate, cu fundul indurat — *carcinom ulcerat.*

## SECREŢII
(tabelul XLII)

La nivelul vulvei se pot găsi: secreţii mucoase, purulente, sanguinolente sau lohii normale sanguinolente, serosanguinolente, seroase de culoare galbenă deschisă, fără miros. În infecţia puerperală, lohiile au o coloraţie brună sau sînt purulente, rău mirositoare.

## MEMBRELE SUPERIOARE

*Tabelul XLIII*

LEZIUNI

| DIFUZE | | NODULARE | VEZICULARE | ULCERO-NECROTICE | DEFORMĂRI | MALFORMAŢII |
|---|---|---|---|---|---|---|
| Cu mărirea volumului | Cu micşorarea volumului | | | | | |
| Edem inflamator<br>Edem neinflamator<br>Edem elefantiazic | Atrofii musculare | Tofi gutoşi<br>Brăţări rahitice<br>Degete hipocratice<br>*Spina ventosa*<br>Exostoze<br>Condrom<br>Tumoare cu mieloplaxe<br>Osteosarcom | Pemfigus palmar | Gangrenă | Mînă de maimuţă<br>Mînă „în gheară“<br>Mînă scheletică | *Abrachius*<br>*Monobrachius*<br>*Perobrachius*<br>Focomelie superioară<br>Sindactilie<br>Polidactilie<br>Ectrodactilie |

## LEZIUNI DE FORMĂ DIFUZĂ
(tabelul XLIII)

### Cu mărirea volumului

— Tumefiere dură, roşiatică, care însoţeşte un proces inflamator circumscris sau difuz — *edem inflamator.*

— Mărirea membrului şi infiltrarea ţesuturilor cu lichid — *edem neinflamator.*

Se găseşte în cancerul mamar, la femei, în tumorile toracice şi limfoganglionare, la bărbaţi şi femei. Tumorile, prin compresiunea pe care o exercită, îngreuiază circulaţia sanguină şi limfatică.

— *Edemul elefantiazic* (vezi p. 200).

### Cu micşorarea volumului

— Subţierea membrului şi musculatură flască — *atrofie musculară.*

Se constată în miopatii, în leziuni ale sistemului nervos central şi periferic etc.

## LEZIUNI DE FORMĂ NODULARĂ
(tabelul XLIII)

— Tumefacţii periarticulare, albe sau roşiatice, la nivelul articulaţiilor mici ale degetelor mîinii şi halucelui; la secţiune se scurge o substanţă albicioasă, granuloasă (cristale de uraţi) — *tofi gutoşi.*

— Îngroşări circulare simetrice ale extremităţii inferioare a antebraţelor, datorite tumefierii cartilajului de creştere din regiunea juxtaepifizară a extremităţii distale a cubitului şi radiului — *brăţări rahitice* (la copii).

— Tumefierea primelor falange în urma îngroşării pielii şi edemului subcutanat, cu deformarea unghiilor care devin bombate, în formă de sticlă de ceasornic — *degete hipocratice.*

Se găseşte în afecţiuni pulmonare cronice, în boli cardiace congenitale, în endocardita lentă malignă etc.

— Tumefiere fusiformă a primei sau a celei de-a doua falange, cu sau fără fistule — *spina ventosa* (dactilită tuberculoasă).

— Excrescenţe osoase dure, care ridică muşchii şi tegumentele, determinînd o serie de neregularităţi — *exostoze.*

— Mase deformante nodulare, unice, frecvent multiple, de mărime variabilă, de consistenţă relativ elastică, care interesează unul sau mai multe degete; după îndepărtarea tegumentelor se observă că aceste formaţiuni au o capsulă netedă şi albicioasă cu o tentă albăstruie — *condromul degetelor.*

— Formaţiune voluminoasă, neregulată, cu limite precise, înconjurată de o capsulă fibroasă sau o coajă osoasă dură, de aspect pietros, cu o serie de cavităţi de mărimi variabile, care pătrund adînc în tumoare şi dau aspectul de „cuib de viespe"; pe secţiune este moale, de culoare roşie pînă la negru, cu cavităţi chistice pline cu sînge lichid sau închegat, amestecat cu resturi tisulare distruse şi cu zone de ţesut de culoare galbenă — *tumoare cu mieloplaxe.*

Se localizează de obicei în epifizele oaselor lungi, în special în extremitatea distală a radiului, cubitului şi extremitatea proximală a humerului.

— Tumoare cilindrică de consistenţă inegală, dură sau moale (cărnoasă) în raport cu ţesuturile componente; pe suprafaţa de secţiune, medulara osului este înlocuită de o masă de culoare albicioasă, cu zone de necroză şi hemoragii, cu compacta subţiată şi străpunsă şi cu periostul dezlipit de os, tumoarea înconjurînd osul ca un manşon — *osteosarcom.*

Uneori, periostul este şi el distrus, iar tumoarea invadează ţesuturile din jur, ajungînd la dimensiuni foarte mari. Se va face examenul histopatologic.

## LEZIUNI DE FORMĂ VEZICULARĂ
(tabelul XLIII)

— Vezicule izolate sau confluente, pline cu un lichid seros sau serosanguinolent; uneori cu exulceraţii roşii, iar palmele par opărite cu apă clocotită — *pemfigus palmar.*

Leziunea se întîlneşte în sifilisul congenital la nou-născut.

## LEZIUNI DE FORMĂ ULCERO-NECROTICĂ
(tabelul XLIII)

— Escare negre superficiale şi mici cicatrice albicioase, cornoase, situate la nivelul extremităţilor, cu căderea unghiilor, la nivelul ultimelor falange de la ambele mîini, cu ţesuturile indurate, de culoare violacee-închisă sau chiar neagră, bine delimitate de ţesuturile vecine printr-un şanţ de delimitare — *gangrena din boala Raynaud.*

Leziunile se pot găsi şi la nivelul degetelor membrelor inferioare, extremităţii nasului, urechilor etc.

## DEFORMĂRI ALE MÎINII
(tabelul XLIII)

— *Mînă de maimuţă,* prin atrofia muşchilor eminenţei tenare şi hipotenare.

— *Mînă „în gheară"*, prin atrofia muşchilor eminenţei tenare, hipotenare şi a muşchilor interosoşi.

— *Mînă scheletică*, prin atrofia mușchilor și a țesutului celular subcutan.

Aceste deformări se găsesc în atrofia musculară mielopatică tip Aran-Duchenne, în scleroza laterală amiotrofică, polinevrite etc.

## MALFORMAȚII
(tabelul XLIII)

— Lipsa congenitală a membrelor superioare — *abrachius.*
— Prezența unui singur membru superior cu lipsa congenitală a celuilalt — *monobrachius.*
— Lipsa de dezvoltare a membrelor superioare — *perobrachius.*
— Lipsa congenitală a brațelor și antebrațelor, mîna pornind direct din umăr — *focomelie superioară.*
— Alipirea congenitală a degetelor — *sindactilie.*
— Degete supranumerare — *polidactilie.*
— Lipsa congenitală a unui sau a mai multor degete — *ectrodactilie.*

## MEMBRELE INFERIOARE

*Tabelul XLIV*

LEZIUNI

| DIFUZE | | NODULARE | VEZICULARE | ULCERO-NECROTICE | DEFORMĂRI | MALFORMAȚII |
|---|---|---|---|---|---|---|
| Cu mărirea volumului | Cu micșorarea volumului | | | | | |
| Edem alb renal bilateral<br>Edem cianotic bilateral<br>Edem cianotic unilateral<br>Edem inflamator<br>Edem varicos<br>Pseudohipertrofii musculare | Atrofii musculare | Eritem nodos<br>Tumefacția articulației genunchiului<br>Brățări rahitice<br>Exostoză<br>Tumoare cu mieloplaxe | Pemfigus plantar | Gangrenă uscată<br>Gangrenă umedă<br>Ulcer varicos<br>Osteomielită acută infecțioasă<br>Osteită și periostită gomoasă a tibiei<br>Gome sifilitice ulcerate<br>Mal perforant plantar | Tibia „în iatagan" din sifilis<br>Tibia „în iatagan" din rahitism<br>*Genu valgum*<br>*Genu varum*<br>*Coxa vara*<br>*Coxa valga*<br>*Varus equinus*<br>*Talus valgus* | *Apus*<br>*Monopus*<br>*Simpus*<br>Focomelie inferioară<br>Sindactilie<br>Polidactilie |

## LEZIUNI DE FORMĂ DIFUZĂ
(tabelul XLIV)

### Cu mărirea volumului

— Tumefiere moale, cu semnul godeului prezent, cu tegumentele palide, subțiate, destinse; localizată în jurul maleolelor și părții dorsale a piciorului, pe fața anterioară a gambei și pe coapsă — *edem alb renal bilateral.*

— Tumefiere de consistență fermă și de culoare violacee — *edem cianotic bilateral.*

Se găseşte în insuficienţa cardio-vasculară.

— Tumefiere de culoare violacee, datorită apăsării exercitate de o tumoare abdominală (fibrom uterin sau inflamație anexială cronică) asupra venelor unuia dintre membrele inferioare — *edem cianotic unilateral.*

— Tumefiere dură, elastică, nu lasă semnul godeului, cu pielea destinsă, netedă, lucioasă, albă, cu arborizații violacee — *edem inflamator (flegmatia alba dolens).*

Se întîlneşte în tromboflebite obliterante şi în infecţia puerperală.

— Tumefiere de obicei unilaterală, violacee, dură, lemnoasă, însoțită uneori de ulcerații (ulcer varicos), localizată în treimea inferioară a membrului — *edem varicos.*

Varicele membrelor inferioare se prezintă sub formă de cordoane venoase dilatate, sinuoase, violacee, uneori elastice, alteori dure. Se întîlnesc frecvent pe fața internă a gambei, mai puțin a coapselor.

— Mușchi măriți în volum, palizi pe suprafața externă și de secțiune, datorită substituirii fibrelor musculare atrofiate cu țesut gras — *pseudohipertrofii musculare.*

Se găsesc în miopatii de tip pseudohipertrofic.

### Cu micşorarea volumului

— Atrofii musculare (vezi p. 246).

## LEZIUNI DE FORMĂ NODULARĂ
(tabelul XLIV)

— Noduli ușor proeminenți cu contur difuz, șters, de mărimea unei alune sau nuci, acoperiți de piele de culoare roșie-violacee; nu supurează și nu se ulcerează niciodată — *eritem nodos.*

— *Tumefacţia articulaţiei genunchiului*, uneori cu fistule multiple (în tumoarea albă a genunchiului de natură tuberculoasă), cu edem dur, hidartroză sau hemartroză (în atrofii tabetice); se mai găseşte în artropatii reumatismale etc.

— Îngroşări circulare, simetrice, ale extremităţilor inferioare ale gambelor — *brăţări rahitice*.

— Excrescenţe osoase, dure (vezi p. 247) — *exostoze*.

— Formaţiune voluminoasă cu caracterele descrise la p. 248 — *tumoare cu mieloplaxe*.

Este localizată fie la extremitatea distală a femurului, fie la extremitatea proximală a tibiei şi peroneului.

## LEZIUNI DE FORMĂ VEZICULARĂ
(tabelul XLIV)

— Vezicule izolate sau confluente, cu caractere identice pemfigusului palmar (vezi p. 248) — *pemfigus plantar*.

## LEZIUNI DE FORMĂ ULCERO-NECROTICĂ
(tabelul XLIV)

— Ţesuturi atrofiate, dure, uscate, de culoare neagră, cu şanţ de limitare; localizate la nivelul halucelui sau al întregului picior — *gangrenă uscată* (mumifiere).

Se constată în trombangeita obliterantă (boala Buerger), boala Raynaud, arterioscleroză, diabet.

— Ţesuturi edematiate, moi, de culoare roşie-verzuie-murdară, cu bule gazoase, cu miros putrid (infecţii cu anaerobi) — *gangrenă umedă*.

— Pierdere de substanţă superficială sau profundă, unică sau multiplă, rotundă sau ovalară, de dimensiuni variabile, cu marginile net delimitate, cu un lizereu hiperpigmentat, cu fundul acoperit de o secreţie seroasă sau sanguinolentă, alteori cu sfacele negricioase fetide de gangrenă, sau acoperită de o crustă — *ulcer varicos*.

— Ulceraţii cu fistule unice sau multiple, prin care se scurge puroi gros, roşiatic-murdar şi se elimină sechestre osoase de mărimi variate; tegumentele din jur sînt edematiate, violacee, iar osul prezintă o serie de cavităţi anfractuoase, în fundul cărora se găsesc fragmente osoase detaşate (sechestre osoase) — *osteomielită acută infecţioasă*.

— Fistule cutanate multiple şi cavităţi osoase la nivelul diafizei tibiale, cu marginile policiclice, reliefate, în jurul cărora ţesutul osos este

îngroşat, reliefat, neregulat — *osteită şi periostită gomoasă sifilitică a tibiei.*

Cavităţile sînt rezultatul unor gome care se elimină prin fistulizare cutanată.

— Ulceraţii unice sau multiple, cu caracterele descrise la p. 207, situate la nivelul treimii superioare a feţei anterioare sau externe a gambei — *gome sifilitice ulcerate.*

— Ulceraţii adînci şi rotunde la nivelul primului şi celui de-al cincilea metatarsian şi la nivelul călcîiului — *mal perforant plantar.*

Leziunea se poate găsi în tabes, paralizii generale, siringomielie, secţionarea nervului sciatic etc.

## DEFORMĂRI
(tabelul XLIV)

— Hipertrofie a crestei tibiale, care este proeminentă, cu convexitatea anterioară neregulată *(osteoperiostită plastică sifilitică)*, cu contururile osoase pierdute într-o teacă fibroasă sau dură-poroasă — *tibia „în iatagan" din sifilis.*

— Încurbare anterioară şi turtire laterală a tibiei — *tibia „în iatagan" din rahitism.*

— Membre inferioare în formă de X, cu genunchii apropiaţi, iar gambele şi coapsele depărtate — *genu valgum.*

— Membre inferioare în formă de paranteză, cu genunchii depărtaţi — *genu varum.*

— Micşorarea unghiului dintre colul femural şi diafiza osului femural — *coxa vara.*

— Mărirea unghiului dintre colul femural şi diafiza osului femural — *coxa valga.*

— Piciorul în hiperextensie pe gambă, în adducţie şi supinaţie — *varus equinus.*

— Piciorul în flexie pe gambă, abducţie şi pronaţie — *talus valgus.*

## MALFORMAŢII
(tabelul XLIV)

— Lipsa congenitală a membrelor inferioare — *apus.*

— Prezenţa unui singur membru inferior cu lipsa congenitală a celui de partea opusă — *monopus.*

— Lipsa de dezvoltare a membrelor inferioare — *peromelus.*

— Lipsa coapsei, şi a gambei, piciorul fiind prins direct de centura pelviană — *focomelie inferioară.*

— Alipirea congenitală a degetelor — *sindactilie.*

— Degete supranumerare — *polidactilie.*

# COLOANA VERTEBRALĂ

*Tabelul XLV*

## LEZIUNI

| DEFORMĂRI | LIPSĂ DE SUBSTANŢA |
|---|---|
| Scolioză | Rahischizis posterior total |
| Cifoză | Rahischizis posterior parţial |
| Lordoză | Oligospondilie |
| Gibozitate | Osteomielită tuberculoasă |
| Luxaţie | a corpului vertebral |
| | Fracturi |

### DEFORMĂRI
(tabelul XLV)

— Incurbaţia laterală a coloanei vertebrale, cu convexitatea spre dreapta (frecvent) sau spre stînga — *scolioză.*

Se asociază cu deformaţii costale şi poate determina leziuni ale viscerelor toracice (atrofie, deplasări, compresiuni).

— Accentuarea incurbaţiei coloanei vertebrale dorsale (convexitatea posterioară), de formă unghiulară sau rotunjită — *cifoză.*

— Accentuarea convexităţii coloanei vertebrale anterior — *lordoză.*

Aceste deformări se pot combina, cea mai frecventă combinaţie fiind *cifoscolioza.*

— Proeminenţa posterioară a uneia sau a mai multor apofize spinoase împreună cu arcurile vertebrale corespunzătoare — *gibozitate.*

Cauzele acestor deformări pot fi: osteomielita corpilor vertebrali, morbul Pott, rahitismul, atrofiile musculare, leziuni congenitale sau dobîndite, cu deformări ale membrelor inferioare. Deformările coloanei vertebrale determină deformări toracice variate (torace cifoscoliotic) şi deformări ale bazinului.

— Deplasarea unei vertebre cel mai frecvent anterior — *luxaţia rahisului.*

Este determinată de un traumatism şi este adesea asociată cu o fractură; uneori este spontană, în urma unui morb Pott.

### LEZIUNI PRIN LIPSĂ DE SUBSTANŢĂ
(tabelul XLV)

— Neînchiderea canalului vertebral pe toată lungimea sa şi o bifiditate a liniei spinoase — *rahischizis posterior total.*

Este datorit opririi în dezvoltare a arcurilor vertebrale posterioare şi este însoţit, frecvent, de ectopii meningo-medulare.

— Neînchiderea canalului vertebral limitată la un singur segment, cu localizare mai frecventă în regiunea lombară și lombo-sacrată — *rahischizis posterior parțial (spina bifida).*

*Spina bifida* este o malformație care se constată la nou-născut, cel mai adesea incompatibilă cu viața și asociată sau nu cu leziuni meningo-medulare. Ea poate prezenta mai multe aspecte: *spina bifida deschisă,* cu lipsa pielii și a părților moi din regiunea respectivă; *spina bifida ocultă,* în care deschiderea canalului vertebral este acoperită de țesuturile moi și de piele; se remarcă o tufă de păr implantată pe o zonă tumefiată, roșie, sau pe o cicatrice; *spina bifida chistică,* cu hernierea (ectopia) meningelui și a măduvei spinării sub aspectul unor tumefacții dorso-lombare sau lombo-sacrate, de consistență moale, constituind *mielocistocelul, meningocelul, mielomeningocelul* (vezi p. 278). Se va examina meningele și măduva din dreptul leziunii.

— Lipsa mai multor vertebre — *oligospondilie.*

— Zonă de formă ovalară, situată la nivelul corpului vertebral, de culoare cenușie, cu aspectul mai puțin dens decît restul vertebrei; centrul acestei zone este acoperit de o masă necrozată cazeoasă granulară, parțial excavată, cu marginile estompate — *osteomielită tuberculoasă a corpului vertebral.*

Cazeumul lichefiat se poate propaga la distanță de-a lungul ligamentelor și aponevrozelor perivertebrale, cu formarea abcesului rece. Leziunile pot duce la prăbușirea vertebrelor.

— *Fracturi ale rahisului,* cu ruptura ligamentelor interspinoase, apofizelor spinoase, cu hematom și deformații diferite.

Se vor cerceta corpii vertebrali. În cazul fracturilor patologice, vom căuta tumoarea osoasă primitivă sau secundară.

## REGIUNEA SACRO-FESIERĂ

— Ulcerații profunde acoperite de țesut mortificat de culoare negricioasă, cu caracterele descrise la p. 207 — *escare* (frecvent de decubit).

Ele interesează pielea, mușchii și uneori țesutul osos. Se întîlnesc în cursul bolilor infecțioase prelungite, al bolilor măduvei spinării, la hemiplegici.

— Formațiune de mărime variată, mai mult sau mai puțin încapsulată, cu suprafața neregulată, dură, care face corp cu osul care este distrus, tumoarea invadînd țesuturile moi ale regiunii fesiere și bazinului; pe secțiune se observă benzi fibroase care o împart în lobi, fiecare lob prezentînd loje pline cu un țesut moale gelatinos, cu focare hemoragice — *cordom sacro-coccigian.*

Regiunea sacro-fesieră mai poate prezenta diverse leziuni inflamatoare comune (furuncul, abces, flegmon), specifice (tuberculoza), neoplasme benigne şi maligne etc., care au fost descrise la capitolul „Tegumentele", p. 197.

## REGIUNEA ANALĂ

*Tabelul XLVI*

LEZIUNI

| VEGETANTE | ULCERO-NECROTICE | MALFORMAŢII | SECREŢII |
|---|---|---|---|
| Hemoroizi | Fisuri | Imperforaţie anală | Sanguinolente |
| Prolapsul mucoasei şi peretelui rectal | Fistule | Lipsa completă a anusului | Mucopurulente |
| Polip rectal | Ulceraţie tuberculoasă | | Purulente |
| Cancer rectal | Şancru moale | | Mucofecaloide |
| Condiloame anale | Sifilide ulcero-vegetante | | |
| Vegetaţii veneriene perianale | Ulceraţii din boala Nicolas-Favre | | |
| | Cancer ulcerat | | |

### LEZIUNI DE FORMĂ VEGETANTĂ
(tabelul XLVI)

— Ridicături cutaneo-mucoase, moi sau consistente, de formă, lungime şi număr variabile, de coloraţie roşie-vînătă; pe suprafaţa de secţiune se observă cavităţi venoase multiple, uneori ocupate de cheaguri sanguine — *hemoroizi.*

Sînt dilataţii ale venelor hemoroidale externe sau interne.

— Formaţiune cilindrică roşie-violacee, moale, care proemină prin orificiul anal — *prolapsul mucoasei* sau *peretelui rectal.*

Pereţii rectali prezintă leziuni variate: edem, ulceraţii ale mucoasei, îngroşarea stratului muscular etc.

— Formaţiune alungită roşie-violacee, moale sau dură, care proemină la nivelul orificiului anal — *polip rectal.*

— Formaţiune vegetantă roşie, moale, care poate să proemine la nivelul orificiului anal — *cancer rectal.*

— Formaţiuni rotunde, de volum variabil, dure, uneori ulcerate — *condiloame anale.*

Se găsesc de obicei la nivelul pliurilor radiare ale anusului.

— Ridicături papiliforme, izolate sau conglomerate, sesile sau pediculate, uneori ulcerate, de mărimi variabile, roșii-brune, violacee sau cenușii-albicioase, cînd sînt uscate — *vegetații veneriene perianale.*

## LEZIUNI DE FORMĂ ULCERO-NECROTICĂ
(tabelul XLVI)

— Pierderi de substanță superficiale, mici, rotunjite, cu fundul roșiatic sau cenușiu, cu marginile regulate și puțin reliefate, situate la nivelul pliurilor anale — *fisuri anale.*

— Traiecte cilindrice, fără tendință la cicatrizare, cu unul sau mai multe orificii cutanate, pe unde se scurge un lichid purulent — *fistule.*

Se datoresc unor abcese perirectale, abcese osoase etc.

— Pierdere de substanță, cu caracterele descrise la p. 207 — *ulcerație tuberculoasă.*

Coexistă de obicei cu leziuni tuberculoase viscerale și cu o limfoadenopatie inghinală.

— Ulcerație întinsă în canalul anal, cu caracterele descrise la p. 240 — *șancru moale.*

Frecvent se găsesc șancre multiple la nivelul marginii orificiului anal, care se continuă cu ulcerațiile mari din canalul anal.

— Formațiuni proeminente, uneori multiple, ulcerate, cenușii, dure — *sifilide ulcero-vegetante.*

— Ulcerații cu localizare ano-rectală, acoperite cu puroi cenușiu, mucoasă cu numeroase vegetații însoțite de un edem și abcese perianale, fistule anale cu leziuni de stenoză anorectală dură, inextensibilă — *ulcerații din boala Nicolas-Favre.*

— Ulcerație cu contur net, reliefat — *cancer ulcerat.*

Se va face examenul histopatologic.

## MALFORMAȚII
(tabelul XLVI)

— *Imperforație anală,* prin obliterarea orificiului anal de către o membrană.

— *Lipsa completă a anusului,* cu ampula rectală care se găsește la o distanță variabilă de planurile perianale.

## SECREȚII
(tabelul XLVI)

— La nivelul orificiului anal se pot găsi secreții sanguinolente, mucopurulente, purulente, mucofecaloide etc.

# 18

# LEZIUNILE ORGANELOR CAVITĂȚII CRANIENE

## PAHIMENINGELE CRANIAN

*Normal. Dura mater* (pahimeningele) este o membrană dură, sidefie, lucioasă, fasciculată, aderentă de bolta craniană, mai puternic la nivelul suturilor, datorită dezvoltării granulaţiilor Pacchioni, neaderentă în regiunea temporo-parietală, fapt care favorizează producerea de hematoame extradurale la acest nivel, şi puţin aderentă în rest. Uneori, la copii, aderenţele sînt foarte puternice. De pe suprafaţa internă a durei se desprind patru septuri: coasa creierului, cortul cerebelului, coasa cerebelului şi cortul hipofizei. *Dura mater* este foarte aderentă la nivelul bazei craniului.

*Tabelul XLVII*

LEZIUNI

| PREZENŢA DE SÎNGE | DIFUZE | NODULARE |
|---|---|---|
| Tromboza sinusurilor venoase<br>Hematom extradural<br>Hematom intradural<br>Hematom subdural acut<br>Hematom subdural cronic<br>Pahimeningită hemoragică internă | Pahimeningită externă<br>Pahimeningită internă<br>Pahimeningită purulentă externă<br>Pahimeningită sifilitică | Abces extradural<br>Gomă sifilitică<br>Meningiom<br>Psamom<br>Sarcom primitiv<br>Metastaze sarcomatoase |

### PREZENŢA DE SÎNGE
(tabelul XLVII)

— Prezenţa de trombi sanguini în sinusurile venoase sub forma unor cordoane roşii sau albe-cenuşii, granuloase, organizate parţial sau

total, aderente de peretele sinusului care şi-a pierdut luciul — *tromboza sinusurilor venoase.*

Tromboza este în legătură cu leziuni inflamatoare infecţioase de vecinătate (urechea internă, mastoidă, piele etc.) sau de la distanţă (uter, apendice etc.).

— Masă sanguină (cheag) situată între *dura mater* şi faţa internă a calotei craniene, delimitată, aderentă de *dura mater,* uneori cu zone de organizare conjunctivă — *hematom extradural* (epidural).

Se însoţeşte de edem cerebral, sufuziuni sanguine şi leziuni ale trunchiului cerebral. Hematomul este de natură traumatică şi se produce în urma ruperii ramurilor arterei meningiene mijlocii, sinusului venos sau venelor diploice din focarul de fractură. La nou-născuţi, leziunea poate fi datorită unui traumatism obstetrical.

— Infiltraţie sanguină în grosimea ţesutului conjunctiv al durei mater, care este acoperită de false membrane, subţiri, roşii sau groase, albicioase (pahimeningită) — *hematom intradural.*

Este un hematom netraumatic.

— Masă de sînge situată în spaţiul subdural, semifluidă (cînd moartea s-a produs la scurt timp după traumatism) sau închegată, uşor aderentă de suprafaţa internă a durei mater (cîteva zile după traumatism) — *hematom subdural acut.*

Hematomul poate prezenta o membrană în jur (două săptămîni după traumatism) sau să apară cu o zonă centrală lichefiată, cu o cavitate plină cu lichid de aspect ciocolatiu (cîteva săptămîni după traumatism). Este consecinţa unui traumatism cranian; se va cerceta fractura craniului.

— Masă de sînge învelită într-o membrană fibrinoasă albă-gălbuie, friabilă, aderentă de dură şi neaderentă de leptomeninge, situată în spaţiul subdural, unilateral şi limitat de coasa creierului — *hematom subdural cronic.*

Masa sanguină nu comunică cu spaţiul subarahnoidian, ceea ce explică de ce lichidul cefalorahidian nu este hemoragic. Leziunea este de natură traumatică.

— *Dura mater* îngroşată, bine vascularizată, cu sufuziuni sanguine şi cu depozite fibrino-hematice aderente de faţa internă a durei, difuze sau în focar, stratificate, brune-roşiatice — *pahimeningită hemoragică internă.*

Leziunea se întîlneşte în alcoolism, boli infecţioase etc.

## LEZIUNI DE FORMĂ DIFUZĂ
(tabelul XLVII)

— *Dura mater* îngroşată, cu suprafaţa externă neregulată, cu tracturi scleroase, aderentă de calota craniană — *pahimeningită externă.*

Însoţeşte o leziune osoasă învecinată.

— *Dura mater* îngroşată, cu suprafaţa internă aderentă de creier — *pahimeningită internă.*

Însoţeşte o leziune cerebrală învecinată (sifilis, tuberculoză etc.).

— Masă purulentă infiltrativă, difuză, galbenă-verzuie, situată pe suprafaţa externă a durei mater — *pahimeningită purulentă externă.*

Este uneori în legătură cu leziunile inflamatoare ale oaselor craniului (osteomielită, tuberculoză etc.), alteori cu o colecţie de puroi subdurală.

— *Dura mater* îngroşată, între ea şi os găsindu-se un ţesut de aspect slăninos, galben — *pahimeningită sifilitică.*

Leziunea se găseşte în goma sifilitică a calotei sau în paralizia generală progresivă. Uneori, pahimeningele este simfizat cu leptomeningele (pahileptomeningită).

## LEZIUNI DE FORMĂ NODULARĂ

(tabelul XLVII)

— Colecţie purulentă circumscrisă, situată între os şi *dura mater* — *abces extradural.*

Se găseşte în inflamaţii otice, în osteomielita craniului etc.

— Formaţiune nodulară unică sau multiplă situată în grosimea durei mater, de culoare cenuşie roşiatică asociată cu scleroză retractilă — *gomă sifilitică.* Se va face examenul histopatologic.

— Formaţiune nodulară bine circumscrisă, încapsulată, cu contur net, enucleabilă, de dimensiuni care variază de la un bob de mei pînă la un pumn de adult, cu suprafaţa netedă sau mamelonată, de consistenţă moale sau dură, acoperită de o membrană netedă, subţire, transparentă, prin care se văd vasele sanguine proeminente; pe secţiune este sidefie sau roză-cenuşie, cu aspect fasciculat — *meningiom.*

Este situat mai ales pe faţa internă a meningelui dur, de care aderă; proemină spre creier, de care se poate detaşa cu uşurinţă, fiind separat de acesta printr-un şanţ. Osul din dreptul tumorii poate fi subţiat sau mai frecvent îngroşat, dar nu invadat. Uneori meningiomul poate fi turtit, aplatizat, gros de 0,5—3 cm, dezvoltat mai ales la baza creierului.

— Formaţiune nodulară cu caracterele meningiomului, prezentînd granulaţii calcare — *psamom.*

— Formaţiune nodulară circumscrisă, delimitată, de mărime variabilă (2—6 cm), dură, care comprimă creierul, fără să-l infiltreze şi să adere de el; pe secţiune este albicioasă, cu puncte hemoragice — *sarcom primitiv.*

Osul este invadat şi erodat de tumoare. Uneori, sarcomul îmbracă un aspect difuz, în grosime de 2—3 cm.

— Formaţiuni nodulare limitate, enucleabile, roşiatice, cu zone hemoragice pe suprafaţa de secţiune — *metastaze sarcomatoase.*

## LEPTOMENINGELE CRANIAN

*Normal.* Leptomeningele este o membrană lucioasă, netedă, subţire, transparentă, aderentă la substanţa cerebrală. Este formată din arahnoidă şi *pia mater*, între care se găseşte spaţiul subarahnoidian. Din leptomeninge se dezvoltă, în dreptul scizurii interemisferice, corpusculii Pacchioni, granulaţii de mărimea unui bob de mei, pînă la un bob de grîu, de culoare albă-cenuşie, moi, semi-dure sau dure; nu se vor confunda cu granulaţiile tuberculoase.

*Tabelul XLVIII*

LEZIUNI

| DIFUZE | NODULARE | VEZICULARE SAU CHISTICE |
|---|---|---|
| Edem leptomeningian de hipostază<br>Edem leptomeningian de stază<br>Congestie leptomeningiană<br>Hemoragie leptomeningiană<br>Leptomeningită seroasă<br>Leptomeningită hemoragică<br>Leptomeningită purulentă<br>Leptomeningită purulentă cerebro-spinală<br>Leptomeningită sifilitică sclero-gomoasă | Leptomeningită tuberculoasă<br>Colesteatom | Leptomeningită seroasă chistică<br>Cisticercoză |

### LEZIUNI DE FORMĂ DIFUZĂ
(tabelul XLVIII)

— Masă lichidă gelatinoasă, transparentă, situată în partea posterioară a creierului — *edem leptomeningian de hipostază.*

Este consecinţa unei hipostaze post-mortem; nu se găseşte congestie.

— Masă lichidă cu aspect seros sau gelatinos, albă-gălbuie sau mai rar roşiatică, care dezlipeşte leptomeningele de substanţa cerebrală; vasele piei mater sînt dilatate, congestionate — *edem leptomeningian de stază.*

— Leptomeninge de culoare roşiatică, cu sistemul vascular evident şi cu mici puncte hemoragice roşii, care nu dispar după spălarea cu apă — *congestie leptomeningiană.*

— Leptomeninge de culoare roşie-difuză, din care se scurge mult sînge — *hemoragie leptomeningiană.*

Este de cauză traumatică sau iritativă.

— Masă lichidă gelatinoasă, asemănătoare edemului leptomeningian — *leptomeningită seroasă.*

Se găseşte în leziuni inflamatoare ale meningelui; poate fi uneori manifestarea unei infecţii generale (gripă, pneumonie etc.) sau un stadiu premergător al meningitei purulente.

— Infiltraţii sanguine izolate sau confluente, situate deasupra şi în grosimea leptomeningelui — *leptomeningită hemoragică.*

Se întîlneşte în meningita cărbunoasă, scarlatină, pojar.

— Leptomeninge îngroşat, netrasparent, infiltrat de o masă difuză seropurulentă, fibrinoasă, de culoare gălbuie sau galbenă-verzuie (meningita meningococică şi meningita pneumococică) care maschează şanţurile dintre circumvoluţii — *leptomeningită purulentă.*

Leziunea este mai evidentă pe partea convexă a emisferelor şi de-a lungul vaselor. În unele zone vasele sînt destinse, vizibile pînă la cele mai mici ramificaţii. Uneori, ventriculii sînt plini cu lichid seropurulent, care, astupînd găurile Monro, Magendie şi Luschka, determină *piocefalia.* Leptomeningita purulentă poate fi însoţită de focare de ramolisment cerebral (meningită meningococică, pneumococică, meningită cu bacili Friedländer).

— Leziune cu caracterele descrise la leptomeningita purulentă, însă interesînd atît convexitatea creierului, baza creierului, cît şi măduva spinării — *leptomeningită purulentă cerebrospinală.*

— Leptomeninge îngroşat, opac, lactescent, mai ales în lungul vaselor mai mari; se desface greu de substanţa cerebrală; uneori, se observă granulaţii albicioase, voluminoase — *leptomeningită sifilitică sclerogomoasă.*

Se găseşte în paralizia generală progresivă.

## LEZIUNI DE FORMĂ NODULARĂ
(tabelul XLVIII)

— Granulaţii mici cenuşii-gălbui, situate la nivelul leptomeningelui, care este hiperemiat, cu vasele dilatate şi cu o masă gălbuie, gelatiniformă, roză-murdară sau galbenă-verzuie, situată la nivelul bazei creierului — *leptomeningită tuberculoasă.*

Granulaţiile sînt situate pe toată suprafaţa creierului, de-a lungul vaselor, în special al arterei sylviene. Fiind uneori greu de observat, se pot evidenţia prin decolarea leptomeningelui de pe creier şi examinarea lui sub apă cu lupa. Vor fi căutate leziuni tuberculoase, mai ales la nivelul plămînului, intestinelor, oaselor.

— Formaţiune nodulară neregulată, bine delimitată, unică sau multiplă, semidură, de mărime variabilă; pe suprafaţa de secţiune se găsesc mici solzi albi-lucitori (cristale de colesterol) — *colesteatom.*

## LEZIUNI DE FORMĂ VEZICULARĂ SAU CHISTICĂ
(tabelul XLVIII)

— Formaţiuni chistice pline cu lichid cefalorahidian sub tensiune, de mărimi variabile, determinate de o serie de aderenţe, septuri, între arahnoidă şi pia mater — *leptomeningită seroasă chistică.*

Sînt localizate mai ales în regiunea chiasmei optice, în şanţul sylvian, în fosa cerebrală posterioară etc. În etiologia ei intră: traumatismele, procesele inflamatoare, tumorile, intervenţiile chirurgicale pe creier etc.

— Vezicule multiple, rotunde, mici, de mărimea unor boabe de mazăre, bine delimitate, albe-strălucitoare, cu perete subţire, transparent, conţinînd lichid clar şi o formaţiune nodulară, albicioasă (scolexul invaginat), aderentă de perete — *cisticercoză.*

Uneori apar sub formă de noduli calcifiaţi, albi-gălbui.

## VASELE DE LA BAZA CREIERULUI

*Normal.* Irigaţia encefalului are două surse arteriale: carotidele interne şi arterele vertebrale. Ramurile terminale ale carotidelor interne sînt: cerebralele anterioare, cerebralele mijlocii (arterele sylviene) şi comunicantele posterioare, care, împreună cu artera comunicantă anterioară şi cerebralele posterioare, formează poligonul Willis. Arterele vertebrale care se găsesc pe feţele anterioară şi laterală ale bulbului se unesc şi formează pe faţa anterioară a protuberanţei trunchiul arterial bazilar, care dă arterele cerebrale posterioare, cerebeloase superioare şi cerebeloase mijlocii.

### LEZIUNI

— Vase flexuoase, dure, cu pereţii îngroşaţi, cu o serie de plăci albe-gălbui, dure, care dau vasului o configuraţie moniliformă; pe secţiunea transversală vasele rămîn deschise şi nu se îndoaie dacă sînt puse în poziţie verticală (aspect de macaroane) — *ateroscleroză.*

Plăcile ateromatoase care se observă mai bine la nivelul intimei cînd secţionăm vasul longitudinal pot fi neulcerate sau ulcerate, uneori impregnate cu calciu. Vor fi cercetate eventualele focare de ramolisment cerebral din vecinătate.

— Perete arterial îngroşat, cu plăci albicioase condroide şi cu lumenul strîmtorat filiform sau total obliterat — *endarterită sifilitică.*

Leziunea cuprinde frecvent arterele cerebrale anterioare şi mijlocii, mai rar trunchiul bazilar şi cerebralele posterioare. Se însoţeşte, uneori, de anevrisme unice sau multiple, sacciforme, şi de leziuni de tromboză, care provoacă hemoragii şi ramolisment cerebral în teritoriul vasului respectiv.

— Trombi situaţi mai frecvent pe una din plăcile ateromatoase, aderenţi, sfărîmicioşi, astupînd parţial sau total lumenul vasului — *tromboză vasculară.*

— Mică formaţiune sanguină care, la deschiderea arterei, este neaderentă sau uşor aderentă — *embol.*

Este situat la nivelul arterei sylviene, mai ales al uneia dintre ramurile sale, şi apare în endocardita ulcero-vegetantă etc.

— Dilataţie locală arterială, sacciformă sau fusiformă, cît un bob de grîu sau de porumb, plină uneori cu un cheag — *anevrism.*

— Soluţie de continuitate a peretelui vascular, mai ales a ramului lenticulo-striat al arterei sylviene, care prezintă de obicei leziuni de scleroză sau embol septic — *ruptură.*

Produce leziuni de hemoragie cerebrală.

## EPIFIZA

*Normal.* Epifiza are forma unui con şi este de culoare cenuşie-roşiatică.

### LEZIUNI

— Formaţiune de mărimea unei nuci sau a unui ou de găină, rotundă sau ovalară, cu suprafaţa netedă sau neregulată, dură sau moale, încapsulată şi delimitată; pe secţiune se găsesc focare hemoragice şi, uneori, cavităţi chistice — *pinealom* (tumoarea epifizei).

Ventriculii cerebrali sînt dilataţi (hidrocefalie), datorită compresiunii tumorii asupra apeductului Sylvius, iar creierul are circumvoluţii turtite.

La nivelul epifizei pot fi găsite şi *glioame, lipoame, chisturi, neoplazii congenitale* (teratoame) etc.

## CREIERUL, CEREBELUL, PROTUBERANŢA INELARĂ, BULBUL RAHIDIAN

### LEZIUNI DE FORMĂ DIFUZĂ
(tabelul XLIX)

**Cu mărirea volumului creierului**

— Creier tumefiat, care bombează din cavitatea craniană în momentul îndepărtării calotei, cu vasele dilatate pline cu sînge, cu circumvoluţiile turtite, cu relieful şters, iar şanţurile dintre ele micşorate; pe secţiune, ţesutul nervos este moale, friabil, puternic hidratat, iar vasele apar ca nişte puncte sau striuri roşii, aspect care dispare prin spălare — *edem cerebral.*

— Mică formaţiune sanguină care, la deschiderea arterei, este neaderentă sau uşor aderentă — *embol.*

Este situat la nivelul arterei sylviene, mai ales al uneia dintre ramurile sale, şi apare în endocardita ulcero-vegetantă etc.

— Dilataţie locală arterială, sacciformă sau fusiformă, cît un bob de grîu sau de porumb, plină uneori cu un cheag — *anevrism.*

— Soluţie de continuitate a peretelui vascular, mai ales a ramului lenticulo-striat al arterei sylviene, care prezintă de obicei leziuni de scleroză sau embol septic — *ruptură.*

Produce leziuni de hemoragie cerebrală.

## EPIFIZA

*Normal.* Epifiza are forma unui con şi este de culoare cenuşie-roşiatică.

### LEZIUNI

— Formaţiune de mărimea unei nuci sau a unui ou de găină, rotundă sau ovalară, cu suprafaţa netedă sau neregulată, dură sau moale, încapsulată şi delimitată; pe secţiune se găsesc focare hemoragice şi, uneori, cavităţi chistice — *pinealom* (tumoarea epifizei).

Ventriculii cerebrali sînt dilataţi (hidrocefalie), datorită compresiunii tumorii asupra apeductului Sylvius, iar creierul are circumvoluţii turtite.

La nivelul epifizei pot fi găsite şi *glioame, lipoame, chisturi, neoplazii congenitale* (teratoame) etc.

## CREIERUL, CEREBELUL, PROTUBERANŢA INELARĂ, BULBUL RAHIDIAN

### LEZIUNI DE FORMĂ DIFUZĂ
(tabelul XLIX)

**Cu mărirea volumului creierului**

— Creier tumefiat, care bombează din cavitatea craniană în momentul îndepărtării calotei, cu vasele dilatate pline cu sînge, cu circumvoluţiile turtite, cu relieful şters, iar şanţurile dintre ele micşorate; pe secţiune, ţesutul nervos este moale, friabil, puternic hidratat, iar vasele apar ca nişte puncte sau striuri roşii, aspect care dispare prin spălare — *edem cerebral.*

*Tabelul XLIX*

## LEZIUNI

| DIFUZE | | PLANE | NODULARE | VEGETANTE | VEZICULARE SAU CHISTICE | ULCERO-NECROTICE | LEZIUNI ALE SISTEMULUI VASCULAR | MALFORMAȚII |
|---|---|---|---|---|---|---|---|---|
| Creier mărit | Creier micșorat | | | | | | | |
| Edem cerebral | Encefalită sifilitică | Scleroză în plăci | Tuberculom | Papilom coroidian | Cisticercoză | Ramolisment cerebral precoce | Congestie cerebrală | Anencefalie totală |
| Hidrocefalie internă | Scleroză senilă | | Gomă sifilitică | | Chist hidatic | Ramolisment cerebral alb recent | Hemoragie cerebrală punctiformă | Anencefalie parțială |
| | Atrofia din demența senilă | | Gliom | | Ramolisment cerebral chistic | Ramolisment cerebral roșu | Hemoragie cerebrală interstițială | Hemianencefalie |
| | Scleroza atrofică a substanței albe | | Astrocitom | | Chisturile neoplazice | Ramolisment cerebral galben | Hemoragie cerebrală cu inundație ventriculară | Hipoplazia creierului |
| | | | Glioblastom multiform | | | Abcese cerebrale miliare | Hematom intracerebral | Agirie |
| | | | Medulo-blastom | | | Abces cerebral | Hemoragii cerebrale la nou-născut | Microgirie |
| | | | Ependimom | | | Toxoplasmoză | Hemoragii intraventriculare la nou-născut | Ulegirie |
| | | | | | | | Aspecte ale focarelor hemoragice | Hidrocefalie externă |
| | | | | | | | | Hidrocefalie internă |
| | | | | | | | | Hiperplazia creierului |
| | | | | | | | | Porencefalie adevărată |
| | | | | | | | | Pseudo-porencefalie |
| | | | | | | | | Scleroză tuberoasă |

Leptomeningele este uneori infiltrat de o masă gelatinoasă (edem meningocerebral). Edemul cerebral poate fi găsit în procesele circulatoare, inflamatoare (encefalite supurate şi nesupurate), tumori cerebrale, traumatisme cranio-cerebrale, pneumonii, bronhopneumonii, boli infecto-contagioase.

— Creier mărit în volum, cu desenul circumvoluţiilor dispărut (circumvoluţiile şterse), de consistenţă moale, cu substanţa cerebrală a emisferelor subţiată, avînd uneori aspectul unei membrane; ventriculii sînt foarte destinşi, comunică larg între ei şi sînt plini cu lichid cefalorahidian clar, în cantitate de 100—1 000 ml — *hidrocefalie internă.*

Este o pseudohipertrofie datorită dilataţiei ventriculare. Cauzele hidrocefaliei pot fi: astuparea congenitală a apeductului Sylvius, astuparea găurilor Magendie şi Luschka, malformaţii, meningoencefalita tuberculoasă, tumori ale trunchiului cerebral.

### Cu micşorarea volumului creierului

— Creier micşorat, mai ales la nivelul lobului frontal, cu circumvoluţiile subţiate şi şanţurile lărgite; pe secţiune se observă mici puncte hemoragice şi ventriculii uşor măriţi — *encefalită sifilitică* (din PGP).

În formele cu evoluţie lentă, *dura mater* şi leptomeningele sînt îngroşate, opalescente. Dacă boala a evoluat rapid, creierul este mărit şi meningele hiperemiat.

— Atrofia generală a creierului, cu greutatea scăzută, cu îngroşarea leptomeningelui, cu leziuni constante ale vaselor (arterioscleroză) — *scleroză senilă.*

— Atrofie neuniformă, mai pronunţată la polul frontal, mai puţin evidentă la polul occipital, însoţită de atrofia nucleilor de la bază şi hidrocefalie internă — *atrofia din demenţa senilă.*

— Scoarţă cerebrală moderat-micşorată, cu modificări scleroase ale vaselor de la bază; pe secţiune se găsesc mici formaţiuni chistice şi întreaga substanţă albă centrală este sclerozată şi de consistenţă dură — *scleroză atrofică a substanţei albe.*

Se întîlneşte după un traumatism cranio-cerebral.

### LEZIUNI DE FORMĂ PLANĂ
(tabelul XLIX)

— Pete sau plăci cu dimensiuni care variază între 1 şi 50 mm sau mai mult, de culoare albă-cenuşie sau roză, după vîrsta lor — *scleroză în plăci.*

### LEZIUNI DE FORMĂ NODULARĂ
(tabelul XLIX)

— Nodul unic sau multiplu frecvent în protuberanţă şi bulb de volum variabil pînă la mărimea unui ou, de culoare galbenă-cenuşie, cazeificat sau calcifiat, limitat uneori de o capsulă fibroasă—*tuberculom.*

— Nodul de mărime şi consistenţă variabilă, de culoare cenuşie-roşiatică=gomă sifilitică. Se va face examenul histopatologic.

— Formaţiune nodulară enucleabilă de mărime variabilă, de la un bob de mazăre pînă la aceea a unui măr, de consistenţă moale, de culoare albă-slăninoasă, cenuşie sau roşie, cu zone de hemoragii, necroză, uneori şi ulceraţii — *gliom.*

Poate fi uneori: *infiltrativ*, difuz, nelimitat de ţesutul cerebral din jur, sau *chistic*. Sediul de predilecţie îl constituie regiunea frontală a creierului, cerebelul, regiunea cervicală şi dorsală superioară a măduvei. Se va face examenul histopatologic pentru precizarea diagnosticului.

— Formaţiune solidă, situată la nivelul emisferelor cerebrale, delimitată sau infiltrativă, cenuşie sau cenuşie-roză, cu aspect slăninos, de consistenţă cartilaginoasă sau moale, gelatinoasă, fără zone de necroză sau hemoragii — *astrocitom.*

La nivelul cerebelului, astrocitomul reprezintă aproape jumătate din glioamele cerebeloase, este frecvent chistic, mare, iar pe faţa sa internă se găseşte o tumoare mică mamelonată, roză-galbenă, moale. Se va face examenul histopatologic pentru precizarea diagnosticului.

— Formaţiune unică, rar multiplă, de consistenţă moale, bogat vascularizată; pe secţiune are un aspect neomogen, de culoare cenuşie-roză, cu zone de hemoragii mici sau mari, dînd impresia unei hemoragii cerebrale, cu zone de necroză şi o serie de cavităţi al căror perete este format din ţesutul tumoral — *glioblastom multiform.*

Se observă de obicei în substanţa albă a emisferelor cerebrale, putînd trece prin corpul calos dintr-o emisferă în cealaltă. Se întîlneşte rar la nivelul cerebelului.

— Formaţiune nodulară de mărimea unei cireşe, nuci sau ou, roză-cenuşie sau albicioasă, moale sau dură, uneori cu mici zone calcare — *meduloblastom.*

Deşi macroscopic este bine delimitat, rareori se găseşte un plan de clivaj între el şi substanţa nervoasă. Se dezvoltă rar la nivelul emisferelor cerebrale, mai frecvent la nivelul ventriculului al IV-lea, emisferelor cerebeloase sau vermisului. Se va face examenul histopatologic.

— Formaţiune bine circumscrisă, albicioasă, dură, pe secţiune este cenuşie-palidă-roză, de aspect slăninos, cu calcifieri frecvente — *ependimom.*

Este localizat în ventriculii al III-lea şi al IV-lea. Se va face examenul histopatologic pentru precizarea diagnosticului.

## LEZIUNI DE FORMĂ VEGETANTĂ
(tabelul XLIX)

— Formaţiune cu aspect conopidiform, cu chisturi hemoragice, localizată la nivelul ventriculilor — *papilom coroidian.*

## LEZIUNI DE FORMĂ VEZICULARĂ SAU CHISTICĂ
(tabelul XLIX)

— Vezicule mici cu caracterele descrise la p. 262 — *cisticercoză.*

— Formaţiune chistică unică sau multiplă, bine delimitată, de dimensiuni variabile, cu peretele uneori gros, opalescent, alteori subţire, translucid, în cavitate cu un lichid ca „apa de stîncă“ şi vezicule-fiice — *chist hidatic.*

— Cavităţi neregulate cu un conţinut lichid sero-citrin sau brun, înconjurat de un ţesut sclero-glial, de culoare ruginie — *ramolisment cerebral chistic (tardiv).*

Uneori, leptomeningele din dreptul focarului de ramolisment este îngroşat, lactescent, aderent de substanţa cerebrală.

— Cavităţi unice sau multiple, de dimensiuni variabile, cu suprafaţa internă anfractuoasă sau netedă, care însoţesc aproape toate tumorile cerebrale şi se formează în urma lichefierii ţesutului tumoral, fiind delimitate de ţesut nervos normal sau de o capsulă glială — *chisturi neoplazice.*

Conţinutul chisturilor are aspecte variate: gălbui (în astrocitom), brun-hemoragic (în glioblastomul multiform, hemangioblastomul cerebelos), brun-verzui ca motorina (în cranio-faringiom) etc. Se va face examenul histopatologic.

## LEZIUNI DE FORMĂ ULCERO-NECROTICĂ
(tabelul XLIX)

— Zonă de consistenţă moale şi de culoare roză pe suprafaţa de secţiune — *ramolisment cerebral precoce.*

Se găseşte în cazul morţilor rapide.

— Zonă palidă, moale, gălbuie, cu circumvoluţiile turtite, deprimate, şi cu şanţurile şterse; pe secţiune, de culoare albă-lăptoasă, de consistenţă păstoasă, cu substanţa necrotică care se îndepărtează uşor prin spălare — *ramolisment cerebral alb recent* (10—20 de ore de la obliterarea arterei).

Se vor examina arterele vecine, inima etc.

— Zonă de consistenţă moale, difluentă şi de culoare roşie, datorită invaziei sîngelui în focarul de necroză — *ramolisment cerebral roşu.*

— Zonă galbenă sau galbenă-cărămizie, cu substanţa necrotică moale care nu se mai poate îndepărta prin spălare — *ramolisment cerebral galben* (cîteva zile de la formarea focarului de ramolisment).

— Cavităţi unice sau multiple, izolate sau confluente, de mărimea unui bob de mei, cu conţinut alb-gălbui, purulent, înconjurate de o zonă de hiperemie, cu vase dilatate — *abcese cerebrale miliare.*

Sînt de origine septico-pioemică.

— Cavitate unică sau multiplă, de mărime variabilă, cu un conţinut purulent, cremos, bine legat sau seros, uneori cu resturi sfacelate, iar în jur cu o zonă de hiperemie — *abces cerebral.*

Uneori, abcesul este incapsulat, delimitat de o membrană groasă, roză, în care caz el poate fi enucleat. În alte cazuri, abcesul nu este bine delimitat, are marginile zdrenţuite, constituite din substanţa cerebrală ramolită, şi nu se poate enuclea. Abcesul cerebral poate fi datorit unor infecţii de vecinătate (otită cronică, mastoidită) sau metastatic (pulmonar) etc.

— Zone de ramolisment cu margini neregulate şi cavităţi mici sau foarte mari, situate la nivelul cortexului sau al substanţei albe, care duc la distrugeri mari ale substanţei cerebrale — *toxoplasmoză.*

## LEZIUNI ALE SISTEMULUI VASCULAR
(tabelul XLIX)

— Ţesut nervos turgescent, de culoare roşiatică, de consistenţă uşor crescută, cu puncte şi striuri de culoare roşie pe suprafaţa externă a creierului, datorită vaselor dilatate, pline cu sînge; pe suprafaţa de secţiune a creierului, vasele apar ca puncte sau striuri roşii, datorită conţinutului lor sanguin, aspect care dispare uşor prin spălare (diagnostic diferenţial cu hemoragiile punctiforme) — *congestie cerebrală.*

Poate fi găsită în procese vasculo-circulatoare şi encefalite supurate şi nesupurate.

— Puncte sanguine roşii, numeroase, izolate, care nu dispar prin spălare — *hemoragie cerebrală punctiformă.*

— Zone roşii sanguine de diferite mărimi, delimitate sau difuze, unice sau multiple (mai rar), de consistenţă variată, cu mici puncte hemoragice în jur — *hemoragie cerebrală interstiţială.*

Frecvent găsim leziuni vasculare de ateroscleroză. Hemoragia este consecinţa ruperii arterei lenticulo-striate (artera hemoragiei cerebrale), ram al arterei sylviene. Localizările mai importante sînt la nivelul capsulei interne, corpului striat şi straturilor optice.

— Zone de culoare roşie-închisă, neregulate, situate în substanţa cerebrală şi în ventriculi, cu emisfera respectivă mărită, cu ventriculul deformat şi nucleii centrali împinşi, turtiţi — *hemoragie cerebrală interstiţială cu inundaţie ventriculară.*

— Cheag bine circumscris, localizat în substanţa albă a emisferelor cerebrale — *hematom intracerebral* (*traumatic* etc.).

Uneori, se poate lichefia dînd „chisturi hematice“ intracerebrale.

— Zone hemoragice mici, punctiforme, sau masive care se datoresc fracturilor oaselor craniului prin traumatismele din timpul naşterii — *hemoragie cerebrală la nou-născut.*

Sediul acestor hemoragii este în vecinătatea ventriculilor laterali (a nu se confunda cu ectaziile venoase).

— *Hemoragiile intraventriculare* la nou-născut se datoresc ruperii *plexurilor coroide.*

**Aspectele focarelor hemoragice,** după vîrsta lor:

— Sînge lichid sau cheag roşu, neretractat — *focar hemoragic recent.*

Suprafaţa externă a creierului prezintă o depresiune fluctuentă în zona hemoragică.

— Cheag retractat, fibrino-hematic, pestriţ (alb cu roşu) şi cu substanţa nervoasă din jur de culoare ruginie (impregnare cu hemosiderină) — *focar hemoragic vechi.*

— Zonă de aspect chistic, cu cavitatea plină cu un lichid ruginiu sero-citrin sau incolor, cu o capsulă sclero-glială de culoare ruginie (impregnare cu pigment de hemosiderină) în jurul cavităţii — *focar hemoragic foarte vechi.*

## MALFORMAŢII
(tabelul XLIX)

— Lipsa totală a creierului — *anencefalie totală.*

Se însoţeşte de acranie. Macroscopic, se găseşte o masă roşiatică meningo-vasculară.

— Resturi de nuclei centrali (talamus, hipotalamus, nucleul striat) situate la nivelul bazei creierului — *anencefalie parţială.*

Este compatibilă cu viaţa cîtva timp.

— Lipsa unei jumătăţi de creier — *hemiencefalie.*

— Creier micşorat, frecvent cu arterele cerebrale subţiri, hipoplazice — *hipoplazia creierului.*

— Creier neted, fără circumvoluţii, datorită nedezvoltării scoarţei cerebrale — *agirie* (lissencefalie).

— Dezvoltare rudimentară a unui grup de circumvoluţii — *microgirie.*

— Circumvoluţii înguste, neregulate şi cu şanţuri adînci între ele — *ulegirie.*

Este secundară unor cicatrice cerebrale.

— Acumulare de lichid cefalorahidian la suprafaţa creierului, între arahnoidă şi *pia mater* — *hidrocefalie externă.*

Este de obicei consecutivă unei leziuni cicatriceale a creierului.

— *Hidrocefalia internă* (vezi p. 265).

— Creier mare, în greutate de 1 900—2 850 g la adulţi — *hiperplazia creierului* (megalencefalie).

— Cavităţi în formă de pîlnie, cu baza la periferia creierului şi vîrful spre cavitatea ventriculară cu care comunică, iar scoarţa cerebrală din apropierea cavităţilor are aspect de microgirie sau atrofie — *porencefalie adevărată.*

Cînd cavitatea se întinde şi în scoarţă, atunci meningele trece ca o punte deasupra cavităţilor.

— Leziune cu aspectele porencefaliei, însă cavităţile nu comunică cu ventriculul, iar circumvoluţiile nu sînt radiare — *pseudoporencefalie.*

— Noduli galbeni-albicioşi, de mărimea unui bob de mazăre, duri, uneori delimitaţi, alteori cu margini care se pierd în substanţa nervoasă din jur — *scleroză tuberoasă.*

Se localizează în scoarţa cerebrală şi în substanţa albă de lîngă ventriculi, proeminînd în cavitatea lor.

*Notă.* Leziunile expansive intracraniene (abcese, hemoragii, tuberculoame, chisturi parazitare, tumori benigne, tumori maligne etc.) prezintă o semiologie comună formată din: a) sindromul de hipertensiune intracraniană şi b) simptome speciale (sindroame neurologice), legate de sediul sau natura leziunilor. Este indicat să se cunoască aceste simptome pentru a se putea, eventual, localiza cu aproximaţie leziunile creierului încă înainte de necropsie.

## HIPOFIZA

*Normal.* Hipofiza este situată în şaua turcească, acoperită de cortul hipofizei, şi este legată de *tuber cinereum* prin tija hipofizară. Are formă elipsoidă, cu un lob anterior mai voluminos, de culoare roşie, şi un lob posterior mai mic, de culoare galbenă.

### LEZIUNI

— Hipofiza tumefiată, hiperemiată, prezentînd uneori sufuziuni sanguine — *inflamaţie nespecifică.*

— Hipofiza atrofiată, dură, cu granulaţii galbene-cenuşii, cazeoase — *tuberculoză.*

— Hipofiză mărită pînă la dimensiunea unei nuci, albicioasă sau roză, moale, uneori cu transformare chistică, în peretele căreia se găseşte un mic nodul; la periferie prezintă o capsulă de consistenţă dură — *adenom hipofizar*.

Şaua turcească este mult lărgită şi, uneori, cu peretele osos subţiat sau sfărîmat. Tumoarea derivă din lobul anterior. Se va face examenul histopatologic.

— Hipofiza mărită pînă la dimensiunea unei portocale, înmugurită, roşie, moale sau dură, cu limite neprecise, uneori cu prelungiri în organele vecine (sinus sfenoidal, sinus cavernos, vasele carotidiene, chiasma optică, ventriculul al IV-lea etc.) — *cancer hipofizar*.

Şaua turcească este mult mărită şi cu pereţii osoşi distruşi. Se vor căuta eventualele metastaze dinafara creierului. Se va face examenul histopatologic.

— Nodul delimitat, lobulat, cenuşiu, moale, fără capsulă — *infundibulom* (*globus*).

Se găseşte la nivelul bazei creierului, în regiunea infundibulo-tuberiană, şi derivă din neurohipofiză. Se va face examenul histopatologic.

— Tumoare chistică de mărimea unei nuci pînă la cea a unei portocale, fragilă, bine delimitată de o capsulă albă, groasă sau subţire; pe secţiune este compactă, albă-roză, moale sau dură, cu calcifieri — *craniofaringiom* (tumoarea pungii Rathke).

Poate prezenta degenerări chistice unice sau multiple, pline cu un lichid brun sau verzui, ca motorina, cu numeroase cristale strălucitoare de colesterol. Este localizat supraşelar sau intraşelar, cu mărimea şeii turceşti, cu distrugerea apofizelor clinoide posterioare şi, uneori, cu perforarea cortului hipofizei. Aderă de formaţiunile nervoase vecine.

## BAZA CRANIULUI

*Tabelul L*

LEZIUNI

| LEZIUNI ALE SINUSURILOR VENOASE | PIERDERI DE SUBSTANŢĂ | DEFORMĂRI |
|---|---|---|
| Tromboflebită<br>Rupturi<br>Anevrisme | Fracturi | Boala osoasă Paget |

### LEZIUNI ALE SINUSURILOR VENOASE
(tabelul L)

— Trombi recenţi în interiorul sinusurilor, cu pereţii osoşi fragmentaţi şi scăldaţi în puroi — *tromboflebită*.

Vor fi cercetate leziunile urechii sau supuraţiile de la nivelul gîtului şi al feţei.

## PIERDERI DE SUBSTANŢĂ
(tabelul L)

— *Fracturi* care pot fi independente sau sînt rezultatul unor iradieri ale fracturilor bolţii craniene. Sînt însoţite de hemoragii, iar în cazul fracturilor mai vechi se pot găsi proeminenţe osoase (calus). Se localizează frecvent în etajul mijlociu (fracturi ale stîncii).

## DEFORMĂRI
(tabelul L)

Îngroşare difuză a oaselor, cu proeminenţe nodulare şi cu obliterarea posibilă a găurilor de la baza craniului — *boala osoasă Paget.*

## CAVITĂŢILE OSOASE DE LA BAZA CRANIULUI

În cavităţile osoase de la baza craniului putem găsi: secreţii mucoase, secreţii sau colecţii purulente, hemoragii (în fracturi ale pereţilor sinusurilor), ţesut neoplazic benign sau malign etc. În sinusuri, se pot găsi secreţii mucopurulente şi aşa-zisele colesteatoame, indicii ale unor inflamaţii cronice, care se prezintă ca o masă gălbuie ce umple, total sau parţial, cavitatea sinusului.

# 19

# LEZIUNILE ORGANELOR CANALULUI RAHIDIAN

## MENINGELE RAHIDIAN

*Normal.* Dura mater rahidiană se prezintă ca un tub fibros albicios, lucios, neted. În porţiunea inferioară formează un fund de sac dural, iar lateral formează teci durale care învelesc nervii rahidieni (mai lungi pentru rădăcinile posterioare). Leptomeningele rahidian este neted, lucios, transparent.

*Tabelul LI*

LEZIUNI

| DIFUZE | PLANE | NODULARE |
|---|---|---|
| Leptomeningită purulentă | Pahimeningită externă<br>Pahimeningită tuberculoasă<br>Pahimeningită sifilitică<br>Meningomielită acută<br>Hemangiom | Meningiom<br>Sarcom leptomeningian |

### LEZIUNI DE FORMĂ DIFUZĂ

— Leptomeninge rahidian acoperit de un exsudat fibrinopurulent, gălbui sau galben-verzui — *leptomeningită purulentă.*

Uneori, este însoţită de meningita cerebrală (meningita epidemică cerebro-spinală).

### LEZIUNI DE FORMĂ PLANĂ
(tabelul LI)

— Pahimeninge îngroşat sub formă de placard sau manşon dur, perimedular — *pahimeningită externă* sau *epidurită.*

Este consecinţa unei osteomielite vertebrale, a unei infecţii hematogene de la un focar inflamator infecţios de vecinătate sau depărtat (faringită, bronşită, pneumonie, infecţie puerperală etc.) sau a unei plăgi nepenetrante a măduvei.

— Placarde semiinelare sau inelare, sclero-cazeoase, asociate cu leziuni ulcero-cazeoase ale corpilor vertebrali (spondilită tuberculoasă) — *pahimeningită tuberculoasă.*

Uneori găsim focare cazeoase în măduva spinării (meningomielită tuberculoasă).

— Placarde semiinelare sau inelare, care aderă de leptomeninge şi de măduvă — *pahimeningită sifilitică.*

Se asociază, uneori, cu gome sifilitice de la nivelul leptomeningelui şi măduvei — *meningomielită sifilitică.*

— Leptomeninge pe alocuri îngroşat, hiperemiat, cu foiţele aderente între ele, aderent la măduva care, în zona respectivă, este roşiatică, moale sau dură, după stadiul evolutiv al bolii — *meningomielită acută.*

Aceste leziuni, localizate de obicei în regiunea dorso-lombară, se găsesc în infecţii cu piogeni, în sifilis sau sînt secundare febrei tifoide, difteriei, scarlatinei etc.

— Zonă de culoare roşie sau violacee — *hemangiom.*

Poate fi extradural, localizat pe faţa externă a măduvei sau să se întindă în interiorul măduvei.

## LEZIUNI DE FORMĂ NODULARĂ
(tabelul LI)

— Formaţiune nodulară cu caracterele descrise la p. 259 — *meningiom.*

Poate fi intradural sau extradural.

— Noduli mici, opalescenţi, diseminaţi de-a lungul leptomeningelui sau sub forma unui bloc unic — *sarcom leptomeningian.*

Se va face examenul histopatologic.

## MĂDUVA SPINĂRII

*Normal.* Formaţiune cilindrică albă, cu o umflătură cervicală, de unde ies nervii pentru membrele superioare, şi o umflătură lombară, de unde ies nervii pentru membrele inferioare. Extremitatea superioară a măduvei se continuă cu bulbul rahidian, iar extremitatea inferioară, cu conul terminal foarte subţire şi cu un mănunchi de fibre nervoase, care formează *coada de cal.* Suprafaţa de secţiune a măduvei prezintă o serie de formaţiuni.

*Tabelul LII*

LEZIUNI

| MĂDUVĂ ÎNGROŞATĂ | MĂDUVĂ SUBŢIATĂ | PLANE | NODULARE | CHISTICE | ULCERO-NECROTICE | LEZIUNI ALE SISTEMULUI VASCULAR | MALFORMAŢII | |
|---|---|---|---|---|---|---|---|---|
| | | | | | | | Cu modificări de număr | Cu chisturi |
| Contuzie<br>Plăgi penetrante<br>Poliomielită anterioară acută | Compresiuni medulare<br>Tabes<br>Scleroză laterală amiotrofică | Scleroză în plăci | Tuberculom<br>Gomă sifilitică<br>Neoplasme intramedulare<br>Ependimom intramedular | Hidromielie<br>Siringomielie | Dilacerare<br>Ramolisment<br>Mielită transversă acută<br>Mielită difuză acută<br>Ramolisment hemoragic<br>Hematomielie | Varice | Diplomielie<br>Amielie | Mielocistocel<br>Meningocel<br>Mielomeningocel |

## MĂDUVA ÎNGROŞATĂ

(tabelul LII)

— *Contuzia medulară*, cu tumefierea măduvei şi prezenţa de hemoragii peteşiale; se întîlneşte în traumatisme.

— *Plăgi penetrante* ale măduvei, cu îngroşarea durei, arahnoidei şi cu măduva edemaţiată cu hemoragii epidurale şi subarahnoidiene.

— Măduvă îngroşată, de culoare roşie-difuză sau punctată, cu coarnele anterioare edemaţiate, hiperemiate, cu desenul şters, cu *pia mater* rahidian hiperemiată şi edemaţiată — *poliomielită anterioară acută* (boala Heine-Medin sau viroza miomielitică paralizantă).

## MĂDUVA SUBŢIATĂ

(tabelul LII)

— Măduvă subţiată şi ramolită datorită apăsării exercitate de leziuni ale coloanei vertebrale (fracturi, morb Pott, calusuri exuberante, tumori primitive sau secundare), leziuni ale meningelui rahidian (hematoame, abcese, gome sifilitice, tumori) sau tumori ale măduvei — *compresiune medulară.*

— Cordoanele posterioare senzitive ale măduvei şi rădăcinile posterioare ale nervilor rahidieni atrofiate, sclerozate, subţiate, de culoare cenuşie; *pia mater* este îngroşată — *tabes* (sifilis nervos tardiv).

Vor fi căutate şi celelalte localizări ale sifilisului terţiar şi leziunile de tip trofic (mal perforant etc.).

— Măduvă micşorată, cu subţierea cordoanelor antero-laterale şi a rădăcinilor anterioare — *scleroză laterală amiotrofică.*

Se însoţeşte de atrofii musculare şi deformări ale membrelor superioare.

## LEZIUNI DE FORMĂ PLANĂ
(tabelul LII)

— Pete sau plăci de dimensiuni variabile, mai mult sau mai puţin dure, cu contur net, de culoare albă-cenuşie sau roză (după vîrsta lor), neregulat împrăştiate pe toată înălţimea axului cerebro-spinal, atît în substanţa cenuşie, cît şi în cea albă, fiind separate între ele prin zone de ţesut normal — *scleroză în plăci.*

Unele plăci reprezintă zone de demielinizare (leziuni recente), altele de scleroză (leziuni vechi). Leziunile sînt vizibile şi prin transparenţa piei mater. Vor fi cercetate leziunile asociate ale creierului şi rădăcinilor nervoase.

## LEZIUNI DE FORMĂ NODULARĂ
(tabelul LII)

— Noduli mari, unici sau multipli, de culoare galbenă sau cenuşie, cu centrul cazeificat — *tuberculom.*

— Noduli unici sau multipli, de mărimi variabile, de culoare cenuşie-roşiatică, asociaţi cu leziuni de meningomielită scleroasă — *gomă sifilitică.*

Este mai puţin frecventă decît la nivelul meningelui. Se va face examenul histopatologic.

— Măduvă îngroşată, galbenă, de aspect slăninos, dură în zone circumscrise sau difuze; pe secţiune, tumoarea, de culoare cenuşie sau albă, este în general delimitată, aderentă la ţesutul nervos — *neoplasm intramedular* (gliom).

Uneori, are un aspect spongios, chistic, cu măduva redusă la un strat periferic subţire. Se va face examenul histopatologic. Tumorile măduvei sînt mai rare decît ale meningelui.

— Formaţiune brună-cenuşie, enucleabilă, situată în partea centrală a măduvei — *ependimom intramedular.*

Se va face examenul histopatologic.

## LEZIUNI DE FORMĂ CHISTICĂ
(tabelul LII)

— Măduvă cu canalul central dilatat şi transformat într-un sac cu pereţii subţiri, plin cu lichid în cantitate mare; cavitatea este căptuşită de ependim, iar substanţele albă şi cenuşie nu sînt distruse — *hidromielie.*

— Măduvă pe alocuri lărgită, de consistenţă moale, pe suprafaţa de secţiune cu cavităţi unice sau multiple, de dimensiuni variabile, care

comunică între ele, pline cu un lichid clar, limpede sau roşu-brun vîscos, cu peretele intern neted sau regulat, necăptuşit de ependim, cavităţi dezvoltate în vecinătatea canalului central — *siringomielie.*

Leziunea se găseşte mai frecvent la nivelul măduvei cervicale. Vor fi căutate atrofiile musculare, fracturile osoase patologice cu aspecte radiologice de osteoporoză cu osteoscleroză, deformările membrelor.

## LEZIUNI DE FORMĂ ULCERO-NECROTICĂ
(tabelul LII)

— Necroza măduvei, cu acumulare de sînge în spaţiul epidural, subdural şi subarahnoidian — *dilacerare.*

În stadiile tardive există o îngroşare şi sclerozare a durei mater şi arahnoidei, care se strangulează şi compresează măduva. Apare în fracturi deschise ale coloanei vertebrale.

— Zonă de necroză unică cu caracter de bloc neîntrerupt, datorită obliterării vasculare — *ramolisment al măduvei.*

— Măduva într-un segment limitat este moale, roşie, cu tentă hemoragică (în faza iniţială) sau cu aspectul ramolismentului roşu (în faza tardivă) — *mielită transversă acută.*

Focarele roşiatice sînt vizibile prin transparenţa piei mater. Într-un stadiu mai avansat, măduva este micşorată, cenuşie şi dură. Leziunile măduvei sînt asociate cu leziunile leptomeningelui — meningomielită acută.

— Leziuni asemănătoare cu cele din mielita transversă, însă cuprind toată lungimea măduvei, bulbul rahidian, protuberanţe şi pedunculii cerebrali — *mielită difuză acută.*

Se găseşte în sindromul Landry sau paralizia ascendentă acută.

— Măduvă dilacerată, păstoasă, invadată de sînge — *ramolisment hemoragic.*

Se datoreşte fie unei leziuni directe, fie unei compresiuni asupra substanţei medulare, asociată cu leziuni ale plexului venos medular.

— Măduvă distrusă, fluctuentă, cu substanţa cenuşie infiltrată difuz cu sînge sau mici focare hemoragice, iar substanţa albă de obicei respectată, fiind numai comprimată dacă focarul este mare — *hematomielie.*

Se localizează cu predilecţie în regiunea cervicală şi mai rar în cea lombară.

## LEZIUNI ALE SISTEMULUI VASCULAR
(tabelul LII)

— Vene dilatate, flexuoase, cu pereţii îngroşaţi şi cu lumenul mărit — *varice.*

Sînt situate în porţiunea inferioară a măduvei.

## MALFORMAŢII
(tabelul LII)

### Cu modificări de număr

— Măduvă dublă, fiecare cu canal ependimar, substanţă cenuşie, substanţă albă, leptomeninge şi *dura mater* — *diplomielie.*

Este localizată frecvent în regiunea cervicală sau lombosacrată.

— Absenţa măduvei — *amielie.*

Dura mater este prezentă.

### Cu formaţiuni chistice

— Punga plină cu l.c.r., constituită din măduva spinării cu canalul ependimar dilatat (colecţia este intramedulară), acoperită de arahnoidă şi *pia mater*; se găseşte imediat sub piele şi proemină la nivelul spinei bifida — *mielocistocel.*

— Pungă plină cu l.c.r., constituită din hernierea durei mater şi arahnoidei, destinsă de lichidul acumulat în spaţiul subarahnoidian (colecţia este retromedulară) — *meningocel.*

— Pungă plină cu l.c.r., constituită din meninge, lichidul fiind acumulat între *pia mater* şi arahnoidă sau între cele două foiţe ale arahnoidei; măduva este redusă la o placă subcutanată nedezvoltată (colecţia este premedulară) — *mielomeningocel.*

# LEZIUNILE ORGANELOR CAVITĂȚII BUCALE, GÎTULUI ȘI TORACELUI

## MEDIASTINUL ANTERIOR

— Masă fibroasă, dură, cu zone cazeoase și limfoganglioni cazeificați — *mediastinită tuberculoasă.*

— Masă de țesut fibro-adipos în care se găsesc comprimate organele mediastinului — *mediastinită sifilitică.*

Se va face examenul histopatologic pentru precizarea diagnosticului.

— Formațiune rotundă, moale, de volum variabil pînă la un cap de adult, cu o capsulă periferică, care, pe secțiune, prezintă una sau mai multe cavități chistice, pline cu o masă păstoasă de aspectul substanței sebacee, cu smocuri de păr și diferite alte țesuturi — *chist dermoid.*

Este situat de obicei asimetric în treimea superioară a mediastinului anterior.

## MEDIASTINUL POSTERIOR

Tumorile nervoase ale formațiunilor nervoase simpatice latero-vertebrale *(simpatogoniomul, simpatoblastomul)* sînt tumori de mărimi variabile, de consistență relativ moale; pe secțiune prezintă o colorație albicioasă-gălbuie. Se va face examenul histopatologic.

Celelalte leziuni care se pot găsi la nivelul mediastinului posterior vor fi descrise la fiecare organ în parte.

## LIMFOGANGLIONII MEDIASTINALI

Limfoganglionii mediastinali pot prezenta leziuni de limfadenită acută nesupurată sau supurată, limfadenită cronică, limfadenită tuberculoasă, limfogranulomatoză malignă, reticulo-limfosarcom, metastaze canceroase limfoganglionare etc., cu aspectele descrise la p. 208—210.

## PLEURA

*Normal.* Seroasă netedă, lucioasă, transparentă, uşor umedă; prin transparenţa pleurei viscerale se observă desenul lobular şi antracoza pulmonară (absentă la copii) sub formă de puncte şi linii negricioase, care delimitează figuri poligonale (lobulii pulmonari). Scizurile pleuro-pulmonare sînt libere. Pleura parietală prezintă o porţiune costală groasă, neaderentă, separată de planul costal prin fascia endotoracică; o porţiune cervicală (domul pleural); o porţiune mediastinală, groasă, neaderentă; o porţiune diafragmatică, subţire şi aderentă de muşchi. În cavitatea pleurală se găsesc cîţiva mililitri de lichid sero-citrin cu reacţia Rivalta negativă.

### CONŢINUTUL ANORMAL AL CAVITĂŢII PLEURALE

#### Lichid

**Sero-citrin clar**

— Reacţia Rivalta negativă (transsudat, vezi p. 144), cu seroasa pleurală normală, lucioasă şi netedă — *hidrotorax.*

Se găseşte în insuficienţa cardiacă, insuficienţa renală, edeme de foame, caşexie. Se va cerceta prezenţa de eventuale lichide în celelalte cavităţi.

— Reacţia Rivalta pozitivă (exsudat, vezi p. 144), cu seroasa pleurală roşiatică, cu luciul uşor diminuat — *pleurezie seroasă.*

**Sero-fibrinos**

— Lichid clar, transparent, cu reacţia Rivalta pozitivă sau uşor tulbure, cu flocoane, filamente şi membrane de fibrină libere sau alipite de seroasa care este roşiatică, cu capilarele dilatate, cu luciul uşor diminuat — *pleurezie sero-fibrinoasă.*

Se găseşte în tuberculoză, reumatism, uremie, congestie pulmonară, infarct cortical pulmonar, febră tifoidă.

**Purulent sau fibrino-purulent**

— Micropurulent, uşor tulbure, cu granulaţii galbene-cenuşii pe seroasă — *pleurezie micropurulentă.*

— Sero-purulent — *pleurezie purulentă cu stafilococi.*

Apare după osteomielită etc.

— Gălbui sau cenuşiu, fluid, inodor, cu depozite fibrinoase, laxe, moi — *pleurezie purulentă cu streptococ.*

Se găseşte în diverse leziuni pulmonare (bronhopneumonie, abces pulmonar, bronşiectazii), după infecţii localizate cu streptococi (flegmon amigdalian, abces cervical, mamar) sau după septicemii acute (date de abces hepatic, erizipel, infecţie puerperală).

— Galben-verzui, vîscos, cremos, bine legat, bogat în fibrină, uneori cu false membrane purulente, gălbui, aderente (care pot segmenta cavitatea pleurală) — *pleurezie purulentă cu pneumococ.*

Se poate asocia cu o pericardită purulentă. Se găseşte în cursul sau după pneumonie.

— Cenuşiu-tulbure, grunjos, uneori gros, cremos, galben-palid, cu mase de cazeum gălbui care se detaşează uşor de pe pleură — *pleurezie purulentă tuberculoasă.*

Se vor cerceta leziunile tuberculoase pulmonare sau ale cutiei toracice (abces rece).

— Cenuşiu-murdar sau brun, fetid, cu granulaţii pulverulente, cu membrane subţiri galbene-cenuşii puţin aderente — *pleurezie purulentă cu anaerobi.*

— Brun-roşiatic, tulbure, foarte fetid, amestecat cu bule de aer şi lambouri necrozate (ţesut pulmonar sau pleural) — *pleurezie gangrenoasă.*

Este secundară gangrenei gazoase.

**Lactescent opalescent sau uşor rozat**

— *Pleurezie chiloasă.*

Se găseşte în rupturi traumatice (prin fracturi de coastă sau claviculă), obliterări sau compresiuni asupra canalului toracic, cisternei Pecquet (prin neoplasme), pleurezie cronică, cancer. Se va examina canalul toracic, foiţele pleurale.

Lichidul recoltat într-o eprubetă se separă uneori în 3 straturi: superior, cremos; mijlociu, transparent; inferior, foarte dens.

— *Pleurezie chiliformă* sau *pseudochiloasă.*

Aspectul lichidului se datoreşte lizei leucocitelor, care au suferit o distrofie grasă. Lichid chiliform se găseşte în pleurezii streptococice, pleurezii pneumococice, abces pulmonar, tuberculoză pulmonară, cancer pleuro-pulmonar.

**Hemoragic**

— Sînge pur — *hemotorax*

Se datoreşte unor traumatisme toracice, rupturi ale unor anevrisme. Foiţele pleurale prezintă puţine modificări.

— Sero-hemoragie, galben-roz sau roşiatic, uneori coagulat, cu seroasa pleurală hiperemiată, cu luciul pierdut, îngroşată, cu suprafaţa neregulată şi acoperită cu membrane groase fibrino-hematice, cu aderenţe parţiale sau totale — *pleurezie hemoragică.*

Se găseşte în tuberculoza pulmonară, cancerul pleuropulmonar, boli ale sîngelui etc.

## Aer

— Aer în cantităţi variabile, cu plămînul colabat, uscat, cenuşiu, lipsit de sînge — *pneumotorax.*

Este datorit ruperii parenchimului pulmonar, bulelor de emfizem sau pătrunderii aerului dinafară, în cazul traumatismelor toracice. Se va cerceta perforaţia pulmonară, care are sediul, de obicei, la nivelul unor leziuni pulmonare. Pentru a o pune în evidenţă, se va pune plămînul în apă şi se va insufla aer prin trahee.

*Tabelul LIII*

LEZIUNI ALE PLEUREI

| CONȚINUTUL ANORMAL AL CAVITĂȚII PLEURALE | | | | |
|---|---|---|---|---|
| LICHID | AER | AER ȘI LICHID | SOLID | |
| Sero-citrin (hidrotorax sau pleurezie seroasă) | Pneumotorax | Pneumohidrotorax<br>Pneumohemotorax<br>Pneumopiotorax | Mase cărnoase<br>Depozite de fibrină | |
| Sero-fibrinos (pleurezie serofibrinoasă)<br>Purulent (pleurezie micropurulentă sau purulentă)<br>Lactescent (pleurezie chiloasă sau chiliformă)<br>Hemoragic (hemotorax sau pleurezie hemoragică) | | | | |

| DIFUZE | PLANE | NODULARE | ULCERATE |
|---|---|---|---|
| Pleurită uscată fibrinoasă<br>Aderențe pleurale<br>Pahipleurită<br>Cancer primitiv | Plăci lăptoase<br>Pete echimotice subpleurale | Abcese pleurale<br>hematogene<br>Granulații tuberculoase<br>Cancer primitiv<br>Cancer metastatic | Ruptura pleurei |

## Aer și lichid

— Aer + lichid sero-citrin — *pneumohidrotorax*

— Aer + sînge — *pneumohemotorax*

— Aer + lichid purulent — *pneumopiotorax.*

Plămînul este colabat și acoperit de depozite fibrinoase sau fibrino-purulente. Se va căuta perforația pulmonară.

## Solid

— *Mase cărnoase* sau gelatiniforme, mai mult sau mai puțin libere; se găsesc în cazuri de cancer primitiv sau metastatic. Se va cerceta dacă nu există o tumoare pulmonară.

— *Depozite de fibrină* mai mult sau mai puțin abundente.

### LEZIUNI DE FORMĂ DIFUZĂ
(tabelul LIII)

— Pleură cu luciul și transparența pierdute, de culoare roșiatică, cu rețeaua de capilare evidentă, acoperită de depozite fibrinoase, grăuncioase, care se detașează ușor prin radere — *pleurită uscată fibrinoasă* (pleurită acută).

Într-un stadiu mai avansat, pleura este îngroșată, mată, acoperită cu depozite fibrinoase groase, albe-gălbui, cenușii, aderente, care pot duce la simfize pleurale. Se poate găsi în tuberculoză, cînd se observă pe pleură granulațiile tuberculoase.

— Depozite fibrinoase sau fibroase, unice sau multiple, sub formă de bride sau lamele, subţiri sau mai groase, care leagă pleura viscerală de cea parietală — *aderenţe pleurale.*

Pot interesa un teritoriu limitat al plămînului *(aderenţe parţiale-sinechii),* segmentînd cavitatea pleurală, sau interesează întreaga suprafaţă *(aderenţe totale — simfize).* Aderenţele pot fi: recente, de tip *„fibrinos"* cu depozite de fibrină, subţiri, albe-gălbui, care se desfac uşor; vechi, de tip *„lax"*, cînd foiţele pleurale sînt uşor îngroşate, lipite între ele prin aderenţe moi albe-cenuşii, clivabile, uşor de desfăcut, de aspectul ţesutului conjunctiv lax, putînd circumscrie, uneori, mici spaţii în care se găseşte lichid; mai vechi, aderenţe de tip *„fibros"*, cînd ambele foiţe sînt îngroşate, albicioase, lipite complet prin ţesut fibros, care formează un bloc compact, dur, permiţînd, uneori, clivajul pe porţiuni. În simfizele de tip fibros, plămînii trebuie uneori scoşi împreună cu pleura viscerală şi parietală, care sînt puternic unite şi formează în jurul plămînului o carapace fibroasă, impregnată uneori cu calcar şi cu zone de osificare. Aderenţele pleurale sînt urmări ale pleureziilor sero-fibrinoase şi purulente.

— Foiţe parietale şi viscerale îngroşate, albicioase-sidefii, cu suprafaţa rugoasă, uneori acoperită de depozite fibrinoase, cu foarte rare aderenţe — *pahipleurită.*

Foiţele sînt uneori separate de un lichid mai mult sau mai puţin abundent. Pahipleurita poate fi *parţială,* limitată la un teritoriu sau *totală.* Cauzele pahipleuritei sînt: tuberculoza pleuropulmonară, infecţiile cu pneumococ, streptococ, stafilococ, cancerul pulmonar etc. În pahipleurita tuberculoasă fibro-cazeoasă se găsesc noduli şi mase de cazeum albe-gălbui de aspect brînzos.

— Îngroşare masivă difuză a pleurei viscerale sau parietale de culoare albicioasă, cu aspect slăninos — *cancer primitiv.*

Se va face examenul histopatologic.

## LEZIUNI DE FORMĂ PLANĂ
(tabelul LIII)

— Plăci albe-sidefii, lucioase, dure, de dimensiuni variabile, uşor reliefate, cu suprafaţa netedă, uneori zbîrcită, cu margini nete sau difuze — *plăci lăptoase.*

— Pete rotunde, mici, roşiatice — *pete echimotice subpleurale* (petele Tardieu).

Se găsesc în intoxicaţii endo- şi exogene, boli ale sîngelui, asfixie şi eclampsie etc.

## LEZIUNI DE FORMĂ NODULARĂ
(tabelul LIII)

— Noduli mici, gălbui, plini cu puroi, înconjuraţi de o zonă de hiperemie — *abcese pleurale hematogene.*

— Granulaţii submiliare şi miliare proeminente, cenuşii, semitransparente sau cenuşii-gălbui, opace, fără tendinţă la confluare, de consistenţă dură — *granulaţii tuberculoase* (pleurită tuberculoasă).

În cavitatea pleurală se găseşte lichid sero-citrin, cu reacţia Rivalta pozitivă.

— Formaţiuni nodulare multiple, cu mărimea variind de la cea a unui bob de mei, pînă la cea a unei prune, mai mult sau mai puţin proeminente, albicioase sau roze-hemoragice, cu zone de necroză, mai mult sau mai puţin dure — *cancer primitiv al pleurei.*

În cavitatea pleurală se poate găsi un lichid frecvent hemoragic. Se asociază deseori cu o scleroză pleurogenă neoplazică, în masa căreia se observă un ţesut mai umed, alb-gălbui (ţesut canceros). Ţesutul canceros pătrunde în cortexul pulmonar sau dă metastaze în parenchimul pulmonar.

— Formaţiuni nodulare rotunde sau în rozetă, de diferite mărimi, proeminente, adesea cu un centru necrotic, de culoare albicioasă, albă-roşie sau hemoragică — *cancer metastatic.*

În cavitatea pleurală se poate găsi un lichid sero-fibrinos sau hemoragic.

## LEZIUNI DE FORMĂ ULCERATĂ

(tabelul LIII)

— *Ruptura pleurei* este produsă de pierderi de substanţă ale parenchimului pulmonar (cavernă, abces, chist hidatic), care erodează pleura, sau de ruptura unei bule de emfizem. Aceasta are ca rezultat formarea unui pneumotorax simplu, a unui piopneumotorax sau a unui emfizem al ţesutului conjunctiv lax, subcutanat, care se destinde şi crepită la apăsare.

## PERICARDUL

*Normal.* Sac fibro-seros format din pericardul fibros (extern), acoperit de grăsime puţin abundentă, şi din pericardul seros (intern), cu o foiţă parietală care căptuşeşte pericardul fibros, de care aderă puternic, şi una viscerală, acoperind inima. Pericardul seros este neted, lucios, subţire, transparent, uşor umed.

## MODIFICĂRI CADAVERICE

(tabelul LIV)

— *Pericard pergamentat*, uscat, cu porţiuni de culoare gălbuie.

— *Colorit roşiatic-verde sau albăstrui* sub formă de dungi, pete sau reţele subepicardice, datorită hemolizei hematiilor.

— *Lichid pericardic tulbure*, cu pierderea luciului normal al pericardului datorită descuamării.

## MODIFICĂRI CADAVERICE ŞI LEZIUNI

| MODIFICĂRI CADAVERICE | CONŢINUT ANORMAL | | | DIFUZE | PLANE | NODULARE | ULCERATE |
|---|---|---|---|---|---|---|---|
| | Lichid | Aer | Aer+lichid | | | | |
| Pericard pergamentat | Sero-citrin (hidropericard sau pericardită seroasă) | Pneumopericard | Pneumohidropericard | Pericardită uscată fibrinoasă | Plăci lăptoase | Granulaţii tuberculoase | Rupturi |
| Colorit roşiatic, verde sau albăstrui | Sero-fibrinos (pericardită sero-fibrinoasă) | | Pneumohemopericard | Aderenţe pericardice | Pete echimotice subpericardice | Cancer metastatic | |
| Lichid pericardic tulbure | Purulent (pericardită purulentă) | | Pneumopiopericard | Pericardită constrictivă | | | |
| | Hemoragic (hemopericard şi pericardită hemoragică) | | | Pericardită fibro-constrictivă tuberculoasă | | | |
| | | | | Mediastino-pericardită caloasă | | | |

## CONŢINUTUL ANORMAL AL CAVITĂŢII PERICARDICE
(tabelul LIV)

### Lichid

**Sero-citrin clar**

— Reacţia Rivalta negativă şi foiţele pericardice de aspect normal — *hidropericard.*

Se va cerceta leziunea cauzală la nivelul inimii şi vaselor, precum şi consecinţele la nivelul ficatului, rinichilor şi seroaselor.

— Reacţia Rivalta pozitivă şi foiţele pericardice hiperemiate, cu luciul uşor diminuat — *pericardită seroasă.*

**Sero-fibrinos**

— Clar, transparent sau uşor tulbure, mai gros, cu flocoane şi filamente de fibrină, libere sau alipite de seroasa care este roşiatică, cu capilarele dilatate, cu luciul uşor diminuat — *pericardită sero-fibrinoasă.*

Se găseşte în reumatismul poliarticular acut, tuberculoză.

**Purulent**

— Tulbure, cu aspecte variate, în funcţie de agentul etiologic (vezi „Pleurezia purulentă", p. 280) — *pericardită purulentă.*

Se vor examina pleura, peritoneul, meningele şi articulaţiile.

**Hemoragic**

— Sînge pur, cu seroasa puţin alterată — *hemopericard.*

Se produce în plăgi ale inimii şi vaselor, infarct miocardic, rupturi ale anevrismului cardiac sau vascular, boli hemoragipare.

— Sero-hemoragic, galben-roz sau roşiatic, cu seroasa pericardică hiperemiată, cu luciul pierdut, acoperită de membrane fibrino-hematice — *pericardită hemoragică.*

Se găseşte în: nefrita cronică, ciroza hepatică, tuberculoză, cancerul metastatic al seroasei etc.

### Aer

— Aer care destinde cavitatea pericardică — *pneumopericard.*

Se datoreşte unei plăgi penetrante toracice, comunicării cavităţii pericardice cu o cavernă tuberculoasă.

### Aer + lichid

— Aer + lichid sero-citrin clar — *pneumohidropericard.*
— Aer + sînge — *pneumohemopericard.*
— Aer + lichid purulent — *pneumopiopericard.*

## LEZIUNI DE FORMĂ DIFUZĂ
(tabelul LIV)

— Seroasa pericardului acoperită cu depozite de fibrină (granule, filamente) în cantitate variabilă, albe-gălbui sau galbene-cenuşii, neregulate, rugoase, de aspect alveolar, uneori cu zone hemoragice; se pot

rade, lăsînd să se vadă o seroasă mată, hiperemiată — *pericardită uscată fibrinoasă.*

Foiţele pericardice au aspectul a două felii de pîine unse cu unt, lipite una de alta şi apoi dezlipite. În cavitatea pericardică nu se află lichid sau, cînd există, este în cantitate variabilă, suprafeţele fibrinoase ale seroaselor fiind uşor îndepărtate şi reunite prin filamente scurte (aspect „vilos scurt" sau „dos de limbă de pisică") sau lungi (aspect de „dinţi de pieptene"). Pericardita uscată fibrinoasă se întîlneşte în infecţii banale, frecvent în reumatism. În tuberculoză se găsesc pe alocuri mase de cazeum (pericardită fibrino-cazeoasă). Se va face examenul histopatologic.

— Depozite fibrinoase sau fibroase între foiţa viscerală şi parietală — *aderenţe pericardice.*

Pot fi parţiale (sinechii), segmentînd cavitatea pericardică, sau totale (simfize), cu dispariţia cavităţii. Ca şi în cazul pleurei, aderenţele pot fi fibrinoase, laxe sau fibroase (vezi p. 283).

— Aderenţe totale şi calcifiate, formînd în jurul inimii o carapace calcară, dură, groasă, ca o inimă în platoşă (Panzerherz) — *pericardită constrictivă* (boala Pick).

— Simfiză pericardică cu benzi fibroase între cele două foiţe şi cu mase de cazeum uneori calcifiate, albe-gălbui, rigide, uscate, proeminînd pe suprafaţa de secţiune — *pericardită fibroconstrictivă tuberculoasă.*

Poate fi asociată cu tuberculoza pleuro-pulmonară, limfadenopatia tuberculoasă traheo-bronşică, peritonita tuberculoasă.

— Pericardul aderent de pleură, stern şi coloana vertebrală printr-o masă de ţesut fibros, alb-sidefiu, gălbui, dur — *mediastino-pericardită caloasă* sau *simfiză extrapericardică.*

## LEZIUNI DE FORMĂ PLANĂ
(tabelul LIV)

— Plăci albe-sidefii, cu diametrul de 1—2 cm, dure, asemănătoare cu cele de pe pleură — *plăci lăptoase* (vezi p. 283).

Ele sînt situate pe suprafaţa pericardului visceral, mai ales pe faţa anterioară a ventriculelor, în regiunea vîrfului şi pe faţa posterioară, şi sînt produse de contactul părţilor respective ale inimii cu peretele cutiei toracice; alteori, sînt urmări ale unor leziuni pericardice, inflamatoare.

— Pete rotunde, mici, roşiatice, identice cu cele de la nivelul pleurei — *petele echimotice subpericardice* (petele Tardieu).

## LEZIUNI DE FORMĂ NODULARĂ
(tabelul LIV)

— Nodulii submiliari şi miliari, galbeni-cenuşii, cazeificaţi sau nu, izolaţi sau conglomeraţi în placarde rău delimitate, cu suprafaţa mamelonată, localizaţi pe suprafaţa pericardului seros, care este îngroşat şi cu

transparența pierdută — *granulații tuberculoase* (pericardită tuberculoasă).

În cavitate se găsește lichid de aspect variat. Inima este în general mică. Se va examina și celelalte seroase (pleură, meninge), precum și leziunile viscerale ale tuberculozei.

— Noduli mai mult sau mai puțin numeroși, duri, de aspect pestriț — *cancer metastatic*.

Localizările metastatice cardiace sînt rare. Se va face examenul histopatologic.

### LEZIUNI DE FORMĂ ULCERATĂ
(tabelul LIV)

— *Rupturi ale epicardului* în urma unei plăgi, a unui infarct, anevrism cardiac. Sînt însoțite de hemopericard.

## CAVITATEA BUCALĂ

*Tabelul LV*

LEZIUNI

| DIFUZE | PLANE | VEGETANTE | VEZICULARE ȘI ULCERATE | ULCERO-NECROTICE |
|---|---|---|---|---|
| Pioree alveolară<br><br>Hipertrofie gingivală congenitală | Stomatită eritemo-pultacee<br>Muguet<br>Enantem bucofaringian<br>Leucoplazia mucoasei bucale | Epulis<br>Adamantinom<br>Osteom<br>Sarcom | Stomatită herpetică<br>Stomatită aftoasă<br>Noma sau gangrena gurii | Periostită alveolo-dentară<br>Stomatită ulcero-membranoasă<br>Șancrul primar gingival |

### LEZIUNI DE FORMĂ DIFUZĂ
(tabelul LV)

— Gingie groasă, neregulată, vegetantă, violacee sau retractată, decolabilă, acoperită pe fața internă la nivelul coletului dintelui de muguri cărnoși și puroi, cu supurație cronică peridentară — *pioree alveolară*.

— Gingie voluminoasă, tumefiată — *hipertrofie gingivală congenitală*.

### LEZIUNI DE FORMĂ PLANĂ
(tabelul LV)

— Plăci sau depozite mici cenușii, fibrino-purulente, neaderente de mucoasa bucală edematiată, roșie — *stomatită eritemo-pultacee*.

Plăcile sînt situate frecvent pe marginile limbii, pe faţa internă a obrajilor şi buzelor, pe marginea liberă a gingiilor. Se găseşte în rujeolă, scarlatină.

— Puncte albe, lactescente, izolate sau confluente, sau placarde mari, mamelonate, albe, galbene sau cenuşii-negre, care se desprind uşor, lăsînd o suprafaţă hiperemiată neulcerată — *muguet.*

Această micoză, provocată de *Candida albicans,* este localizată pe mucoasa bucală, limbă, uneori pe faringe şi esofag şi apare de obicei la copii atrepsici şi la adulţi, în caz de boli caşectizante sau în tratamentul prelungit cu antibiotice.

— Mici puncte albicioase în număr redus (1—2) sau foarte multe, uşor violacee, proeminente, cu dimensiuni foarte mici, înconjurate de o areolă roz (semnul Filatov-Koplik) — *enantem buco-faringian rujeolos.*

— Leziuni asemănătoare vor fi căutate la nivelul mucoasei gastro-intestinale, în stomac, ileon şi colon.

— Puncte şi plăci albicioase strălucitoare, de formă variabilă, bine delimitate, uşor reliefate, groase, indurate, cu suprafaţa netedă sau şănţuită, uneori cu zone care se descuamează sau cu formaţiuni papilomatoase dure, cărnoase, suspecte de malignizare — *leucoplazia mucoasei bucale* (psoriazis bucal).

Leziunea este situată pe faţa internă a obrajilor. Se va face examenul histopatologic.

## LEZIUNI DE FORMĂ VEGETANTĂ
(tabelul LV)

— Formaţiune unică, rar multiplă, de mărime variabilă, de la un bob de mei, pînă la o cireaşă, sesilă sau pediculată, cu o bază de implantare mai mult sau mai puţin largă, aderentă de os, de consistenţă dură sau moale, cu suprafaţa netedă sau neregulată, acoperită de o mucoasă roşiatică-albăstruie sau brună-cenuşie — *epulis.*

Se va face examenul histopatologic.

— Formaţiune care poate atinge 5—10 cm, cu suprafaţa neregulată, de consistenţă dură, cu senzaţia de minge de celuloid sau de crepitaţii osoase la palpare; pe secţiune este cenuşie, cu aspect spongios, cu lamele osoase foarte subţiri, distribuite inegal — *adamantinom* (ameloblastom).

Uneori, prezintă chisturi de diferite dimensiuni, tapisate de o membrană subţire, transparentă, pline cu lichid citrin-vîscos; alteori, conţinutul are un aspect de mase albicioase, grăuncioase. Se dezvoltă în grosimea maxilarelor, îndeosebi în mandibulă, în regiunea unghiului şi a ramului ascendent.

— Formaţiune proeminentă, globuloasă sau polipoasă, neregulată, de consistenţă dură, dependentă de os, situată la nivelul maxilarului inferior — *osteom.*

— Formaţiune dură, boselată, cu numeroase ulceraţii care proemină la nivelul sinusului maxilar sau spre canalul lacrimo-nazal, în cavitatea bucală — *sarcom al maxilarului.*

## LEZIUNI DE FORMĂ VEZICULARĂ ŞI ULCERATĂ
(tabelul LV)

— Vezicule rotunde, transparente, izolate sau grupate, unele sparte, lăsînd în loc ulceraţii acoperite de un exsudat membranos, cenuşiu — *stomatită herpetică.*

Se localizează pe buze, gingii, faţa internă a obrajilor.

— Plăci roşii sau cenuşii, acoperite cu vezicule albe-cenuşii, pline cu un lichid opalescent şi ulceraţii rotunde sau ovalare, cu marginile tăiate drept, cu fundul acoperit de membrane galbene-cenuşii — *stomatită aftoasă.*

Se localizează pe faţa internă a buzelor, în şanţurile gingivo-labiale, frîul limbii, vîrful şi marginile limbii.

— Mucoasă bucală violacee, acoperită de vezicule pline cu lichid clar sau purulent, sanguinolent şi ulceraţii superficiale acoperite de o masă putridă albă-cenuşie sau cenuşie-brună — *nomă* (sau gangrena gurii).

Într-o fază mai avansată se găsesc ulceraţii profunde care pot interesa numai mucoasa bucală sau şi obrazul, buzele, nasul, pleoapele, ducînd la perforarea feţei. Vor fi cercetate leziunile din ficat, splină, miocard. Noma se găseşte mai ales la copii şi poate fi secundară unei boli infecţioase (rujeolă, scarlatină, febră tifoidă).

## LEZIUNI DE FORMĂ ULCERO-NECROTICĂ
(tabelul LV)

— Fistule care determină comunicarea pungii de puroi (abcesului) de la nivelul rădăcinii dinţelui fie cu exteriorul, deschizîndu-se la nivelul pielii, fie cu cavitatea bucală, deschizîndu-se pe faţa externă a gingiei — *fistule din periostita alveolo-dentară.*

— Depozite membraniforme galbene, moi, uşor proeminente, cu marginile nedezlipite, prin detaşarea cărora apar ulceraţii cu marginile neregulate, palide, cu fundul acoperit de mici granulaţii roşii şi de o magmă cenuşie neagră — *stomatită ulceromembranoasă.*

Leziunile se pot găsi la nivelul gingiilor, feţei interne a obrajilor, buzelor, limbii. Ulceraţiile se datoresc unor infecţii locale sau se găsesc în cadrul leucemiilor acute, intoxicaţiilor exogene, intoxicaţiilor endogene, în boli contagioase.

— Eroziune superficială de formă semilunară în jurul coletului — *şancru primar gingival.*

## BOLTA PALATINĂ

*Tabelul LVI*

LEZIUNI

| NODULARE | VEGETANTE | ULCERO-NECROTICE | MALFOR-MAŢII |
|---|---|---|---|
| Abces<br>Gomă sifilitică<br>Tumoare mixtă | Papilom | Ulceraţie sifilitică gomoasă<br>Ulceraţie tuberculoasă<br>Ulceraţia Duguet | Diviziune palatină |

### LEZIUNI DE FORMĂ NODULARĂ
(tabelul LVI)

— Tumefiere fluctuentă acoperită de mucoasa hiperemiată, cu dezlipirea părţilor moi de pe os şi, uneori, cu necroză osoasă (osteomielită); la secţiune, se scurge puroi — *abces.*

— Nodul mic pe faţa inferioară a vălului palatin, cu caracterele descrise la p. 204, fie o tumefiere difuză, rău delimitată şi foarte întinsă — *gomă sifilitică.*

— Formaţiune rotundă, unică, de volum variabil, incapsulată, mobilă pe planurile supra- şi subiacente, de consistenţă dură, acoperită de mucoasa normală, de obicei situată unilateral, în afara liniei mediane a vălului palatin — *tumoare mixtă.*

Se va face examenul histopatologic.

### LEZIUNI DE FORMĂ VEGETANTĂ
(tabelul LVI)

— Formaţiune pediculată de culoare roşiatică, localizată pe luetă şi pilierii amigdalieni — *papilomul vălului palatin.*

Se va face examenul histopatologic.

## LEZIUNI DE FORMĂ ULCERO-NECROTICĂ
(tabelul LVI)

— Pierdere de substanţă profundă, cu marginile drepte, cu fundul gălbui, dur; este însoţită deseori de perforarea bolţii palatine — *ulceraţie sifilitică gomoasă.*

— Ulceraţie cu margini neregulate, decolate, cu fundul neregulat, gălbui-cenuşiu, acoperit de depozite cazeoase; în jur cu granulaţii tuberculoase; situată pe linia mediană a bolţii palatine — *ulceraţie tuberculoasă.*

— Ulceraţie superficială, ovalară, cu marginile tăiate drept, de culoare roşie, cu fundul neted cenuşiu — *ulceraţie Duguet.*

Este echivalentă ulceraţiei plăcii Peyer din febra tifoidă şi se localizează pe faţa inferioară a vălului palatin, pe mucoasa labială, geniană, linguală, faringe, laringe, esofag.

## MALFORMAŢII
(tabelul LVI)

— *Diviziunea palatină* poate interesa numai vălul palatin sau bolta palatină.

## GLANDA PAROTIDĂ

*Normal.* Situată posterior ramului ascendent al mandibulei, are forma unei prisme triunghiulare, cu aspect lobular, de culoare cenuşie, de consistenţă moale, cu un canal excretor — canalul Stenon — care se deschide în cavitatea bucală, în dreptul celui de-al doilea molar superior.

Tabelul LVII

| LEZIUNI | |
|---|---|
| DIFUZE | NODULARE |
| Parotidită epidemică<br>Parotidită flegmonoasă<br>Parotidită cronică<br>Cancerul parotidei | Parotidită acută purulentă<br>Parotidită tuberculoasă<br>Parotidită sifilitică sclero-gomoasă<br>Tumoare mixtă de parotidă |

## LEZIUNI DE FORMĂ DIFUZĂ
(tabelul LVII)

— Parotidă bilateral mărită, de consistenţă relativ moale, datorită edemului ţesutului interstiţial — *parotidită epidemică.*

— Parotidă mărită, moale și cu zone necrozate și purulente; pielea din regiunea corespunzătoare glandei este roșie-violacee, cu numeroase orificii prin care se scurge un puroi sanguinolent, mirositor — *parotidită flegmonoasă.*

— Parotidă mărită, dură sau elastică, cu suprafața mai mult sau mai puțin regulată — *parotidită cronică.*

— Masă voluminoasă, neregulată, moale, encefaloidă sau dură, schiroasă, aderentă de țesuturile din jur; pe secțiune este albă-cenușie, cu zone de necroză și cu aspect lăptos — *cancer.*

Uneori, apare sub forma unui nodul dur, aderent de piele și cu prelungiri în toate direcțiile. Se găsesc metastaze limfoganglionare. Se va face examenul histopatologic.

## LEZIUNI DE FORMĂ NODULARĂ
(tabelul LVII)

— Parotidă mărită, moale, care prezintă pe suprafața de secțiune zone circumscrise purulente (abcese), de culoare galbenă pe fondul roșu al parenchimului hiperemiat — *parotidită acută purulentă.*

Deschiderea abceselor se poate face fie în cavitatea bucală, fie la exterior, determinînd formarea de fistule.

— Parotidă mărită, dură, cu o serie de noduli cazeoși consistenți sau ramoliți, albi-gălbui, pe suprafața de secțiune — *parotidită tuberculoasă.*

— Parotidă mărită, de duritate lemnoasă, cu suprafața neregulată, cu benzi albicioase de țesut conjunctiv, limitînd noduli de culoare albicioasă sau gălbuie (gome) pe suprafața de secțiune — *parotidită sifilitică sclero-gomoasă.*

— Formațiune nodulară, putînd ajunge pînă la dimensiunea unui pumn de adult sau cap de copil, de formă sferică sau ovoidă, cu suprafața neregulată, lobulată, bine delimitată, chiar încapsulată, de consistență inegală, cu zone moi friabile și zone dure fibroase, uneori calcifiate, care scîrțîie la secționare; pe suprafața de secțiune are un aspect variat, cu benzi albicioase, fibroase, cu zone de aspect mucoid, gelatinos, cartilaginos, osos, calcifiat, uneori cu mici chisturi — *tumoare mixtă de parotidă.*

Se va face examenul histopatologic.

## GLANDA SUBMAXILARĂ

*Normal.* Situată pe fața internă a ramului orizontal al mandibulei, este prismatică-triunghiulară, cenușie-rozată, cu un canal excretor — canalul Wharton — care se deschide la nivelul frîului limbii.

### LEZIUNI

— Glandele submaxilare prezintă leziuni asemănătoare cu ale glandei parotide. Se vor face examene histopatologice pentru precizarea diagnosticului.

## LIMFOGANGLIONII CERVICALI

— Leziunile limfoganglionilor au fost descrise la p. 208.

## GLANDA TIROIDĂ

*Normal.* Situată pe faţa anterioară a conductului laringo-traheal, este învelită de o capsulă fibro-conjunctivă (capsula peritiroidiană), care trebuie deosebită de capsula proprie tiroidei, aderentă de glandă. Cenuşie, roşie, de consistenţă moale, cu aspect poros pe suprafaţa de secţiune, glanda este compusă dintr-un istm (cu o prelungire ascendentă — piramida Lalouette) şi doi lobi laterali. Ca variante normale, istmul poate lipsi, atunci constatîndu-se de fapt două glande tiroide, sau poate avea aceleaşi dimensiuni ca şi lobii laterali.

*Tabelul LVIII*

### LEZIUNI

| DIFUZE | | NODULARE | CHISTICE | MALFORMAŢII |
|---|---|---|---|---|
| Cu mărirea volumului | Cu micşorarea volumului | | | |
| Tiroidită acută simplă<br>Tiroidită cronică<br>Guşă parenchimatoasă (difuză)<br>Guşă exoftalmică<br>Guşă plonjantă<br>Cancer | Tiroidă scleroasă<br>Tiroidă atrofică | Tiroidită acută supurată<br>Guşă nodulară<br>Guşă calcară<br>Cancer | Guşă chistică coloidă | Tiroidă aberantă<br>Agenezie totală |

### LEZIUNI DE FORMĂ DIFUZĂ
(tabelul LVIII)

**Cu mărirea volumului**

— Tiroidă uşor mărită şi fermă; pe secţiune este hiperemiată cu zone şi puncte mici hemoragice — *tiroidită acută simplă.*

— Tiroidă mai mult sau mai puţin mărită, de consistenţă dură, lemnoasă, aderentă de planurile învecinate — *tiroidită cronică.*

Se va examina traheea, care este îngustată sau deviată, nervii, care sînt comprimaţi, şi se va face obligatoriu examenul histopatologic pentru precizarea diagnosticului.

— Tiroidă mărită pînă la un cap de făt şi cu aspect de parenchim aproape normal, dens, roz-cenuşiu pe suprafaţa de secţiune — *guşă parenchimatoasă* (difuză).

Se va face examenul histopatologic.

— Tiroidă uşor- şi difuz-mărită, uni- sau bilateral, cu suprafaţa granulată, lobulată, de culoare roşie, de consistenţă variată, cărnoasă, semimoale, mai rar dură, friabilă; pe secţiune se scurge mult sînge, fiind bogat vascularizată; nu se găsesc cavităţi — *guşa exoftalmică* din boala Graves-Basedow.

— Tiroidă mărită care se prelungeşte în jos de-a lungul conductului aerian — *guşă plonjantă.*

— Tiroidă mărită care prezintă pe suprafaţa de secţiune zone albicioase compacte, dure, zone moi şi zone hemoragice; este aderentă de planurile superficiale şi profunde, cuprinde şi înglobează traheea, vasele, nervii regionali şi limfoganglionii paratiroidieni — *cancer tiroidian.*

Se va face examenul histopatologic.

**Cu micşorarea volumului**

— Tiroidă dură, cu travee conjunctive albicioase pe suprafaţa de secţiune — *tiroidă scleroasă.*

— Tiroidă cu forma păstrată, de culoare albă-gălbuie, cenuşie, scleroasă şi dură la palpare, cu aspect cărnos, dens — *tiroidă atrofică.*

Vor fi cercetate şi celelalte glande endocrine şi eventualul nanism. *Aspectul somatic* este caracteristic: faţa rotunjită ca o „lună plină", extremităţile urechilor, nasul, pleoapele, buzele, limba sînt îngroşate, pielea este îngroşată şi infiltrată, fără semnul godeului la presiune.

## LEZIUNI DE FORMĂ NODULARĂ
(tabelul LVIII)

— Tiroidă, care pe secţiune prezintă fie mici noduli gălbui, înconjuraţi de o zonă de hiperemie (microabcese), fie abcese mai mari, unice sau multiple; uneori se pune în evidenţă o infiltraţie difuză purulentă — *tiroidită acută supurată.*

— Noduli unici sau multipli, rotunzi, bine circumscrişi, de mărime variabilă, înconjuraţi de o capsulă conjunctivă, care îi separă de ţesutul tiroidian înconjurător; pe suprafaţa de secţiune cu aspect compact, cărnos sau coloid, uneori cu zone hemoragice şi benzi de scleroză — *guşă nodulară* (adenom tiroidian).

Se va face examenul histopatologic.

— Noduli fibroşi cu depozite albicioase, calcare, cu tiroida mărită sau micşorată, dură — *guşă calcară.*

— Noduli unici sau multipli, albicioşi, duri sau moi, fără limite nete şi fără capsulă proprie — *cancer tiroidian.*

Se va face examenul histopatologic.

## LEZIUNI DE FORMĂ CHISTICĂ
(tabelul LVIII)

— Tiroidă mult mărită uni- sau bilateral, pe secţiune cu numeroase formaţiuni chistice neregulate, de mărimi variabile, pline cu o masă vîscoasă şi gelatinoasă, gălbuie, semitransparentă (coloid), uneori hemoragică — *guşă chistică coloidă.*

Parenchimul tiroidian este anormal lobulat şi străbătut de benzi fine de ţesut conjunctiv care înconjură fie vezicule unice, mari, de aspect chistic, fie noduli formaţi din mai multe vezicule mici.

## MALFORMAŢII
(tabelul LVIII)

— *Tiroida aberantă* de mărime variabilă, cu aspect de tiroidă normală, cu localizare mediană; se dezvoltă de-a lungul canalului tireoglos.

Se găseşte mai frecvent la baza limbii şi mai rar în regiunea supratiroidiană, între muşchii limbii. Ea poate avea şi o localizare laterală, fiind situată sub muşchii sterno-mastoidieni, în sus pînă la marginea mandibulei şi polul inferior al carotidei, latero- şi retrofaringian, în jos pînă la claviculă, iar posterior pînă la muşchiul trapez.

— *Agenezia totală* din mixedemul congenital.

# GLANDELE PARATIROIDE

*Normal.* Se găsesc de obicei pe faţa posterioară a lobilor tiroidieni, în interiorul capsulei paratiroidiene şi în afara capsulei proprii a tiroidei. Sînt rotunde, plate sau globuloase, galbene-cafenii, dure, uşor friabile.

## LEZIUNI

— Zone hemoragice mai mici sau mai mari, difuze sau limitate — *hemoragie paratiroidiană.*

Se găseşte în tetania gravidică, tetania infantilă, sifilisul congenital.

— Paratiroide mărite, rotunjite, de culoare albicioasă-galbenă sau brună, de consistenţă dură — *adenom paratiroidian.*

Se găseşte în osteoza paratiroidiană fibrochistică (osteită fibrochistică Recklinghausen). Se va examina sistemul osos.

## TIMUSUL

*Normal.* Se găseşte în mediastinul anterior, pe faţa anterioară a traheei, posterior sternului şi înaintea vaselor mari. Este format din 2 lobi alungiţi, contopiţi la extremitatea lor superioară, de consistenţă moale, de culoare roză la făt, albă-cenuşie la copii, apoi galbenă, fiind invadat de grăsime. Volumul şi greutatea variază în raport cu vîrsta.

### LEZIUNI

— Timus mărit pînă la 100—200 g, hiperemiat, de consistenţă crescută — *hipertrofie.*

Poate determina accidente sau morţi prin compresiune asupra traheei, vaselor, nervilor recurenţi, nervilor frenici.

— Timus hiperemiat cu hemoragii subcapsulare — *timus în infecţii acute.*

— Granulaţii miliare şi noduli tuberculoşi cazeificaţi pe suprafaţa externă şi de secţiune a timusului — *tuberculoză.*

— *Involuţia patologică* a timusului în bolile infecţioase, boli de nutriţie acute, intoxicaţii.

— Mici puncte rotunde, roşiatice — *pete Tardieu.*

Se găsesc în cazuri de asfixie la copii.

## LIMBA

*Normal.* Faţa superioară a limbii este acoperită de o mucoasă catifelată, roz, cu şanţ median şi o formaţiune în formă de V deschis anterior, albicioasă, alcătuită din papilele caliciforme vizibile, iar pe restul suprafeţei numeroase papile linguale. Pe faţa inferioară se găseşte frîul limbii, iar la baza lui se găsesc orificiile canalelor excretorii ale glandelor submaxilare şi ale glandelor sublinguale.

### LEZIUNI CU MODIFICĂRI DE ASPECT AL SUPRAFEŢEI EXTERNE
(tabelul LIX)

— Limbă flască, moale, cu faţa superioară netedă, palidă, cu papilele atrofiate, cu marginile şi vîrful limbii mai roşiatice, uneori cu mici exulceraţii şi vezicule — *glosită Hunter.*

Se găseşte în anemia pernicioasă Biermer.

— Limbă cu suprafaţa netedă (atrofia papilelor), albicioasă sau roşie-purpurie, brăzdată de şanţuri adînci care împart faţa superioară a limbii într-o serie de lobi (de aspectul pielii scrotale) — *limbă scrotală.*

Se întîlneşte în sifilisul congenital şi rar, în achilia gastrică. După unii, este congenitală.

LEZIUNI

| MODIFICARI ALF SUPRAFEŢEI EXTERNE | DIFUZE | | PLANE | NODULARE | VEGE-TANTE | ULCERO-NECROTICE |
|---|---|---|---|---|---|---|
| | Cu mărire de volum | Cu micşorare de volum | | | | |
| Glosită Hunter<br>Limbă scrotală<br>Limbă prăjită<br>Limbă saburală<br>Limbă de porţelan<br>Hipertrofie papilară generalizată | Glosită acută edematoasă<br>Glosită acută hemoragică<br>Glosită acută flegmonoasă<br>Macroglosie | Microglosie | Leucoplazie<br>Hemangiom | Glosită tuberculoasă<br>Gome sifilitice<br>Fibrom<br>Sarcom<br>Guşă aberantă | Papilom<br>Carcinom | Ulceraţii dentare<br>Ulceraţii tuberculoase<br>Şancru sifilitic<br>Ulceraţie gomoasă sifilitică<br>Cancer ulcerat |

— Limbă uscată, albicioasă pe mijloc, roşie pe margini şi vîrf — *limbă prăjită.*

Se găseşte în deshidratări masive, uremie, toxiinfecţii grave.

— Limbă cu suprafaţa acoperită de un strat cremos, albicios, relativ gros, uneori uscat — *limbă saburală.*

Se găseşte în boli hepato-digestive, în boli febrile.

— Limbă cu suprafaţa acoperită de un strat cremos, albicios, subţire, neted, umed — *limbă de porţelan.*

Se găseşte în boli infecţioase.

— Limbă cu papilele linguale neregulat-mărite — *hipertrofie papilară generalizată.*

## LEZIUNI DE FORMĂ DIFUZĂ
(tabelul LIX)

### Cu mărire de volum

— Limbă total sau parţial tumefiată, palidă, dură; pe secţiune, palidă, infiltrată de o serozitate tulbure — *glosită acută edematoasă.*

— Limbă mărită, cianotică, de duritate lemnoasă; pe secţiune, roşie-închisă, datorită prezenţei de sînge coagulat — *glosită acută hemoragică.*

— Limbă edematiată, la secțiune se scurge un lichid seropurulent — *glosită acută flegmonoasă.*

Limfoganglionii submentonieri și submaxilari sînt măriți.

— Limbă mult mărită, moale, de consistență elastică, cu porțiunea care iese din gură uscată, cu fisuri și cruste — *macroglosie.*

Se întîlnește în mixedemul tireopriv, acromegalie.

**Cu micșorare de volum**

— *Microglosia* se găsește în tabes, PGP, leziuni bulbare și leziuni ale nervului hipoglos.

LEZIUNI DE FORMĂ PLANĂ
(tabelul LIX)

— Plăci ușor reliefate sau ușor înfundate, situate pe părțile laterale și fața dorsală a limbii, cu caracterele descrise la p. 223 — *leucoplazie* (sau *glosită atrofică hiperkeratozică*).

— Zonă roșiatică sau violacee, plană sau ușor reliefată, neregulată, moale; pe secțiune, se văd cavități pline cu sînge — *hemangiom.*

LEZIUNI DE FORMĂ NODULARĂ
(tabelul LIX)

— Noduli izolați, unici sau multipli, galbeni-cenușii, de mărimi variabile, pînă la un sîmbure de cireașă, duri sau moi, cazeificați — *glosită tuberculoasă.*

Leziunea se găsește mai frecvent pe fața dorsală a limbii.

—Noduli multipli, superficiali sau profunzi, de mărimi variabile, foarte duri, cu tendința la ulcerare — *gome sifilitice.*

Se vor cerceta și alte localizări ale sifilisului terțiar.

— Nodul situat frecvent în grosimea limbii, rotund, bine delimitat, de mărime variabilă, mobil, neaderent, dur, uneori pediculat — *fibrom.*

— Nodul nedelimitat, cu zone de ulcerații și zone hemoragice — *sarcom.*

Se va face examenul histopatologic.

— Nodul situat la baza limbii, cu suprafața netedă, frecvent lobulată, albastră-roșiatică, de consistență elastică, acoperit de mucoasă — *gușă aberantă.*

Se va face examenul histopatologic.

## LEZIUNI DE FORMĂ VEGETANTĂ
(tabelul LIX)

— Formaţiune vegetantă de mărimea unui bob de mei sau mazăre, sesilă sau pediculată de consistenţă moale — *papilom.*

Se va face examenul histopatologic.

— Plăci indurate, reliefate, şănţuite, sau formaţiuni papilomatoase cu baza indurată, aderente de planurile supra- şi subiacente, de culoare albă-cenuşie — *carcinom.*

Se găsesc metastaze în limfoganglionii submaxilari şi cervicali profunzi.

## LEZIUNI DE FORMĂ ULCERO-NECROTICĂ
(tabelul LIX)

Ulceraţii ovalare, puţin profunde, cu baza moale, cu sediul pe vîrful sau marginile limbii — *ulceraţii dentare.*

Se va face examenul histopatologic.

— Ulceraţii cu margini neregulate, decolate, cu fundul neregulat, galben-cenuşiu, acoperit de granulaţii galbene-cenuşii, ce se găsesc şi în jurul ulceraţiei — *ulceraţii tuberculoase.*

Se vor cerceta leziunile tuberculoase ale plămînilor.

— Ulceraţie rotundă, superficială, cu baza indurată, cu limfadenopatie satelită — *şancru sifilitic.*

Se va face examenul histopatologic.

— Ulceraţii multiple, circumscrise, cu marginile drepte, cu fundul curat, galben-cenuşiu, indurat; coexistă cu noduli profunzi — *ulceraţii gomoase sifilitice.*

Se vor cerceta şi celelalte localizări ale sifilisului terţiar.

— Pierdere de substanţă adîncă, anfractuoasă, cu marginile reliefate, nedecolate, dure, cu fundul neregulat, cu baza infiltrată, indurată — *cancer ulcerat.*

Infiltraţia se întinde pe părţile moi ale limbii, fixînd uneori limba pe planşeul gurii. Se pot găsi metastaze în grupele limfoganglionare submaxilare şi cervicale profunde.

## FARINGELE ŞI AMIGDALELE

*Normal.* Endofaringele nazal este acoperit de o mucoasă roşie-cenuşie, groasă, cutată. Endofaringele bucal şi laringian este acoperit de o mucoasă roză-palidă, laxă şi mobilă pe planurile profunde. Pe pereţii laterali ai endofaringelui bucal, între pilierii vălului palatin, se găsesc amigdalele palatine. Amigdalele au formă ovoidală,

turtite transversal, acoperite de mucoasa oro-faringiană, de culoare roşiatică, cu numeroase cripte amigdaliene, normal goale. Leziunile pot interesa numai formaţiunile limfoide (amigdalita) sau întregul faringe (angina).

*Tabelul LX*

LEZIUNI

| DIFUZE | | PLANE | NODULARE | ULCERO-NECROTICE |
|---|---|---|---|---|
| Cu mărirea volumului | Cu micşorarea volumului | | | |
| Amigdalită (anginã) cataralã acută<br>Amigdalită (anginã) flegmonoasă<br>Amigdalită cronică hiperplazică<br>Angina Ludwig<br>Reticulolimfosarcom şi reticulosarcom | Amigdalită cronică atrofică | Amigdalită (anginã) pultacee<br>Amigdalită (anginã) fibrinoasă<br>Plăci mucoase sifilitice | Granulie tuberculoasă<br>Gomă sifilitică<br>Abces sau flegmon retrofaringian | Angina din febra tifoidă<br>Amigdalită necrotică<br>Amigdalită gangrenoasă superficială<br>Ulceraţii tuberculoase<br>Şancru sifilitic<br>Gomă ulcerată sifilitică<br>Carciomul amigdalei |

## LEZIUNI DE FORMĂ DIFUZĂ

(tabelul LX)

### Cu mărire de volum

— Amigdale mărite, tumefiate, roşii, cu criptele pline de secreţie mucoasă — *amigdalită (anginã) cataralã acută.*

— Amigdale mărite, moi, cenuşii-roşiatice şi cu o zonă mare purulentă pe suprafaţa de secţiune — *amigdalită (anginã) flegmonoasă.*

Infecţia poate trece şi în ţesuturile periamigdaliene.

— Amigdale hipertrofiate, proeminente, cu suprafaţa neregulată şi criptică — *amigdalită cronică hiperplazică.*

— Infiltraţie purulentă difuză, dură, lemnoasă, a ţesuturilor din jurul glandei submaxilare, bazei limbii şi gîtului — *angina Ludwig.*

Punctul de plecare îl constituie o stomatită, anginã ulceroasă sau o periostită maxilară.

— Mărirea amigdalelor care proemină şi obliterează uneori lumenul faringian; pe secţiune cu zone de necroză şi hemoragii — *reticulolimfosarcom şi reticulosarcom amigdalian.*

Numai examenul histopatologic poate preciza diagnosticul.

**Cu micşorare de volum**

— Amigdale mult reduse, cu şanţurile dispărute, uneori cu mici chisturi — *amigdalită cronică atrofică.*

LEZIUNI DE FORMĂ PLANĂ
(tabelul LX)

— Depozite punctiforme galbene-cenuşii, moi, friabile, neaderente de ţesutul amigdalian sau de mucoasa faringiană — *amigdalită (anghină) pultacee.*

— False membrane fibrinoase, galbene-cenuşii, aderente de mucoasă, care este tumefiată şi cu mici hemoragii şi eroziuni superficiale — *amigdalită (anghină) fibrinoasă (angina pseudomembranoasă difterică).*

Leziunea se găseşte în infecţii cu bacili difterici, streptococi, stafilococi, pneumococi etc. Pentru stabilirea agentului etiologic se fac însămînţări pe ser coagulat.

— Plăci opaline în centru şi eritematoase în jur, adesea cu aspect difteroid, acoperite de false membrane — *plăci mucoase sifilitice.*

LEZIUNI DE FORMĂ NODULARĂ
(tabelul LX)

— Noduli foarte mici, abia proeminenţi, de culoare roşie — *granulie tuberculoasă.*

— Nodul rotund, foarte dur, adesea ulcerat — *gomă sifilitică.*

Se vor căuta şi alte leziuni ale sifilisului terţiar.

— Tumefacţie fluctuentă, cu conţinut purulent, adesea cremos, cu miros puternic, situată între faţa posterioară a faringelui şi faţa anterioară a coloanei vertebrale cervicale — *abces sau flegmon retrofaringian.*

Punctul de plecare poate fi constituit de o amigdalită flegmonoasă, o supuraţie a limfoganglionilor perifaringieni, o osteomielită şi o tuberculoză a vertebrelor cervicale, leziuni traumatice ale faringelui.

LEZIUNI DE FORMĂ ULCERO-NECROTICĂ
(tabelul LX)

— Ulceraţie ovoidă, cu marele ax vertical de culoare cenuşie, situată pe pilierul anterior — *angina din febra tifoidă* (ulceraţia Duguet).

Se vor căuta leziunile viscerale din febra tifoidă.

— Ulceraţii pe amigdale şi faringe, acoperite de depozite cenuşii, murdare — *amigdalită necrotică.*

Se găseşte frecvent în scarlatină.

— Ulceraţie anfractuoasă, umplută cu mase necrotice, negre-verzui, puternic mirositoare — *amigdalită gangrenoasă.*

Poate fi circumscrisă, la nivelul amigdalelor, sau difuză, cuprinzînd ţesuturile periamigdaliene. Este primitivă sau secundară unei amigdalite difteroide, flegmonoase etc.

— Ulceraţie neregulată, cu marginile moi — *amigdalită gangrenoasă superficială (angina ulcero-membranoasă Plaut-Vincent).*

Este o formă specială de amigdalită gangrenoasă, produsă de o asociere de bacili fusiformi şi spirochete Vincent. Se va face examenul bacteriologic.

— Ulceraţie superficială sau profundă, cu marginile neregulate şi cu fundul acoperit de granulaţii galbene-cenuşii, care se găsesc şi în zonele neulcerate — *ulceraţie tuberculoasă.*

— Eroziune plană, bine circumscrisă, cu fundul indurat, neted (forma erozivă), sau ulceraţie cu fundul de culoare roşie-brună sau galbenă-cenuşie (forma ulceroasă) — *şancru sifilitic.*

Se însoţeşte de limfoadenopatie submaxilară şi cervicală.

— Ulceraţie de culoare roşie-închisă, cu marginile tăiate drept, infiltrate, cu fundul uşor neregulat — *gomă ulcerată sifilitică.*

— Ulceraţie neregulată, murdară, sîngerîndă, cu marginile groase, dure, şi baza indurată — *carcinom amigdalian.*

Uneori se prezintă sub formă de vegetaţii conopidiforme, friabile. Limfoganglionii regionali sînt invadaţi. Se va face examenul histopatologic.

## ESOFAGUL

*Normal.* Cilindru turtit, inegal calibrat, cu trei strîmtori (cricoidă, bronhoaortică, diafragmatică), locuri de elecţie ale diferitelor leziuni (stenoze, ulceraţii, tumori). Mucoasa esofagiană este albicioasă, cu pliuri longitudinale, fără secreţie. În porţiunea inferioară, deasupra cardiei, mucoasa este netedă, iar sub cardie prezintă cute transversale. Venele esofagiene nu se văd în condiţii normale.

### MODIFICĂRI CADAVERICE
(tabelul LXI)

— Mucoasa albicioasă, moale, uneori desprinsă, mai ales la nivelul pliurilor longitudinale — *maceraţie post-mortem.*

— Perete de culoare brună-murdară, mai ales în porţiunea inferioară, datorită sucului gastric refluat din stomac, care macerează peretele esofagului — *distrugeri post-mortem.*

Uneori peretele este perforat.

*Tabelul LXI*

MODIFICĂRI CADAVERICE ŞI LEZIUNI

| MODIFICĂRI CADAVERICE | MĂRIRI DE CALIBRU | | MICŞORĂRI DE CALIBRU | DIFUZE | PLANE | NODULARE | VEGETANTE | ULCERO-NECROTICE | LEZIUNI ALE VASELOR |
|---|---|---|---|---|---|---|---|---|---|
| | În totalitate | Parţial | | | | | | | |
| Macerație<br>Distrugerea peretelui esofagului | Megaesofag | Diverticul | Stenoză<br>Imperforație<br>Atrezie | Esofagită flegmonoasă<br>Cancer infiltrant | Mușchet<br>Leucoplazie | Fibrom<br>Lipom | Papilom<br>Cancer vegetant | Esofagită congestivă erozivă<br>Esofagită necrozantă caustică<br>Esofagită ulcerativă<br>Ulcer peptic<br>Cancer ulcerat<br>Fistulă esofago-traheală | Varice esofagiene |

## MĂRIRI DE CALIBRU
(tabelul LXI)

### În totalitate

— Esofagul dilatat pe toată lungimea sau lărgit progresiv de sus în jos; dilatația interesează toată circumferința conductului, peretele este îngroșat, conturul regulat, iar mucoasa este de aspect normal sau cu plăci de leucoplazie, ulcerații etc. — *megaesofag.*

Este o leziune congenitală.

### Parţial

— Dilatație unică sau multiplă, de formă variabilă, limitată la o porțiune a circumferinței esofagului, acoperită de o mucoasă îngroșată cu vase dilatate — *diverticul.*

Este situat de obicei pe peretele posterior al esofagului, în porţiunea superioară, în dreptul cartilajului cricoid, mai mult sau mai puţin voluminos şi cu peretele flasc *(diverticul de pulsiune)* sau pe peretele anterior sau antero-lateral al esofagului toracic, mai ales în segmentul mijlociu, de dimensiuni mici *(diverticul de tracţiune)*. Dilataţiile esofagiene căpătate sînt datorite unor cauze mecanice: aderenţe şi tracţiuni ale esofagului de către inflamaţii limfoganglionare, mediastinite, stenoze inflamatoare şi canceroase, neoplasme extraesofagiene etc.

## MICŞORĂRI DE CALIBRU
(tabelul LXI)

— Îngustare moderată sau completă a lumenului, unică sau multiplă, superficială, liniară sau profundă, caloasă, inelară — *stenoză.*

Deasupra stenozei, esofagul este dilatat sub formă de fus sau pîlnie deschisă în sus, iar dedesubt micşorat, atrofiat. *Stenoza cicatriceală sau inflamatoare* este unică sau multiplă, cu benzi retractile albicioase-scleroase la nivelul mucoasei; din citirea foii de observaţie se deceleazâ în antecedente înghiţirea unui corp străin sau a unui lichid caustic. În *stenoza din cancerul esofagian* se constată o îngroşare inelară mai dură sau mai moale a peretelui sau formaţiuni vegetante, necrotice, care obliterează lumenul. Se vor cerceta infiltraţia tumorii în organele vecine, perforarea eventuală în trahee sau bronhia stîngă, metastazele.

— Astuparea lumenului esofagului într-un punct al traiectului său printr-o membrană dispusă ca un diafragm — *imperforaţia esofagului.*

— Absenţa unui segment limitat al esofagului, el fiind împărţit în două segmente — unul superior, terminat în fund de sac, şi unul inferior, normal calibrat, care se deschide în stomac; între cele două porţiuni se află un cordon fibros — *atrezie.*

## LEZIUNI DE FORMĂ DIFUZĂ
(tabelul LXI)

— Infiltraţie purulentă în submucoasă sau în toate straturile esofagului, uneori cu perforarea lui — *esofagită flegmonoasă.*

Se găseşte în leziuni prin substanţe caustice, prin corpuri străine, cateterizări etc.

— Peretele esofagian pe o anumită porţiune este mult îngroşat, rigid, de culoare albicioasă, cu mucoasa cu luciul pierdut, retractată, cu mici vegetaţii friabile alternînd cu mici ulceraţii; lumenul esofagului în zona respectivă mult strîmtat, filiform, în timp ce restul esofagului are calibrul mărit — *cancer infiltrant.*

## LEZIUNI DE FORMĂ PLANĂ
(tabelul LXI)

— Puncte şi placarde albicioase cu caractere identice celor de la nivelul cavităţii bucale (p. 288) — *muguet.*

— Zone opalescente, îngroşate şi indurate ale mucoasei esofagului — *leucoplazie.*

## LEZIUNI DE FORMĂ NODULARĂ
(tabelul LXI)

— Formaţiune nodulară, de consistenţă dură, care proemină în interiorul lumenului esofagian, acoperită de o mucoasă cu aspect normal sau ulcerat — *fibrom.*

— Formaţiune nodulară proeminentă, de consistenţă moale, de culoare gălbuie pe suprafaţa de secţiune — *lipom.*

## LEZIUNI DE FORMĂ VEGETANTĂ
(tabelul LXI)

— Formaţiune pediculată, unică sau multiplă, cu suprafaţa netedă, acoperită cu o mucoasă normală sau ulcerată — *papilom.*

— Formaţiune tumorală, de obicei unică, conopidiformă, dură (scleroasă), sau moale (encefaloidă), uneori ulcerată (ulcero-vegetantă), proeminînd în interiorul lumenului pe care-l strîmtorează; peretele esofagului, în zona respectivă, este îngroşat, infiltrat, rigid — *cancer vegetant.*

## LEZIUNI DE FORMĂ ULCERO-NECROTICĂ
(tabelul LXI)

— Pierderi de substanţă superficiale, cu fundul neregulat, acoperit de striuri sanguinolente — *esofagită congestivă erozivă.*

— Pierderi de substanţă superficiale sau profunde, cu mucoasa hiperemiată — *esofagită necrozantă caustică* (corosivă).

Leziunea îmbracă aspecte variate, după natura şi concentraţia agentului caustic: ***acidul azotic*** produce escare de culoare galbenă; *acidul sulfuric* dă escare brune-negre, uscate; *sublimatul corosiv* dă escare albe sau cenuşii; *acidul clorhidric* dă escare albe, galbene-cenuşii, negricioase, de consistenţă dură, friabile; *soda caustică* dă ulceraţii acoperite de false membrane albicioase, gălbui sau cenuşii.

— Pierderi de substanţă ale mucoasei, cu false membrane (difterie) sau fără false membrane (în ulceraţii idiopatice, tifice) — *esofagită ulcerativă.*

— Pierdere de substanţă de adîncime variabilă, de forma unei pîlnii cu baza spre mucoasă, rotundă sau ovalară, cu marginile bine delimitate, situată totdeauna la extremitatea inferioară a esofagului, aproape de cardie — *ulcer peptic.*

— Pierdere de substanţă superficială sau profundă, de mărime variabilă, cu marginile neregulate, groase, reliefate, albe-cenuşii, cu fundul rigid, cu aspect de „farfurie adîncă“, cu peretele esofagului în zona respectivă îngroşat, infiltrat — *cancer ulcerat.*

Uneori se constată perforarea esofagului şi comunicarea lui cu organele vecine: trahee, bronhie, aortă. Perforaţia poate da abcese şi flegmoane în pericard, pleură, mediastin. Limfoganglionii periesofagieni şi cervicali formează pachete mari metastatice. De obicei, găsim şi metastaze viscerale în plămîn, ficat etc.

— Comunicare între esofag şi trahee — *fistula esofago-traheală.*

Poate fi congenitală sau căpătată (traumatism, tuberculoză, cancer).

## LEZIUNI ALE VASELOR
(tabelul LXI)

— Vene esofagiene proeminente la extremitatea inferioară a esofagului, sub formă de cordoane longitudinale, sinuoase, de culoare albăstruie — *varice.*

Uneori, se pot găsi ulceraţii şi perforaţii ale venelor varicoase, în care caz în esofag găsim sînge sau cheaguri. Varicele esofagiene constituie o cale de circulaţie colaterală profundă între vena cavă inferioară şi vena portă prin vena coronară a stomacului. Se va căuta ciroza hepatică şi leziunile de hipertensiune portală, care pot fi cauza varicelor.

# LARINGELE

*Normal.* Căptuşit de o mucoasă subţire, netedă, cenuşie sau cenuşie-rozată, prezintă în porţiunea mijlocie o zonă îngustată — glota —, delimitată de două perechi de reliefuri — corzile vocale inferioare şi superioare.

*Tabelul LXII*

LEZIUNI

| MICŞORĂRI DE CALIBRU | DIFUZE | PLANE | NODULARE | VEGETANTE | CHISTICE | ULCERO-NECROTICE |
|---|---|---|---|---|---|---|
| Stenoză cicatriceală | Laringită acută cataralâ<br>Laringită edematoasă | Laringită hemoragică<br>Laringită crupoasă<br>Plăci mucoase sifilitice | Laringită tuberculoasă granulică<br>Gomă sifilitică | Papilom<br>Cancer vegetant | Chisturi | Laringită ulcero-membranoasă<br>Ulceraţii tuberculoase<br>Gome sifilitice ulcerate<br>Cancer ulcerat. |

## MICŞORĂRI DE CALIBRU
(tabelul LXII)

— Corzile vocale îngroşate, sclerozate, sudate, cu lumenul glotic micşorat, iar vestibulul laringian cu o serie de cicatrice scleroase albicioase — *stenoze cicatriceale.*

Sînt rezultatul unor traumatisme, traheotomii, procese inflamatorii cronice (sifilis, tuberculoză), leziuni ulcero-necrotice.

## LEZIUNI DE FORMĂ DIFUZĂ
(tabelul LXII)

— Mucoasă hiperemiată, de culoare roşiatică difuză, cu luciul dispărut, cu edem mai mult sau mai puţin marcat şi acoperită de mucus, mai evident la nivelul corzilor vocale — *laringită acută cataralâ.*

Leziunile se observă şi la nivelul traheei (laringo-traheită cataralâ acută). Se găseşte în inhalarea de gaze iritante, intoxicaţii medicamentoase, boli infecţioase.

— Mucoasă îngroşată, moale, roză şi cu infiltraţii seroase în ţesutul conjunctiv submucos, obstruînd orificiul glotic — *laringită edematoasă.*

## LEZIUNI DE FORMĂ PLANĂ
(tabelul LXII)

— Mici puncte hemoragice pe marginea liberă a corzilor vocale şi pe mucoasa subglotică — *laringită hemoragică.*

— Zone uşor ridicate, pseudomembrane aderente, cu o bază largă de implantare şi cu marginile libere, de culoare albă-gălbuie, cenuşie sau galbenă-verzuie, subţiri sau groase, consistente sau moi — *laringită crupoasă.*

Se localizează pe corzile vocale, în vestibulul laringelui, în regiunea subglotică şi în trahee. Laringita crupoasă (crup difteric, laringo-traheită difterică) se găseşte în difterie, dar se poate găsi şi în rujeolă, febra tifoidă, scarlatină.

— Plăci albe sau albe-gălbui, cu periferia roşie, uneori cu eroziuni superficiale, localizate cu predominanţă la nivelul corzilor vocale, care capătă aspect crupos — *plăci mucoase sifilitice.*

## LEZIUNI DE FORMĂ NODULARĂ
(tabelul LXII)

— Granulaţii galbene-cenuşii sau cenuşii de mărimea unor boabe de mei, difuz repartizate, izolate sau grupate, situate pe mucoasa laringiană — *laringită tuberculoasă granulică.*

Se vor cerceta şi celelalte organe, mai ales plămînul.

— Nodul rotund, de mărime variabilă, de consistenţă dură, adesea ulcerat — *gomă sifilitică.*

Se va face examenul histopatologic. Se vor căuta şi celelalte leziuni viscerale ale sifilisului terţiar.

## LEZIUNI DE FORMĂ VEGETANTĂ
(tabelul LXII)

— Formaţiune sesilă sau pediculată, de mărime variabilă, cu suprafaţa netedă sau mamelonată, muriformă, de culoare roză-pală, de consistenţă moale, situată mai ales pe corzile vocale — *papilom.*

Se va face examenul histopatologic pentru precizarea diagnosticului.

— Formaţiune proeminentă neregulată, friabilă, de culoare roză sau roşie, localizată mai frecvent pe corzile vocale, care sînt în acelaşi timp infiltrate — *cancer vegetant.*

Se va face examenul histopatologic.

## LEZIUNI DE FORMĂ CHISTICĂ
(tabelul LXII)

— Formaţiuni sesile, roze-cenuşii sau brune, cu un conţinut seros, coloid sau sero-sanguinolent — *chisturi laringiene.*

Ele pot fi congenitale (din canalul tireoglos) sau dobîndite (chisturi de retenţie limfatice sau posttraumatice).

## LEZIUNI DE FORMĂ ULCERO-NECROTICĂ
(tabelul LXII)

— Ulceraţii cu marginile neregulate, cu fundul acoperit de un exsudat cenuşiu, purulent şi cu false membrane — *laringită ulcero-membranoasă* (rar).

Este determinată de o infecţie fusospirilară descendentă, consecutivă unei amigdalite Plaut-Vincent.

— Ulceraţii multiple, superficiale sau profunde, cenuşii, cu marginile zdrenţuite, cu fundul acoperit de cazeum şi granulaţii cenuşii, cu infiltraţia dură a peretelui — *ulceraţii tuberculoase.*

Vor fi căutate şi celelalte leziuni viscerale ale tuberculozei.

— Ulceraţii crateriforme cu contur ovoid sau policiclic, cu marginile tăiate drept, dure, cu fundul galben-cenuşiu, acoperit de o secreţie filantă gălbuie şi cu periferia de consistenţă dură sau elastică — *gome sifilitice ulcerate.*

Se vor căuta şi celelalte leziuni viscerale ale sifilisului terţiar.

— Ulceraţie neregulată, cu marginile zdrenţuite, vegetante, cu fundul acoperit de o masă necrozată cenuşie şi rău mirositoare — *cancer ulcerat.*

Se vor căuta metastaze la nivelul plămînilor, esofagului, ficatului, osului, intestinului, stomacului, creierului etc.

# TRAHEEA

*Normal.* Are forma unui cilindru cu o serie de depresiuni, din care 2 sînt constante: amprenta tiroidiană şi amprenta aortică. Mucoasa aderentă de planurile profunde este subţire, netedă, transparentă, fără pliuri, de culoare roză-cenuşie, acoperită cu o secreţie mucoasă.

*Tabelul LXIII*

| LEZIUNI | | | | | |
|---|---|---|---|---|---|
| CORPI STRĂINI IN LUMEN | DEFORMAŢII | DIFUZE | PLANE | VEGETANTE | ULCERO-NECROTICE |
| Alimente | Deviaţii laterale ale traheei | Traheită cataralâ acută | Traheită difterică | Carcinom | Plăgi traumatice<br>Ulceraţie tuberculoasă<br>Gomă sifilitică ulcerată<br>Perforaţii traheale |

## CORPI STRĂINI IN LUMEN
(tabelul LXIII)

— *Corpi străini alimentari* în interiorul lumenului traheal, cu mucoasa traheală roşie edematiată.

## DEFORMAŢII
(tabelul LXIII)

— *Deviaţii laterale ale traheei,* cu micşorarea lumenului şi dilataţii deasupra zonei strîmtorate, uneori cu ulceraţii ale peretelui şi fistule. Sînt provocate de compresiuni exercitate de leziuni ale organelor gîtului (guşă, cancer al tiroidei, cancer al esofagului, anevrismul carotidei) sau de leziuni ale organelor mediastinului (cancer al limfoganglionilor hilari şi esofagieni), care vor trebui examinate.

## LEZIUNI DE FORMĂ DIFUZĂ
(tabelul LXIII)

— Mucoasă hiperemiată, cu luciul pierdut, acoperită de mucus — *traheită cataralâ acută.*

## LEZIUNI DE FORMĂ PLANĂ
(tabelul LXIII)

— Pseudomembrane asemănătoare cu cele descrise la laringita cruposă (p. 308) — *traheită difterică* (rar).

## LEZIUNI DE FORMĂ VEGETANTĂ
(tabelul LXIII)

— Formaţiune vegetantă sesilă, de volum variabil, roşie, uneori cu aspect infiltrant — *carcinom traheal* (rar).

Se va face examenul histopatologic.

— *Plăci traumatice* sub formă de rupturi, cu sau fără emfizem al ţesuturilor vecine.

— *Ulceraţiile tuberculoase* prezintă caracterele descrise la ulceraţiile tuberculoase ale laringelui (p. 309).

Leziunea are tendinţa la cicatrizare şi stenoză şi se localizează cu predilecţie pe peretele posterior al traheei şi în regiunea învecinată pintenului traheal.

— *Goma sifilitică ulcerată*, cu caracterele descrise la laringe (p. 309).

— Pierderi de substanţă unice sau multiple, care interesează toată grosimea peretelui — *perforaţii*.

Se găsesc şi în cancerul ulcerat al esofagului, în perforaţii prin anevrism, în perforaţii prin aderenţe tuberculoase cazeoase ale limfoganglionilor hilari.

## PLĂMÎNII

*Normal.* Acoperiţi de pleura viscerală, ocupă, după îndepărtarea plastronului sterno-costal, 1/3 din cavitatea toracică. Plămînul drept are 3 lobi, cel stîng 2; scizurile sînt libere. Culoarea este roză la nou-născutul viu şi în primii ani ai vieţii, albă-cenuşie, pe alocuri cu puncte şi linii negricioase de antracoză care delimitează lobulii pulmonari, la adult, şi este cenuşie-negricioasă, datorită antracozei abundente, la bătrîni. La palpare, are consistenţă moale, elastică şi crepită. Crepitaţiile sînt fine, egale pe toată întinderea celor doi plămîni. Pe secţiune apare uscat, buretos, cu aspecte variabile după vîrstă şi cu bronhiile de diverse mărimi, care sînt deschise şi libere sau conţin foarte puţină secreţie. Prin apăsare, din vasele mari se scurge o cantitate mai mică sau mai mare de sînge.

### MODIFICĂRI CADAVERICE
(tabelul LXIV)

— Plămîn cu marginea posterioară şi baza de coloraţie roşie-închisă, consistenţă crescută şi crepitaţii reduse, restul fiind de aspect normal — *hipostază.*

Este consecinţa poziţiei cadavrului în decubit dorsal.

— Vezicule de diferite mărimi, pline cu aer, care dezlipesc pleura şi destind spaţiile interlobulare, cu plămînul de culoare roşie-murdară, la copii, şi cenuşie-murdară, la adult; la secţiune se scurge un sînge spumos, iar parenchimul pulmonar prezintă aceleaşi vezicule — *emfizem de putrefacţie.*

Leziunea se poate confunda cu emfizemul pulmonar din timpul vieţii, de care se deosebeşte prin coloraţie, dar mai ales prin faptul că plămînul nu este mărit.

— Cavităţi de mărimi variabile, de culoare brună-murdară, situate la nivelul lobului inferior — *pneumomalacie acidă sau ramolire acidă.*

| MODIFICĂRI CADAVERICE | DIFUZE | | | | | | |
|---|---|---|---|---|---|---|---|
| | Plămîn mărit (în totalitate sau lobar) | | | | | Plămîn micşorat | |
| | | Consistenţă crescută | | | | Consistenţă | |
| | Consistenţă moale | Culoare | | | | Moale | Crescută |
| | | Roşie | Galbenă-cenuşie | Pestriţă | Albicioasă | | |
| Hipostază<br>Emfizem de putrefacţie<br>Pneumomalacie | Emfizem generalizat | Congestie pasivă<br>Induraţie roşie sau brună<br>Edem pulmonar acut<br>Congestie activă<br>Hepatizaţie roşie | Hepatizaţie cenuşie<br>Hepatizaţie galbenă<br>Pneumonie cazeoasă | Bronhopneumonie pseudolobară | Tumoare bronhopulmonară infiltrativ-pneumonică | Emfizem atrofic | Pneumonie albă sifilitică congenitală<br>Atelectazie difuză<br>Plămîn fetal |

Pneumomolacia este produsă de sucul gastric care trece, prin aspiraţie, din stomac în trahee şi plămîn în timpul agoniei sau post-mortem, datorită presiunii gazelor din intestin asupra stomacului.

## LEZIUNI DE FORMĂ DIFUZĂ
(tabelul LXIV)

### PLĂMÎN MĂRIT (în totalitate sau lobar)

#### De consistenţă moale

— Plămînii ocupă întreaga cavitate pleurală şi nu se turtesc în momentul deschiderii cavităţii toracice şi nici după scoaterea lor, sînt de culoare cenuşie — roză-palidă şi cu bule subpleurale, pline cu aer, cu vîrfurile şi marginile pulmonare rotunjite şi transparente; prin transparenţa pleurei se observă antracoza, care este distanţată, delimitînd lobulii

*Tabelul LXIV*

ŞI LEZIUNI

| NODULARE | | VEZICULARE SAU CHISTICE | ULCERO-NECROTICE | RETRACTATE |
|---|---|---|---|---|
| Unice uneori multiple | Multiple | | | |
| Infarct roşu | Abcese hematogene | Emfizem bulos | Abces evacuat | Atelectazie localizată |
| Infarct pseudoalb | Bronhopneumonie | Chist aerian | Gangrenă | Pneumoconioză |
| Abces neevacuat | Bronhopneumonie cazeoasă | Cisticercoză | Gomă sifilitică ulcerată | Cicatrice brune post-infarct. |
| Afect primar tuberculos | Tuberculoză miliară | Chist hidatic | Cavernă tuberculoasă | Carnificare cenuşie |
| Tuberculom | Tumoare bronhopulmonară de tip nodular | | Tumoare masivă excavată | Carnificare roşie |
| Gomă sifilitică crudă | Cancer metastatic | | | Scleroză bronho-pulmonară |
| Gomă sifilitică ramolită | | | | Scleroză pulmonară pleurogenă |
| Limfogranulomatoză malignă | | | | Sifilis sclero-gomos |
| Fibrom | | | | Tuberculoză fibro-cazeoasă cronică |
| Condrom | | | | Tuberculoză fibroasă |
| Tumoare masivă **nodoasă neexcavată** | | | | Plămîn distrus tuberculos |
| Tumoare masivă **mediastino-**pulmonară | | | | |
| Sarcom | | | | |

pulmonari, precum şi fine arborizaţii albicioase de scleroză; la palpare, elasticitatea este diminuată şi crepitaţiile atenuate; la secţionare, plămînul se turteşte, reluînd mărimea sa normală, apare palid şi uscat, presărat cu rare insule de antracoză — *emfizem generalizat*.

La proba docimaziei fragmentele de plămîn plutesc la suprafaţa apei. Emfizemul pulmonar poate fi: *generalizat*, descris mai sus; *bulos*, p. 319; *atrofic*, p. 315; *vicariant* în focare, caracterizat prin destinderea unui număr redus de acini şi lobuli pulmonari din jurul focarelor de bronhopneumonie, pneumonie, atelectazie etc.

**De consistenţă crescută şi de culoare roşie**

— Plămînul roşu-cianotic, cu crepitaţii reduse la palpare; la secţiune se scurge spontan sînge roşu-negru, abundent, puţin aerat, iar suprafaţa de secţiune este netedă, de culoare roşie — *congestie pasivă* (stază pulmonară sau plămîn cardiac)

— Plămîn cianotic, de aspect marmorat, nu crepită la palpare; pe secţiune, cu zone de culoare închisă, uneori ruginii, indurate — *indurație roşie sau brună.*

Microscopic, în afară de stază, se observă şi o dezvoltare a ţesutului conjunctiv. Leziunea apare în caz de stază prelungită şi poate cuprinde lobul inferior, marginea posterioară sau vîrful plămînului.

— Plămîni de culoare roză sau violacee, uneori cu sufuziuni sanguine subpleurale, cu persistenţa amprentei coastelor şi a degetului la palpare şi cu diminuarea sau lipsa completă a crepitaţiilor; la secţionare, se scurge spontan lichid abundent roz, aerat, spumos — *edem pulmonar acut.*

Uneori, marginea anterioară şi vîrful plămînilor prezintă leziuni de emfizem vicariant. Vor fi căutate cauzele care pot determina edemul pulmonar: stenoza şi insuficienţa mitrală, insuficienţa aortică, ateroscleroza coronariană, miocardite acute şi cronice, glomerulonefrite acute şi cronice.

— Plămîn de culoare roşie, elastic la palpare, cu crepitaţii diminuate; la secţionare se scurge un sînge roşu, spumos, aerat — *congestie (hiperemie) activă.*

Leziunea se găseşte în intoxicaţii acute, în faza de prehepatizaţie a pneumoniei etc.

— Plămîn cu crepitaţii diminuate la palpare, dur, friabil (aspect de ficat); la secţionare nu se scurge lichid (sau se scurge o cantitate foarte mică), iar suprafaţa de secţiune este uscată, roşie-închisă şi, privită în zare, are un aspect granular datorită prezenţei dopurilor de fibrină galbenă-roşiatică din alveole şi bronhii care se rad uşor cu cuţitul — *hepatizaţie roşie* (stadiu II al pneumoniei lobare).

La proba docimaziei, fragmentele de plămîn cad la fundul vasului cu apă. Pleura viscerală, cu luciul pierdut în zona afectată, este acoperită de depozite fibrinoase.

**De consistenţă crescută şi de culoare cenuşie sau galbenă-cenuşie**

— Plămîn friabil, cu crepitaţiile abolite, cu suprafaţa de secţiune cenuşie, fără aspect granular, uşor umedă; prin radere se obţine pe cuţit o cantitate de lichid tulbure, vîscos, purulent — *hepatizaţie cenuşie* (stadiul III al pneumoniei lobare).

— Plămînul nu crepită la palpare; la secţionare se scurge un lichid abundent, tulbure, purulent, cu granulaţii galbene; pe suprafaţa externă şi de secţiune este omogen, fără noduli, de culoare galbenă-cenuşie, cu aspect buretos, spongios (topire purulentă a parenchimului), friabil la presiune — *hepatizaţie galbenă.*

Este o complicaţie a pneumoniei.

— Plămînul nu crepită la palpare; pe suprafaţa de secţiune apare ca o masă omogenă, compactă, uscată, albă-cenuşie, friabilă, aderentă de parenchimul pulmonar — *pneumonie cazeoasă.*

Leziunea interesează plămînul fie într-un segment, fie într-un teritoriu mai întins al unui lob şi, excepţional, în totalitatea sa. Pleura este îngroşată, acoperită uneori de membrane cazeificate. În raport cu stadiul evolutiv, teritoriul poate avea un aspect fin granular, de culoare galbenă-cenuşie sau gălbuie-mată, friabil, care se rade cu cuţitul (*cazeum constituit*); sau un aspect puriform, semifluid, uneori cu zone de ramolire şi cavităţi de diferite mărimi (*excavat incipient*). La proba docimaziei, fragmentele de plămîn cad la fundul vasului cu apă.

**De consistenţă crescută şi de aspect pestriţ**

— Plămîn cu un lob mărit, de aspect mormorat pe suprafaţa de secţiune datorită confluării nodulilor de hepatizaţie roşie, cenuşie şi galbenă, pe un fond de culoare roşie-închisă: la presiune apar dopuri purulente — *bronhopneumonie pseudolobară.*

**De consistenţă crescută şi de culoare albicioasă**

— Zonă de culoare alb-cenuşie pe suprafaţa de secţiune, cu aspectul pneumoniilor, de consistenţă dură, de dimensiuni variabile, cu limite care se pierd în parenchimul pulmonar din jur; uneori prezintă zone de necroză şi cavităţi — *tumoare bronho-pulmonară infiltrativ-pneumonică.*

Se va face examenul histopatologic.

## PLĂMÎN MICŞORAT

(tabelul LXIV)

**De consistenţă moale**

— Plămîn palid, anemic, cu bule de emfizem şi zone foarte pigmentate de antracoză — *emfizem atrofic* (senil).

**De consistenţă crescută**

— Plămîn transformat într-un bloc dur, scleros, de culoare roză-pală sau cenuşie-albicioasă, neted, uscat pe suprafaţa de secţiune; la proba docimaziei cade în totalitate la fundul vasului cu apă — *pneumonie albă sifilitică congenitală* (rară).

Se găseşte la făt sau la nou-născutul mort, care nu a respirat.

— Plămîn de culoare cărămizie-albăstruie, cu crepitaţiile abolite; pe secţiune este uscat sau se scurge un lichid seros, puţin abundent, fără bule de aer — *atelectazie difuză.*

Leziunea este determinată de obstruarea sau comprimarea bronhiilor mari sau de prezența de aer sau lichide în cavitatea pleurală. Hemitoracele respectiv este retractat, iar la percuție se constată matitate.

— Plămîn neted, de culoare albă sau albă-cenușie, de consistența ficatului, cu crepitațiile abolite în totalitate; la secționare se scurge puțin sînge neaerat, fără spumă — *plămîn fetal.*

Se întîlnește la nou-născutul mort, care nu a respirat.

La proba docimaziei, ambii plămîni cad la fundul vasului cu apă. În cazul unui nou-născut asfixiat care nu a respirat, dar la care circulația a început, plămînul este plin de sînge roșu-închis, iar la secționare apare mult sînge neaerat.

## LEZIUNI DE FORMĂ NODULARĂ
(tabelul LXIV)

**Noduli unici** (uneori multipli)

— Zonă roșie-brună, bombată, poligonală, de consistență crescută, care nu crepită la palpare și corespunde pe suprafața de secțiune unei zone triunghiulare de mărime variabilă, roșie-brună, cu baza la periferie și vîrful spre hil — *infarct roșu.*

Se vor cerceta inima, vasele pulmonare, leziunile de tromboză.

— Zona albicioasă, moale, cu forma infarctului roșu — *infarct pseudoalb.*

Este rezultatul infectării infarctelor roșii, care se ramolesc și suferă o topire purulentă.

— Formațiune de mărime variabilă, cu un conținut purulent mai mult sau mai puțin dens, de colorație diferită după natura microbului, înconjurată de o zonă de hiperemie, bine delimitată de parenchimul din jur care este condensat — *abces neevacuat.*

— Formațiune nodulară de mărimea unui bob de mei, sîmbure de cireașă sau nucă, cu contur neregulat, pe secțiune imprecis delimitată, de culoare cenușie, cu contur ușor gălbui (început de cazeificare) — *afect primar tuberculos.*

Este situat subpleural, cu predominanță în plămînul drept. Limfoganglionii hilari sateliți sînt variabil măriți, cu granulații galbene-cenușii și zone de cazeificare, constituind *limfadenopatia tuberculoasă satelită* (p. 209). Sînt uniți cu afectul primar prin treneuri albicioase formate din granulații tuberculoase miliare de-a lungul țesutului peribronhovascular, constituind *limfangita tuberculoasă.* Uneori, este mai mare afectul primar, alteori, limfoganglionul satelit. Afectul primar, limfoadenopatia satelită și limfangita tuberculoasă, constituie *complexul primar tuberculos. Afectul primar* poate îmbrăca aspecte legate de diferitele sale stadii evolutive: *cazeificat*, galben-cenușiu, delimitat de țesutul pulmonar din jur printr-un strat semitransparent, în care se pot observa, uneori, granulații tuberculoase izolate; *încapsulat*, bine delimitat de o capsulă conjunctivă fibro-scleroasă sidefie (scleroza de închistare), cu centrul cazeificat, sclerozat sau calcifiat, alb-cretos; *sclerozat*, dur, brăzdat de benzi

de țesut fibros care pornesc de la capsula limfoganglionului, mult îngroșată, uneori cu cazeum în ochiurile rețelei fibroase; *calcifiat,* dur, scîrțîie la secționare, iar pe secțiune este albicios, cretos, datorită depunerii de calciu, uneori cu resturi de cazeum, este înconjurat de o capsulă groasă conjunctivă, sidefie; *osificat,* cu lamele și trabecule osoase periferice care pătrund în masa cazeoasă și sclerozată; *excavat (caverna primară),* putînd îmbrăca la rîndul lui alte două aspecte: a) pierdere de substanță fără pereți proprii, cu marginile neregulate, anfractuoase, cu mici granulații cazeificate galbene-cenușii (se dezvoltă pe un afect neîncapsulat); b) pierdere de substanță cu un perete propriu mai mult sau mai puțin fibros, cu resturi de cazeum pe fața lui internă (se dezvoltă pe un afect încapsulat).

— Nodul bine circumscris, cu diametrul de 2—6—8 cm, constituit dintr-o masă cazeoasă gălbuie, de consistență variabilă, înconjurat la periferie de o capsulă conjunctivă, subțire, albicioasă — *tuberculom.*

Uneori are un contur policiclic (tuberculom multinodular), fiind constituit din noduli conglomerați, iar masa de cazeum este străbătută de benzi subțiri, fibroase (urme ale capsulelor fibroase ale nodulilor).

— Formațiune nodulară de mărime variabilă, de consistență dură, uneori elastică, proeminînd sub pleura viscerală îngroșată; pe secțiune este uscată, opacă, albă-cenușie — *gomă sifilitică crudă.*

Se va face examenul histopatologic.

— Formațiune nodulară de consistență moale, formată dintr-o magmă cu aspect mucoid, gălbui, asemănător gumei arabice — *gomă sifilitică ramolită.*

— Noduli unici sau multipli, cenușii-roșiatici sau cenușii-bruni, de consistență dură, cu periferia neregulată și, uneori, cu mici focare necrotice, de culoare galbenă-mată — *limfogranulomatoză malignă* (boala Hodgkin).

Se poate prezenta și sub forma granulațiilor miliare și submiliare și atunci diagnosticul diferențial cu tuberculoza se face histopatologic. Coexistă, de obicei, cu limfogranulomatoza malignă a limfoganglionilor hilari.

— Formațiune nodulară de mărime variabilă, încapsulată, de culoare albă-gălbuie-palidă, de consistență dură, cu benzi albicioase dispuse în vîrtejuri pe secțiune — *fibrom.*

Este localizat frecvent la nivelul lobului inferior și mijlociu, endobronșic sau intraparenchimatos.

— Formațiune nodulară cu suprafața neregulată, înconjurată de o capsulă fibroasă translucidă, de consistență fermă; pe secțiune este lobulată, constituită din insule de țesut cartilaginos de culoare albăstruie, translucide, separate de benzi conjunctive albicioase — *condrom.*

— Formațiune nodulară mare, albicioasă, cu aspect slăninos, compactă, consistentă, situată în regiunea hilară, mai mult sau mai puțin delimitată de parenchimul din jur, care prezintă lumenul bronhiilor prin-

cipale deformat, cu peretele îngroşat, dur, albicios, cu mucoasa neregulată, îngroşată — *tumoare masivă nodoasă neexcavată.*

Se va face examenul histopatologic.

— Formaţiune nodulară mare, consistentă, albă, care cuprinde porţiunea inferioară a traheei, bronhiile primitive şi principale şi parenchimul pulmonar, unde prezintă limite nete; limitele tumorii se pierd treptat în mediastin, după ce aceasta a invadat esofagul, nervii, vasele şi limfoganglionii mediastinali — *tumoare masivă mediastino-pulmonară.*

Se va face examenul histopatologic pentru precizarea originii bronşice sau mediastinale.

— Formaţiune nodulară de culoare albă-rozată, lucioasă, cu aspectul cărnii de peşte, de consistenţă fermă, cu zone de necroză şi hemoragii, cu cavităţi pseudochistice, umplute cu o substanţă mucoidă, cremoasă, purulentă — *sarcom.*

Cuprinde aproape un lob sau chiar întreg parenchimul pulmonar.

**Noduli multipli**

— Formaţiuni nodulare mici, gălbui, constituite din puroi, înconjurate de o zonă hiperemiată — *abcese hematogene.*

— Formaţiuni nodulare de consistenţă crescută, de mărimea unor boabe de mei pînă la cea a unei alune, împrăştiate neregulat, puţin reliefate, difuze sau net limitate pe suprafaţa de secţiune a plămînului, de culoare variată, roşiatică-violacee pînă la galbenă-cenuşie, centrate deseori de o bronhiolă, care lasă să apară, prin presiune între 2 degete, mici dopuri purulente -- *bronhopneumonie* (pneumonie nodulară în focare diseminate).

Plămînul bronhopneumonic are un aspect pestriţ (marmorat) datorită prezenţei simultane a zonelor de plămîn normal şi a 3 tipuri de leziuni: a) focare bronhopneumonice în diferite stadii de evoluţie; b) zone de atelectazie, de coloraţie mai închisă şi uscate în jurul focarelor bronhopneumonice; c) zone mai palide, mai pufoase, de emfizem. La proba docimaziei, fragmente foarte mici din aceste regiuni cad la fundul vasului cu apă. Este necesar examenul histopatologic pentru diagnosticul diferenţial cu bronhopneumonia cazeoasă.

— Formaţiuni nodulare, dure la palpare, pe secţiune de culoare cenuşie, opaline, semitransparente (leziuni recente) sau galbene-cenuşii, opace (necroză de cazeificare), de diferite mărimi şi aspecte: de mărimea unui bob de cînepă sau grîu, izolate, proeminente, de formă neregulată şi cu limite difuze — *tuberculi*; cu un diametru de 0,5—3 cm, rotunde sau ovalare, izolate, cu contur uşor neregulat, aderente de parenchim, cu limite distincte, uneori cu pierderi de substanţă — *noduli simpli*; proeminente, cu contur policiclic, de aspectul unei mure (muriformi) sau

în formă de trifoi, centrate uneori de un lumen bronşic (dovada propagării bronhogene a infecţiei tuberculoase) — *noduli acinoşi;* între toate aceste formaţiuni se găsesc zone de plămîn normal sau zone hiperemiate, edematiate — *bronhopneumonie cazeoasă.*

La nivelul hilului se observă uneori limfadenopatia tuberculoasă cazeificată. Plămînul este moderat mărit, de consistenţă inegală, iar pleura este în unele locuri îngroşată şi opacifiată, acoperită de depozite de fibrină sau cu zone de scleroză (pahipleurita uscată).

— Numeroase granulaţii mici, cenuşii, împrăştiate fără nici o ordine, care se văd proeminînd prin transparenţa pleurei; pe secţiune, parenchimul pulmonar este mai dens şi presărat în totalitatea sa cu granulaţii mici, unele de mărimea unui bob de mei (granulaţii miliare), altele mai mici, vizibile cu lupa (granulaţii submiliare), cenuşii, opaline, semitransparente sau galbene-cenuşii, mate, circumscrise, neproeminente sau uşor proeminente, aderente de parenchimul din jur, care are o coloraţie roşiatică — *tuberculoză miliară* (granulie).

Vor fi cercetate şi celelalte organe (meninge, peritoneu, ficat, splină, pentru leziuni tuberculoase). La nivelul hilului pulmonar se observă limfadenopatia tuberculoasă satelită (p. 316).

— Formaţiuni nodulare inegale, albicioase, diseminate la întîmplare pe suprafaţa de secţiune a plămînului, datorită propagării peribronşice sau intramucoase a tumorii primitive hilare în parenchimul pulmonar din jurul bronhiolelor terminale — *tumoare bronhopulmonară de tip nodular.*

Se va face examenul histopatologic.

— Formaţiuni nodulare sferice, albicioase şi consistente, în număr variabil, proeminînd sub pleura viscerală; pe secţiune sînt rotunde sau „în rozetă", albicioase, în general bine delimitate, de diverse mărimi — unele mici cît un bob de mei, altele cît o nucă sau mai mari — dure, separate prin zone de plămîn normal — *cancer metastatic.*

Nodulii pot prezenta un aspect pestriţ, datorită leziunilor de necroză, şi hemoragie. Uneori, metastazele sînt reprezentate printr-o limfangită canceroasă subpleurală, sub formă de cordoane cilindrice, albicioase, îngroşate din loc în loc, moniliforme, formînd o reţea. Metastazele provin de la cancere mamare, uterine, tiroidiene, testiculare.

## LEZIUNI DE FORMĂ VEZICULARĂ SAU CHISTICĂ
(tabelul LXIV)

— Vezicule mari, pline cu aer, cu peretele foarte subţire şi transparent — *emfizem bulos.*

Prin ruperea veziculelor se produce un pneumotorax.

— Formaţiune chistică, plină cu aer, limitată de o capsulă conjunctivă — *chist aerian.*

— Vezicule albe-strălucitoare, pline cu lichid clar, cu caractere asemănătoare leziunilor de cisticercoză, la nivelul meningelui (p. 262) — *cisticercoză.*

— Formaţiune chistică de mărime variabilă, de la o nucă pînă la un cap de adult, cu margini regulate, cu peretele neted, lucios, cu un conţinut lichid clar, transparent, ca „apa de stîncă", cu numeroase vezicule care îmbracă, uneori, aspectul de granulaţii mici, albe (nisip hidatic), cu membrana chistului formată dintr-o pătură externă, perfect netedă, regulată, anhistă, groasă, albă-lăptoasă, opalescentă, elastică, care are tendinţa de a se răsuci (cuticula), şi o pătură internă foarte subţire, semitransparentă (membrana germinativă); chistul este separat de parenchimul pulmonar printr-o zonă densă neaerată — *chist hidatic.*

Se poate infecta, lichidul devenind purulent (în acest caz diagnosticul diferenţial cu abcesul pulmonar este uneori destul de greu), sau se poate calcifia, prezentîndu-se ca o masă rotundă, calcifiată. Vor fi cercetate şi celelalte organe: ficat, rinichi etc.

## LEZIUNI DE FORMĂ ULCERO-NECROTICĂ
(tabelul LXIV)

— Pierdere de substanţă, de obicei unică, de mărime variabilă, cu resturi purulente de ţesut necrozat, cu peretele neregulat, zdrenţuit, format din parenchimul pulmonar necrozat — *abces evacuat.*

În leziunile mai vechi, cavitatea este curată şi peretele scleros.

— Pierdere de substanţă de obicei unică, cu contur neregulat, cu un conţinut mortificat, moale, de culoare verzuie sau brună, rău mirositoare, delimitată de o bandă conjunctivă albicioasă sau de ţesut pulmonar densificat; pe suprafaţa externă a plămînului, zonele corespunzătoare gangrenei sînt deprimate şi de culoare cenuşie-verzuie — *gangrenă.*

— Pierdere de substanţă rotundă, cu marginile indurate, tăiate drept, nedezlipite, cu fundul acoperit de un depozit gălbui — *gomă sifilitică ulcerată.*

Se va face examenul histopatologic. Leziunea este rezultatul evacuării conţinutului gomei sifilitice ramolite printr-o bronhie de vecinătate.

— Pierdere de substanţă unică sau multiplă, de dimensiuni variabile (putînd interesa uneori un lob întreg), cu margini neregulate, dezlipite, cu pereţi groşi anfractuoşi acoperiţi cu mase de cazeum mai mult sau mai puţin lichid, uneori sanguinolent, şi cu granulaţii galbene-cenuşii — *cavernă tuberculoasă.*

Aspectul neregulat al marginilor se datorește prezenței la periferia cavernei a membranei tuberculigene, constituită din țesut de granulație specific tuberculos. Caverna este străbătută de cordoane dure, neregulate, fibroase, vasculo-conjunctive (rămășițe ale septurilor interlobulare care au rezistat procesului de cazeificare), uneori cu dilatații ale vaselor — anevrismele Rassmussen — sub forma unor mici pungi rotunde, regulate, cu diametrul care variază între 0,5 și 2,5 cm. Peretele anevrismului este friabil, moale, în afară de cazul cînd în interiorul lui se găsește un cheag sanguin. Aceste caractere permit să diferențiem caverna tuberculoasă de caverna gangrenoasă, de abcesele evacuate și de dilatațiile bronșice. În cazul unei caverne mai vechi, peretele este fibros, dur, cu fața internă netedă sau cu resturi de cazeum.

— Masă tumorală albicioasă, cu o pierdere de substanță a cărei suprafață internă este neregulată, anfractuoasă, cu un conținut fluid, gălbui, purulent și mase necrozate — *tumoare masivă excavată* (cavitară).

Frecvent, cavitatea este situată la periferia tumorii, continuîndu-se într-o porțiune a sa cu parenchimul pulmonar. Se va face examenul histopatologic.

## LEZIUNI DE FORMĂ RETRACTATĂ

(tabelul LXIV)

— Zonă ușor deprimată, cenușie-negricioasă, nu crepită la palpare — *atelectazie localizată.*

În jurul ei se pot găsi zone proeminente albicioase, moi (emfizem pulmonar compensator). Leziunea este consecința obstruării bronhiilor mici sau terminale.

— Plămîni neregulați, cu zone retractate, de coloratie neagră-verzuie sau neagră-albăstruie, cu benzi și noduli duri, de forme și dimensiuni variabile — *pneumoconioză.*

Îmbracă mai multe aspecte, în raport cu pulberile inhalate. *Antracoza,* cu plămînii negri-verzui sau negri-albăstrui datorită depunerii interstițiale și intraalveolare de cantități mari de praf de cărbune din aerul inspirat. *Sideroza,* cu plămînii de culoare ruginie, datorită inhalării pulberilor care conțin oxid de fier, sau de coloratie negricioasă, datorită inhalării protoxizilor de fier; leziunea se întîlnește la muncitorii care lucrează în minele de fier, la șlefuitorii de metal. *Silicoza,* cu plămînii de culoare cenușie cu o nuanță albăstruie, uneori cu pierderi de substanță ale parenchimului pulmonar (caverne). Este produsă de inhalarea pulberilor care conțin bioxid de siliciu și se găsește la minerii din minele de aur, uraniu, cioplitorii în piatră, șlefuitorii de sticlă, de diamante, la muncitorii care lucrează la extracția și prelucrarea cuarțului. Se găsește uneori asociată cu tuberculoza (*silicotuberculoza*).

— Depresiuni stelate, pigmentate, brune, dure — *cicatrice brune postinfarct.*

— Plămîn retractat, cu zone de induratie de formă și dimensiuni variabile, cu crepitațiile abolite, uscat, de culoare cenușie pe secțiune — *carnificare cenușie.*

Apare după pneumonie și bronhopneumonie și se poate confunda uneori cu cancerul nodular. Se va face examenul histopatologic.

— Plămînul are caracterele de mai sus, dar pe suprafaţa de secţiune zona indurată este roşie, asemănătoare cu carnea proaspătă — *carnificare roşie.*

— Plămîn micşorat, cu suprafaţa neregulată, cu retracţii de consistenţă dură, nu crepită, la secţionare scîrţîie sub cuţit; pe suprafaţa de secţiune, netedă şi aproape uscată, se observă insule sau benzi conjunctive, albicioase, dure, uneori impregnate cu antracoză — *scleroză bronhopulmonară.*

Se observă frecvent leziuni asociate de atelectazie, emfizem compensator, bronşiectazii.

— Retracţii ale suprafeţei plămînului, cu pleura viscerală mult îngroşată, dură, cartilaginoasă; pe secţiune plămînul este cenuşiu (ca ardezia), condensat, străbătut de benzi fibroase care pleacă de la pleură, cu bronhiile dilatate — *scleroză pulmonară pleurogenă.*

Leziunea este consecinţa unei pleurezii tuberculoase sau cu germeni piogeni.

— Plămîn dur, cenuşiu, foarte neregulat, cu retracţii şi bombări care-i dau un aspect şănţuit de plămîn „legat în sfoară", „şnuruit"; pe secţiune, se observă, uneori, gome sifilitice situate mai ales peribronşic şi perivascular, separate între ele prin benzi de ţesut fibros, gros, albicios, fără sau cu puţină antracoză — *sifilis sclerogomos.*

Pleura viscerală este îngroşată, albicioasă, retractată, datorită ţesutului scleros pulmonar aderent de pleura parietală.

— Plămîn deformat, cu zone retractate, cu benzi fibroase albe-sidefii pe suprafaţa de secţiune, mai ales de-a lungul bronhiilor şi vaselor care sînt larg deschise, cu caverne tuberculoase cu pereţii fibrozaţi, uneori cu resturi de cazeum şi cu leziuni circumscrise tuberculoase cazeificate, galbene-cenuşii (tuberculi, noduli, leziuni acinoase şi acino-nodoase), izolate sau cu tendinţă la confluare — *tuberculoză fibrocazeoasă cronică (ftizie pulmonară).*

Se mai găsesc leziuni de emfizem compensator şi atelectazie pericavitară, iar seroasele pleurale sînt îngroşate şi simfizate. Ftizia pulmonară are ca substrat anatomic un polimorfism lezional tuberculos, de vîrste diferite şi scleroză.

— Plămîn mic, retractat, dur, cu cicatrice şi neregularităţi; pe secţiune cu noduli, placarde şi benzi conjunctive în număr variabil, groase, dure, cenuşii şi cu caverne neregulate, de obicei goale, separate între ele prin benzi de parenchim pulmonar infiltrat cu pigment antracotic — *tuberculoză fibroasă* (scleroză pulmonară tuberculoasă).

Pe lîngă aspectele de scleroză menţionate, se întîlnesc, uneori, şi focare de cazeificare, iar pleura este mai mult sau mai puţin îngroşată, dură şi albicioasă.

— Plămîn mic, retractat, cu pleura viscerală îngroşată, sau cu simfiză pleurală parţială sau totală, prezentînd pe secţiune cavităţi parţial golite de cazeum şi cu pereţii groşi apropiaţi; plămînul este străbătut de benzi de scleroză, conţinînd resturi de cazeum; parenchimul este dispărut sau reprezentat prin mici porţiuni neaerate — *plămîn distrus tuberculos.*

Rezultat al unei terapii medicale prelungite ineficiente.

### ASPECTE MACROSCOPICE ALE CAZEUMULUI

*Cazeumul recent* este opalin, cenuşiu-verzui, compact, aderent de parenchim şi se rade greu.

*Cazeumul vechi* prezintă variate aspecte:

— *brînzos*, alb-gălbui, galben-cenuşiu, opac, neaderent de parenchim, se rade uşor;

— *cretos*, albicios, deshidratat, pulverulent, friabil, de aspectul varului sau al cretei;

— *chitos*, gălbui, deshidratat, uscat, uşor enucleabil;

— *cremos*, gălbui, lichefiat, purifom, greu de deosebit de puroiul obişnuit.

## BRONHII INTRAPULMONARE

*Tabelul LXV*

LEZIUNI

| MODIFICĂRI DE CALIBRU | | ULCERO-NECROTICE |
|---|---|---|
| Mărit | Micşorat sau lumen obstruat | |
| Bronşită cronică<br>Bronşiectazie | Tumoare mică intrabronşică<br>Tumoare obliterantă a bronhiei<br>Tumoare bronşică propriu-zisă<br>Stenoze bronşice<br>Calculi bronşici | Perforaţii |

### CALIBRUL MĂRIT
(tabelul LXV)

— Bronhiile uşor dilatate, cu peretele îngroşat, indurat, cu mucoasa edemaţiată, hiperemiată, cu secreţie de aspect variat: mucoasă, mucopurulentă, purulentă, cu pseudomembrane fibrinoase, filamentoase (care formează uneori tiparele lumenului bronşic), sau cu sînge (a nu se confunda cu sîngele provenit din hemoptizii) — *bronşită cronică.*

— Dilatări bronşice mai mari sau mai mici, unice sau multiple, uneori conglomerate, cu aspectul de fagure de miere, cu peretele îngroşat, dur, cenuşiu, conţinutul fiind format dintr-un lichid mucopurulent sau purulent, mirositor; localizate preferenţial, dar nu exclusiv, în părţile declive ale plămînului — *bronşiectazie.*

Prezintă forme variate: dilataţii de mărimi variate, 2—10 cm diametru, aşezate fie în axul conductului — *cilindrice* —, fie lateral — *sacciforme* —, fie multiple care se succed de-a lungul bronhiei cu aspectul unui şirag de mărgele — *moniliforme* —, fie chistice — *chistiforme* —, care trebuie diferenţiate de un chist aerian pulmonar. Bronşiectaziile pot fi congenitale (rar) sau secundare unor leziuni pleuro-pulmonare şi bronho-pulmonare. Vor fi cercetate leziunile asociate ale plămînului: scleroză, emfizem, hiperemie şi, uneori, aderenţe pleurale. Diagnosticul diferenţial trebuie făcut cu abcesul pulmonar şi caverna tuberculoasă pulmonară.

## CALIBRUL MICŞORAT SAU LUMENUL OBSTURAT
(tabelul LXV)

— Lumenul bronhiilor lobare şi segmentare micşorat de o formaţiune tumorală de 0,5—1,5 cm, de culoare albicioasă, care proemină în interiorul ei — *tumoare mică intrabronşică.*

În restul plămînului se găsesc, uneori, diseminări canceroase miliare. Se va face examenul histopatologic.

— Lumenul bronşic este obstruat pe o porţiune prin îngroşarea circulară a peretelui bronşic, care este dur, albicios — *tumoare obliterantă a bronhiei.*

Uneori, se găseşte o formaţiune sesilă sau pediculată care obsturează lumenul bronşic. Se va face examenul histopatologic.

— Lumen bronşic îngustat, datorită îngroşării puternice a peretelui bronşic, care este indurat, de culoare albă, cu mucoasa tumefiată, uneori vegetantă, friabilă — *tumoare bronşică propriu-zisă.*

Leziunea este mai dezvoltată la nivelul hilului decît la periferia plămînului, fiind dispusă sub formă de cordoane albicioase (aspect de arbore ramificat). Uneori, este interesată şi pleura, care apare îngroşată (1—3 cm), albicioasă, slăninoasă, dură ca o carapace (tumoare bronho-pulmonară cu evoluţie pleurală).

— Lumen bronşic micşorat prin compresiuni de vecinătate; limfadenopatii (tuberculoză, limfogranulomatoză etc.), tumori pulmonare, tumori nervoase etc. sau prin procese inflamatoare cronice sau neoplazice intrinsece — *stenoză bronşică.*

— Lumen bronşic obstruat de către formaţiuni libere, de mărimi şi forme variate, de consistenţă dură, pietroasă — *calculi bronşici.*

Sînt formaţi de obicei din depozite calcare care au impregnat cazeumul eliminat din afectul primar tuberculos sau dintr-un limfoganglion cazeificat. Pot coexista cu o fistulă.

### LEZIUNI DE FORMĂ ULCERO-NECROTICĂ
(tabelul LXV)

— Soluţii de continuitate a peretelui bronşic, care interesează toate straturile sale anatomice, cu marginile zdrenţuite — *perforaţii ale peretelui bronşic.*

Sînt datorite mai ales unui proces patologic dinafară, cel mai frecvent tuberculos, pornit de la un limfoganglion peribronşic ramolit, dar pot să apară şi în cursul dezvoltării unui cancer pornit de la nivelul mucoasei.

## LIMFOGANGLIONII HILARI

*Normal.* Limfoganglionii bronho-pulmonari sînt situaţi în jurul porţiunii terminale a traheei, bronhiilor primitive, crosei aortice şi arterei pulmonare. La copii ei sînt mici şi de culoare roză-gălbuie. La adulţi şi la bătrîni sînt de mărimi variabile şi de culoare neagră pe secţiune, datorită impregnării lor cu pigment antracotic.

### LIMFOGANGLIONI MĂRIŢI

— Limfoganglioni moi, cu zonă cazeoasă, albă-gălbuie, brînzoasă, care se poate rade cu cuţitul, şi cu granulaţii tuberculoase, cazeificate sau necazeificate — *limfadenită tuberculoasă evolutivă.*

Uneori, întreg parenchimul limfoganglionar este transformat într-o masă cazeoasă, care se poate elimina într-o bronhie (prin perforaţia peretelui bronşic), dînd *caverne limfoganglionare.*

— Limfoganglioni duri, fibroşi, care scîrţîie la secţionare, pe suprafaţa de secţiune de culoare albicioasă, uneori cu zone albe-gălbui, care pot fi îndepărtate cu cuţitul — *limfadenită tuberculoasă fibrocalcară neevolutivă.*

La nivelul limfoganglionilor hilari mai putem găsi leziuni de limfogranulomatoză malignă, reticulolimfosarcom etc. (vezi. p. 208—210).

## INIMA

*Normal. In situ* are forma unui con turtit dinainte înapoi, cu axul mare (indicat de şanţul interventricular anterior) oblic de sus în jos, de la dreapta la stînga şi dinapoi înainte. Prin transparenţa pericardului visceral se văd arterele şi venele coronare şi zone sau striuri de grăsime situate de-a lungul vaselor inimii, în şanţurile atrio-ventriculare, pe marginea dreaptă a inimii şi pe ventriculul drept. În mod normal, se pot găsi „inimi alungite", cu diametrul longitudinal mai mare ca diametrul transversal, „inimi scurte", în care diametrele sînt egale, şi „inimi globuloase", în care diametrul transversal este mai mare decît cel longitudinal. Pereţii atriilor sînt subţiri şi depresibili, iar pereţii ventriculelor sînt rezistenţi şi elastici.

## Configuraţia externă

Faţa anterioară (sterno-costală) este formată din ventriculul drept (4/5) şi o mică parte din ventriculul stîng (1/5). Pe ea se găsesc şanţul şi artera interventriculară anterioară şi şanţul transversal atrio-ventricular, cu artera coronară dreaptă (în dreapta) şi artera circumflexă (în stînga). Deasupra acestui şanţ se află originea arterei pulmonare, arterei aorte şi faţa anterioară a atriilor. Şanţul interventricular anterior are direcţia oblică de sus în jos, de la dreapta la stînga şi dinapoi înainte; această direcţie poate fi modificată de hipertrofia sau dilataţia inimii drepte sau stîngi.

*Faţa posterioară* (diafragmatică) este formată din ventriculul stîng şi o mică parte din ventriculul drept. Pe ea se află şanţul cu artera interventriculară posterioară şi şanţul atrio-ventricular posterior, în care se găsesc artera şi vena coronară dreaptă (în dreapta), artera atrio-ventriculară stîngă şi marea venă coronară (în stînga).

*Baza inimii* este formată din faţa posterioară a atriilor şi prezintă orificiile venelor cave şi venelor pulmonare drepte şi stîngi.

*Vîrful inimii* este format din ventriculul stîng.

## Configuraţia internă

*Atriile* au suprafaţa internă netedă, lucioasă, albicioasă, în unele locuri cu reliefurile muşchilor pectinei. Peretele interatrial prezintă o depresiune, „fosa ovală", subţire, semitransparentă, limitată incomplet de „inelul Vieussens". În mijlocul fosei ovale se găseşte o adîncitură (rămăşiţa găurii interatriale Botal), care, la embrion şi la făt, este deschisă şi se închide de obicei în momentul cînd circulaţia cardio-placentară este înlocuită cu circulaţia cardio-pulmonară.

*Urechiuşele* prezintă pe faţa lor internă coloane musculare determinînd un aspect reticulat.

*Ventriculele* au suprafaţa internă neregulată, de aspect areolar, datorită reliefurilor „coloanelor musculare".

*Valvulele atrio-ventriculare* sînt membrane subţiri, moi, semitransparente, netede, lucioase, cu faţa ventriculară neregulată, datorită inserţiei cordajelor tendinoase (care se inseră şi pe marginea liberă festonată a valvulelor), şi cu faţă atrială netedă. Cordajele tendinoase sînt subţiri, flexibile, strălucitoare.

## MODIFICĂRI CADAVERICE
(tabelul LXVI)

— *Rigiditatea* se instalează la 1—2 ore de la deces, cu indurarea miocardului, mai ales a ventriculului stîng, a cărui cavitate este goală. Rigiditatea dispare după 2—30 de ore. În boli acute ale miocardului, în septicemii, intoxicaţii cu fosfor, cloroform, rigiditatea nu se instalează, miocardul este flasc, iar în cavitatea ventriculului stîng se găsesc cheaguri sanguine.

— *Relaxarea*, cu inima de consistenţă scăzută.

— *Putrefacţia*, cu miocardul moale, friabil, de aspectul cărnii fierte, şi endocardul de culoare roşiatică-închisă, datorită imbibiţiei sanguine cadaverice.

— *Cheagurile sanguine* sînt elastice, cu suprafaţa netedă şi lucioasă, neaderente de pereţii cavităţii inimii şi vaselor, detaşabile, uneori pătrunzînd între coloanele musculare ale inimii sau pe ramificaţiile pulmonare. Cheagurile cadaverice pot fi: *cheaguri cruorice*, roşii, negricioase, moi, elastice (indică o eventuală agonie scurtă); *cheaguri de fibrină*, albicioase sau gălbui, cu aspect slăninos, translucide, elastice, uneori uşor friabile (indică o eventuală agonie prelungită sau anemie); *cheaguri stratificate*, cu partea superioară albicioasă şi partea inferioară cruorică, datorită poziţiei de decubit în care se găseşte cadavrul. *Diagnosticul diferenţial* trebuie făcut cu trombii formaţi în timpul vieţii, care sînt aderenţi de pereţii cavităţii inimii, al cărei endoteliu este alterat, cu suprafaţa neregulată, friabili, albi-cenuşii (trombi albi), roşii-închişi (trombi roşii) sau cu alternări de zone albe şi roşii (trombi micşti).

## LEZIUNI DE FORMĂ DIFUZĂ
(tabelul LXVI)

### INIMA HIPERTROFIATĂ ŞI DURĂ

**În totalitate**

— Pereţii ventriculari uşor îngroşaţi, de culoare roşie-închisă, uneori cu dungi sidefii (cicatrice), cu coloanele musculare şi pilierii îngroşaţi, rotunzi, proeminenţi şi cu cavităţile de mărime normală — *hipertrofie simplă.*

— Leziuni asemănătoare precedentei, într-un grad mai pronunţat, cu cavităţile micşorate — *hipertrofie concentrică.*

— Pereţi ventriculari îngroşaţi şi cavităţi dilatate — *hipertrofie excentrică.*

— Inimă global mărită, cu hipertrofia pereţilor şi dilatarea tuturor cavităţilor — *inimă bovină.*

Vor fi căutate: leziuni valvulare complexe, leziuni renale etc.

— Inimă globuloasă, cu greutatea de 2—5 ori mai mare faţă de normal, cu miocardul roz-palid (la copiii mici) — *cardiomegalie glicogenică* (din cadrul bolii Gierke).

— Prezenţa pe suprafaţa de secţiune a miocardului a unor plăci scleroase dure, albicioase, stelate sau liniare, de dimensiuni variabile, cu pilierii hipertrofiaţi, sclerozaţi — *miocardoscleroză.*

Poate fi consecinţa unei leziuni vasculo-circulatoare, distrofice sau inflamatoare.

— Hipertrofie excentrică a miocardului, de culoare roşiatică-cafenie, uneori cu mici puncte abia vizibile pe secţiune (noduli reumatici) — *miocardită reumatismală.*

— Aceleaşi leziuni asociate aproape constant cu leziuni valvulare şi, uneori, cu pericardită serofibrinoasă — *pancardită reumatismală.*

**Parţial**

— Mărirea volumului inimii stîngi cu peretele dur, cu septul interventricular hipertrofiat, bombînd spre ventriculul drept — *hipertrofia ventriculului stîng.*

Se întîlneşte în insuficienţa mitrală, insuficienţa aortică, stenoza aortică şi în boala hipertonică.

— Faţa anterioară a inimii formată, în cea mai mare parte, de ventriculul stîng, cu şanţul interventricular anterior deviat spre dreapta — *hipertofia şi dilatarea ventriculului stîng.*

Ventriculul drept constituie o anexă a ventriculului stîng, sub forma unei semilune. Vor fi căutate eventualele leziuni renale.

— Mărirea volumului inimii drepte, cu păstrarea în limite normale a celei stîngi — *hipertrofia ventriculului drept.*

Se găseşte în insuficienţa pulmonară, stenoza pulmonară, staza în mica circulaţie, emifizemul pulmonar, pneumopatii cronice, scleroza pulmonară.

— Inimă mărită în volum (3—6 ori) la nou-născut şi sugar, cu hipertrofia ventriculului stîng (1 cm la sugar) şi dilatarea cavităţilor, cu endocardul parietal stîng îngroşat (1 mm), alb-sidefiu, cu predominanţă la nivelul ventriculului şi cu valvule de aspect normal — *fibroelastoză endocardică* (endocardită fetală sau displazie endocardică).

## INIMA DILATATĂ ŞI MOALE

(tabelul LXVI)

**În totalitate**

— Inimă de aspect globulos, acoperită cu franjuri şi lobuli de grăsime, pediculaţi, lungi de circa 1 cm; pe secţiune miocardul, de culoare roşiatică, este străbătut de benzi fine gălbui de ţesut gras care pătrund pînă sub endocard — *lipomatoza inimii* (adipozitatea inimii).

În cazuri extreme, întreg peretele este de culoare gălbuie şi nu se mai vede aspectul roşu-brun al muşchiului cardiac.

— Inimă cu aspect globulos, cu cavităţile mărite, pereţii subţiri şi de consistenţă scăzută, cu turtirea coloanelor musculare — *dilataţie miogenă.*

— Inimă flască, care se turteşte pe masa de necropsie, friabilă, decolorată difuz sau pătată, cu aspect de carne fiartă (distrofie proteică), uneori cu aspect tigrat, datorită alternanţei de pete şi striuri roşii şi găl-

bui (distrofie grasă), sau cu un aspect palid-gălbui, de frunză de toamnă (asociere între distrofia grasă și proteică) — *miocardoză.*

Se întîlnește în febra tifoidă, difterie, scarlatină, intoxicații.

**Parțial**

— Mărirea volumului ventriculului drept, cu peretele subțire, moale — *dilatarea ventriculului drept.*

Se întîlnește în insuficiența tricuspidiană, stenoza pulmonară sau în embolii și tromboze pulmonare (cord pulmonar acut).

— Mărire globală a volumului atriului drept — *diltarea atriului drept.*

Este moderată în insuficiența tricuspidiană și stenoza pulmonară și marcată în stenoza tricuspidiană și în insuficiența globală cardiacă.

— Mărirea volumului atriului stîng — *dilatarea atriului stîng.*

Este moderată în insuficiența mitrală și marcată în stenoza mitrală.

— Dilatație regională miocardică, de obicei ventriculară stîngă, cu peretele foarte subțire, albicios, scleros — *anevrismul miocardic.*

**La deschiderea inimii se observă o înfundare a miocardului, de culoare albi**cioasă, în interiorul căreia se găsește un cheag sanguin, liber sau mai des aderent, roșu sau pestriț. Anevrismul se poate rupe și să dea un hemopericard. Este consecința unui infarct. Uneori, forma exterioară a inimii este nemodificată.

## INIMA MICȘORATĂ
(tabelul LXVI)

— Inimă cu forma păstrată, de culoare normală sau palidă, cu coronarele foarte sinuoase, cu epicardul încrețit, miocardul subțiat, endocardul albicios, opac, iar cavitățile normale — *atrofie simplă.*

Atrofia inimii se găsește în boli caşectizante și anemii.

— Inimă cu caracterele atrofiei simple, prezentînd în plus o colorație brună, datorită acumulării de pigmenți de lipofuscină în fibra miocardică — *atrofie brună.*

## LEZIUNI DE FORMĂ PLANĂ
(tabelul LXVI)

— Zonă de necroză miocardică, ușor proeminentă, palidă sau pătată, cu elasticitatea scăzută, friabilă, cu margini neregulate, cu periferia de coloratie gălbuie (distrofie grasă), iar în jur o zonă de hiperemie cu sufuziuni sanguine — *infarct miocardic acut (infarct în stadiu de necroză).*

Cînd infarctul este mic, poate fi în totalitate infiltrat cu sînge.

— Zonă neproeminentă, gălbuie sau rozată (datorită vascularizării), de consistenţă şi elasticitate crescute, mai puţin friabilă — *infarct în stadiu de organizare.*

Sediul şi întinderea infarctelor depind de ramul arterial obliterat, de numărul anastomozelor şi de starea miocardului interesat. Vor fi cercetate arterele coronare (leziunea cauzală) şi alte leziuni de aceeaşi natură şi asociate (stază, scleroză etc.).

## LEZIUNI DE FORMĂ NODULARĂ
(tabelul LXVI)

— Noduli albi-gălbui, de mărimi variabile, înconjuraţi de o zonă de hiperemie (abcese), situaţi subepicardic sau în plin ţesut miocardic, care este gălbui, moale — *miocardită supurată.*

Se întîlneşte în septicemiile care pot să apară în endocardite septice, angine, rinofaringite, scarlatină.

— Prezenţa în grosimea miocardului sau proeminînd sub endocard de mici granulaţii şi tuberculi cenuşii şi galbeni-cenuşii — *miocardită tuberculoasă.*

Se va face examenul histopatologic.

— Formaţiuni tumorale de culoare albicoasă, care proemină la suprafaţa inimii şi în interiorul cavităţilor, obliterînd, uneori, întreaga cavitate sau se găsesc în grosimea miocardului — *neoplasme* (tumoare primitivă).

Sînt exterm de rare, pot fi benigne sau maligne şi se pot dezvolta la nivelul miocardului sau endocardului (ţesut subendocardic). Din punct de vedere histologic, pot fi: mixoame, rabdomioame, fibroame, lipoame, sarcoame etc.

— Noduli unici sau multipli, izolaţi, de mărimea unui bob de linte sau a unei alune, albi-gălbui sau pestriţi, duri — *cancer metastatic.*

Cancerul metastatic apare în urma unei invadări a neoplasmelor din vecinătate (neoplasme ale timusului, ale mediastinului, esofagului, plămînului) sau poate fi consecinţa unei embolii tumorale sanguine sau limfatice.

## LEZIUNI DE FORMĂ CHISTICĂ
(tabelul LXVI)

— Formaţiuni chistice de obicei multiple, de volum care variază de la o cireaşă la un ou, conţinînd un lichid clar ca apa de stîncă şi vezicule-fiice — *chist hidatic* (echinococoza inimii).

Chistul îmbracă caracterele descrise la chistul hidatic pulmonar (p. 320) şi se găseşte în grosimea miocardului, mai ales a ventriculului stîng sau în interiorul cavităţilor inimii.

### LEZIUNI DE FORMĂ ULCERO-NECROTICĂ
(tabelul LXVI)

— Zonă de ramolire, înmuiere şi mortificare a ţesutului miocardic — *miomalacie.*

— Soluţie de continuitate a peretelui inimii — *ruptura inimii.*

Poate fi spontană (de cele mai multe ori în urma unui infarct cu miomalacie, anevrism, leziuni tuberculoase) sau traumatică şi se însoţeşte de hemopericard. Orificiul intern al rupturii, deseori mai strîmt decît cel extern, este de multe ori greu de găsit fiind ascuns între coloanele musculare.

### LEZIUNI DE FORMĂ RETRACTATĂ
(tabelul LXVI)

— Zonă de înfundare a miocardului, albicioasă, cu contur neregulat, de consistenţă crescută — *infarct cicatriceal.*

## LEZIUNILE ENDOCARDULUI
(tabelul LXVII)

### LEZIUNI DE FORMĂ DIFUZĂ

— Îngroşarea difuză a marginilor libere ale valvulelor, de culoare cenuşie semitransparentă, fără depuneri de fibrină şi fără alterarea endoteliului care rămîne lucios — *valvulită difuză* (valvulita Talalaev).

Se găseşte în boala reumatismală.

### LEZIUNI DE FORMĂ NODULARĂ

— Mici depuneri de fibrină, roze-palide, izolate sau conglomerate, situate pe marginile libere, în zona de contact şi închidere a valvulelor, al căror endoteliu este lezat — *valvulită verucoasă.*

— Formaţiuni proeminente, verucoase, recente, translucide sau opace, mai mult sau mai puţin aderente de valvulele îngroşate, dure, scleroase, retractate, sidefii — *valvulită recurentă* (recidivantă).

Se găseşte în boala reumatismală, în procese septico-toxice, în endocardita subacută a cardiacilor tip Vaquez-Lutembacher.

### LEZIUNI DE FORMĂ VEGETANTĂ

— Formaţiuni trombotice, neregulate, polilobate, proeminente, de diverse mărimi, albe-roşiatice, friabile, care se rad, iar la palpare valvula cu endoteliul lezat este dură — *valvulită vegetantă.*

Se găseşte de obicei în boala reumatismală.

— Plăci sau formaţiuni vegetante, neregulate, albe-roşiatice, friabile, situate pe endocardul parietal şi proeminente în cavitatea respectivă a inimii — *endocardită parietală vegetantă.*

### LEZIUNI DE FORMĂ ULCERO-VEGETANTĂ

— Prezenţa la nivelul valvulelor (mitrală, aortică) a unor formaţiuni vegetante conopidiforme, neregulate, de dimensiune variabilă, ulcerate, albe-roşiatice, foarte friabile, cu distrugeri concomitente ale ţesutului valvular, cordajelor şi, uneori, ale pilierilor şi ale peretelui cardiac — *endocardită ulcero-vegetantă acută* (endocardită malignă acută sau septică).

Coexistă cu infarcte septice în diferite organe: inimă, ficat, rinichi, splină.

— Vegetaţii mai dure, fără ulceraţii sau uneori cu ulceraţii valvulare mai puţin pronunţate — *endocardită ulcero-vegetantă subacută* (endocardită malignă lentă — Jacqoud-Osler).

Se vor face examene bacteriologice.

## LEZIUNILE ORIFICIILOR VALVULARE
## (tabelul LXVIII)

### ORIFICII MĂRITE

**Funcţional**

— Lărgirea orificiului atrio-ventricular drept, care apare mai ales ca urmare a dilatării importante a inimii drepte, determinate de decompensarea acesteia — *insuficienţă tricuspidiană.*

— Lărgirea orificiului arterei pulmonare, întîlnită numai în cazul unei mari dilataţii a ventriculului drept — *insuficienţa arterei pulmonare.*

**Organic**

— Valvule mitrale îngroşate, albe-gălbui, retractate, indurate, de consistenţă cartilaginoasă, cu suprafaţa netedă sau neregulată, încrustată uneori cu lame sau noduli calcaroşi; marginea aderentă a valvulei este îngroşată, sclerozată; comisurile sînt libere neaderente. Cordajele tendinoase sînt retractate, scurtate, îngroşate, uneori fuzionate, cu suprafaţa netedă de culoare albă-sidefie. Pilierii sînt îngroşaţi, iar endocardul care le acoperă este albicios, sclerozat — *insuficienţă mitrală.*

Insuficienţa mitrală se găseşte în reumatism, ateromatoză şi, mai rar, în caz de rupturi şi perforaţii valvulare.

— Valvule sigmoidiene aortice cu transparența diminuată, cu comisurile libere, neaderente, iar marginile libere ale valvulelor îngroșate, indurate, retractate, fapt care împiedică închiderea lor — *insuficiență aortică.*

În *boala Corrigan* (insuficienţă aortică de natură endocarditică reumatismală) leziunea se găseşte pe marginea liberă a valvulelor sigmoide şi pe faţa lor ventriculară, respectînd faţa aortică. Valvulele sînt uneori impregnate cu calcar, iar aorta este normală. Uneori, se găseşte şi o sudare a valvulelor la nivelul comisurilor, insuficienţa fiind asociată şi cu stenoză. În *boala Hodgson* (insuficienţă aortică de natură arterială sifilitică sau ateromatoasă) leziunea se găseşte pe marginile libere ale valvulelor sigmoide şi pe faţa lor aortică. Comisurile dintre valvule sînt lărgite (insuficienţă pură), iar aorta la origine este dilatată, ateromatoasă. Adesea, la nivelul orificiilor coronariene se găsesc leziuni de ateromatoză sau plăci rotunde albicioase, uşor translucide, „plăci gelatiniforme".

## ORIFICII MICŞORATE

### Organic

— Îngroşarea şi sclerozarea valvulelor mitrale şi lipirea lor la nivelul comisurilor (semn patognomonic al stenozelor) — *stenoză mitrală.*

Valvulele sînt opace, albe-gălbui, dure, cu faţa superioară netedă, iar faţa inferioară neregulată, din cauza aderenţelor anormale ale cordajelor tendinoase, care sînt sclerozate, retractate, uneori fuzionate. Pilierii prezintă vîrful sclerozat, retractat. Aparatul valvular are forma unei pîlnii rigide, al cărei vîrf are un orificiu strîmtat ce se deschide în cavitatea ventriculară. Endocardul parietal, ventricular şi atrial este şi el sclerozat, cu o nuanţă sidefie. Leziuni asociate, după stadii: dilatarea atriului drept, plămîn de stază, hipertrofia ventriculului drept, insuficienţa funcţională a tricuspidei.

— Valvule sigmoide aortice îngroşate, scleroase, rigide, uneori infiltrate cu calcar, şi comisuri sudate — *stenoză aortică.*

Aparatul sigmoidian are o formă de pîlnie, al cărei vîrf, ce prezintă un orificiu foarte strîmt, este îndreptat spre lumenul aortei. Leziune asociată: hipertrofia excentrică a ventriculului stîng.

— *Stenoza tricuspidei sau pulmonarei* este rară.

## STENOZA ŞI INSUFICIENŢA

— Valvule mitrale îngroşate, dure, retractate (insuficienţă) şi comisuri lipite (stenoză) — *boală mitrală.*

— Leziuni ale sigmoidelor aortice cu aceleaşi caractere ca la mitrală — *stenoză şi insuficienţă aortică.*

## MALFORMAŢIILE INIMII ŞI VASELOR
## (tabelul LXIX)

### Ale inimii în totalitate

— Greutatea inimii mult mărită — *hipertrofie congenitală.*
— Inimă mică, care nu corespunde vîrstei şi dezvoltării somei — *hipoplazie.*
— Inima situată în hemitoracele drept — *dextrocardie.*
Poate fi asociată cu *situs inversus* visceral.

### Ale cavităţilor

— Inimă formată din 2 cavităţi — *cord bilocular.*
— Inimă formată din 3 cavităţi, prin lipsa peretelui interatrial — *cord trilocular biventricular.*
— Inimă formată din 3 cavităţi, prin lipsa peretelui interventricular — *cord trilocular biatrial.*

### Ale pereţilor

— Persistenţa orificiului Botal după 3—12 luni de la naştere sau lipsa septului interatrial — *comunicare interatrială.*
— Persistenţa orificiului Panizza la unirea septului membranos cu septul muscular sau dezvoltarea incompletă a septului interventricular în porţiunea membranoasă sau în porţiunea musculară (boala Roger) — *comunicare interventriculară.*

### Ale vaselor

— *Persistenţa canalului arterial* (canalul Botal) după luna a doua sau a treia de la naştere.
— Strangulare inelară la nivelul istmului aortic — *stenoza istmului aortic* (coarctaţie aortică).
— Mărirea de calibru a arterei pulmonare, de obicei asociată cu o aortă de calibru redus — *dilataţia arterei pulmonare.*
— *Anomalii ale coronarelor* în ceea ce priveşte poziţia, numărul şi distribuţia; naşterea coronarei stîngi din artera pulmonară (Abrikosov).

### Ale orificiilor

— Valvulele sigmoide ale arterei pulmonare sînt consistente, sudate în formă de diafragm străbătut de un mic orificiu — *stenoza orificiului pulmonarei.*

## MODIFICĂRI CADAVERICE ŞI LEZIUNILE INIMII

| MODIFICĂRI CADAVERICE | DIFUZE | | | | | PLANE | NODULARE | CHISTICE | ULCERO-NECROTICE | RETRACTATE |
|---|---|---|---|---|---|---|---|---|---|---|
| | Inimă mărită | | | | Inimă micşorată | | | | | |
| | Hipertrofiată şi dură | | Dilatată şi moale | | | | | | | |
| | În totalitate | Parţial | În totalitate | Parţial | | | | | | |
| Rigiditate<br>Relaxare<br>Putrefacţie<br>Cheaguri sanguine | Hipertrofie simplă<br>Hipertrofie concentrică<br>Hipertrofie excentrică<br>Inimă bovină<br>Cardiomegalie glicogenică la copii<br>Miocardoscleroză<br>Miocardită reumatismală<br>Pancardită reumatismală | Hipertrofia ventriculului stîng<br>Hipertrofia şi dilatarea ventriculului stîng<br>Hipertrofia ventriculului drept<br>Fibroelastotoza endocardică | Lipomatoza inimii<br>Dilataţia miogenă<br>Miocardoză | Dilatarea ventriculului drept<br>Dilatarea atriului drept<br>Dilatarea atriului stîng<br>Anevrismul miocardic | Atrofie simplă<br>Atrofie brună | Infarct în stadiul de necroză<br>Infract în stadiul de organizare | Miocardită supurată<br>Miocardită tuberculoasă<br>Neoplasme primitive<br>Cancer metastatic | Chist hidatic | Miomalacie<br>Ruptura inimii | Infarct cicatriceal |

Stenoza pulmonară se poate localiza fie la nivelul orificiului pulmonarei, fie subvalvular sau supravalvular. Stenoza pulmonară asociată cu alte defecte congenitale dă, clinic, boala albastră sau cianoza congenitală.

— Valvule sigmoide aortice sudate care formează un diafragm străbătut de un mic orificiu, ventriculul stîng fiind hipertrofiat — *stenoza orificiului aortic.*

— *Stenoza mitrală* este rară.

— *Stenoza tricuspidiană* este rară.

— Absența totală sau parțială a valvulelor sau dezvoltarea lor incompletă (valvule ferăstruite) — *insuficiență valvulară.*

— Două valvule sigmoide aortice în loc de trei — *aortă bicuspidă.*

**De implantare a vaselor**

— *Aorta călare pe ambele ventricule,* iar pulmonara ia naștere din ventriculul stîng.

— *Artera pulmonară călare pe ambele ventricule,* iar aorta ia naștere din ventriculul drept.

— *Trunchi arterial comun* pentru aortă și pulmonară; trunchiul ia naștere în dreptul comunicării interventriculare (lipsa septului interventricular).

*Tabelul LXVII*

LEZIUNILE ENDOCARDULUI

| DIFUZE | NODULARE | VEGETANTE | ULCERO-VEGETANTE |
|---|---|---|---|
| **Valvulită difuză (Valvulită Talalaev)** | Valvulită verucoasă<br>Valvulită recurentă | Valvulită vegetantă<br>Endocardită parietală vegetantă | Endocardită ulcero-vegetantă acută<br>Endocardită ulcero-vegetantă subacută |

*Tabelul LXVIII*

LEZIUNILE ORIFICIILOR VALVULARE

| MĂRITE | | MICȘORATE | STENOZA ȘI INSUFICIENȚA |
|---|---|---|---|
| **Funcțional** | Organic | Organic | |
| **Insuficiență tricuspidiană<br>Insuficiența arterei pulmonare** | Insuficiență mitrală<br>Insuficiență aortică | Stenoză mitrală<br>Stenoză aortică<br>Stenoză tricuspidiană<br>Stenoză pulmonară | Boală mitrală<br>Stenoză și insuficiență aortică |

*Tabelul LXIX*

MALFORMAȚII ALE INIMII ȘI VASELOR

| ALE INIMII IN TOTALITATE | ALE CAVITĂȚILOR | ALE PEREȚILOR | ALE VASELOR | ALE ORIFICIILOR | DE IMPLANTARE A VASELOR | COMPLEXE |
|---|---|---|---|---|---|---|
| Hipertrofie congenitală | Cord bilocular | Comunicare interatrială | Persistența canalului arterial | Stenoza orificiului pulmonarei | Aortă călare pe ambele ventricule | Tetralogie Fallot |
| Hipoplazie | Cord trilocular biventricular | Comunicare interventri-culară | Stenoza istmului aortic | Stenoza orificiului aortic | Artera pulmonară călare pe ambele ventricule | Trilogie Fallot |
| Dextrocardie | Cord trilocular biatrial | | Dilatația arterei pulmonare | Stenoză mitrală | Trunchi arterial comun | Complex Eisenmenger |
| | | | Anomalii ale coronarelor | Stenoză tricuspidiană | Transpoziția arterei pulmonare și aortei | |
| | | | | Insuficiență valvulară | | |
| | | | | Aortă bicuspidă | | |

— Artera pulmonară ia naștere din ventriculul stîng, iar artera aortă din ventriculul drept — *transpoziția arterei pulmonare și aortei.*

### Complexe

— Stenoza sau atrezia congenitală a arterei pulmonare; dextropoziția aortei, care poate fi călare pe ambele ventricule sau ia naștere din ventriculul drept; comunicare interventriculară sus-situată; hipertrofia ventriculului drept — *tetralogia (tetrada) Fallot.*

— Stenoza arterei pulmonare; comunicare interatrială; hipertrofia ventriculului drept — *trilogia (triada) Fallot.*

— Dextropoziția aortei; comunicare largă interventriculară sus-situată și hipertrofia ventriculului drept — *complexul Eisenmenger.*

## ARTERA AORTĂ

*Normal.* Prezintă un calibru regulat, cu peretele suplu, elastic, de culoare galbenă-cărămizie, cîteodată rozată, datorită imbibiției cadaverice; este de consistență uniformă, neaderînd de organele vecine și cu suprafața internă netedă, lucioasă, albicioasă. La emergența aortei, se identifică orificiul ventriculo-arterial stîng cu valvulele sigmoide subțiri, transparente, elastice, prezentînd pe marginea lor liberă un nodul fibros (nodulul Arantius). La copii, pînă la 3 luni, poate exista între aortă și artera pulmonară stîngă un canal arterial, canalul Botal, în genere de 10—12 mm, a cărui direcție este în prelungirea arterei pulmonare sau a ramurii sale stîngi. După 3 luni, acest canal se obliterează și se transformă într-un cordon fibros (ligamentul arterial).

— Aortă, la examenul extern, cu calibrul mărit, egal calibrat, dilatat cilindric, de consistenţă inegală, cu zone moi şi dure, pe alocuri calcare, de consistenţa cojii de ou (la secţionare scîrţîie), cu pereţii inegal îngroşaţi, menţinîndu-se ca un jgheab, iar pe suprafaţa internă se observă plăci izolate sau confluente cu aspect polimorf — *ateromatoza aortei.*

După vîrsta lor, plăcile au aspecte variate: reliefate sau plane, lenticulare, subendoteliale, albe-gălbui, moi — *plăci ateromatoase neulcerate* (stadiul I); rotunde sau policiclice, cu fundul neregulat, granulos, ocupat de o magmă opacă albă-gălbuie, sfărîmicioasă — *plăci ateromatoase ulcerate* (stadiul II); albicioase, dure, de consistenţa cojii de ou, detaşabile — *plăci calcare* (stadiul III); cu suprafaţa netedă, albe, **translucide, sticloase, dure, elastice — *plăci cicatriceale.*** Ateromatoza este localizată pe toată lungimea aortei, mai pronunţată pe aorta abdominală, cu predilecţie la nivelul zonelor de curbură, de schimbare a calibrului şi de bifurcaţie, întinzîndu-se şi pe colateralele aortei şi pe vasele somatice. Vor fi căutate şi celelalte localizări ale ateroscleroze.

— Aortă inegal calibrată, consistentă, dură, rigidă, cartonoasă, cu dilatări (anevrisme), cu tendinţă la trombozare; la secţionare, pereţii sînt inegal îngroşaţi, neelastici, iar pe suprafaţa internă se văd plăci de aspecte şi dimensiuni variabile — *aortită sifilitică.*

Plăcile au aspecte variate: albicioase sau albe-cenuşii, proeminente, de consistenţă crescută, cu direcţia predominant longitudinală, separate prin şanţuri longitudinale — *plăci condroide;* uşor proeminente, albe-rozate, bine delimitate, localizate în jurul orificiului coronarian sau al ramurilor mari colaterale — *plăci gelatiniforme.* Se pot observa şi cicatrice albicioase, care produc tracţiuni ale intimei spre adventice. Leziunile se localizează cu predilecţie la nivelul originii sigmoidelor aortice, aortei ascendente şi cîrjei aortice, rar pe aorta descendentă şi niciodată pe aorta abdominală sau pe colaterale. Examenul macroscopic nu este suficient pentru a determina etiologia aortitei. Se va face examen histopatologic.

— Masă compactă, roşie-închisă la suprafaţă, albă în profunzime, uneori stratificată, zbîrcită, mată, neelastică, sfărîmicioasă, umplînd lumenul vasului şi aderentă de perete — *tromboză.*

Endartera prezintă, alături de cîteva porţiuni netede, lucioase, zone cu aspect neregulat, ce marchează locul de aderenţă a trombului. Se va face diagnosticul diferenţial cu cheagul sanguin cadaveric (p. 327).

— Dilatare mare regională, localizată în porţiunea ascendentă a aortei, la nivelul crosei şi al aortei toracice (în aortita sifilitică) sau, mai rar, la nivelul aortei abdominale (în ateromatoză); suprafaţa internă de obicei neregulată, mai mult sau mai puţin subţiată, cu plăci dure de scleroză, ulceraţii ateromatoase şi, uneori, cu trombi care micşorează adeseori cavitatea — *anevrism.*

Vor fi cercetate leziunile de vecinătate care variază după sediu: leziuni ale rahisului, ale sternului, compresiuni ale esofagului, perforaţii într-o bronhie etc. Anevrismul poate îmbrăca aspecte variate: pungă care proemină la suprafaţa aortei,

în afara axului vascular, bine limitată, rotundă sau ovalară, regulată sau boselată, de mărimea unei nuci, portocale, cap de făt sau de adult — *anevrism sacciform;* dilataţie cu lumen ce rămîne în direcţia axului aortei — *anevrism fusiform sau cilindric;* dilatări sub formă de evaginări mici, „în deget de mănuşă", cu perete subţire, moale sau dur datorită fibrozării sau calcifierii sale — *anevrism cupuliform* (crateriform); canal situat în grosimea peretelui aortei şi care ocupă o parte din circumferinţa sa, prezentînd un orificiu de intrare sub forma unei fisuri a intimei, de obicei deasupra valvulelor sigmoide, şi un orificiu de ieşire (la nivelul intimei sau adventicei); în porţiunea inferioară a aortei sau a unor ramuri principale — *anevrism disecant* (intraparietal), consecutiv unui hematom sau hemoragii ce infiltrează şi disociază tunicile vasului una de alta.

— Soluţie de continuitate a peretelui aortic, cu direcţie transversală sau longitudinală, cu marginile netede sau neregulate, localizată de obicei deasupra valvulelor sigmoide, mai rar pe aorta descendentă — *ruptura aortei.*

Rupturile pot fi incomplete, interesînd numai tunica internă, şi complete, interesînd peretele vascular în toată grosimea sa. Rupturile se produc în cazuri de aortită ateromatoasă, aortită sifilitică, traumatisme. Se va cerceta prezenţa revărsatului sanguin în cavitatea pericardică, mediastin sau cavitatea abdominală, legat de localizarea rupturii.

## ARTERA PULMONARĂ

*Normal.* Are peretele elastic, de consistenţă uniformă, cu suprafaţa internă netedă, lucioasă, albicioasă. Orificiul ventriculo-arterial drept are 3 valvule sigmoide subţiri, transparente, elastice, flexibile, cu o margine liberă pe care se găseşte un nodul fibros, nodulul Morgagni.

### LEZIUNE

— Cheag sanguin care are de obicei forma unui ghem, de culoare albă-roşiatică — *embolia arterei pulmonare.*

Este transportat pe cale venoasă.

21

# LEZIUNILE ORGANELOR CAVITĂȚII ABDOMINALE ȘI PELVIENE

## PERITONEUL

*Normal.* Seroasă lucioasă, subţire, transparentă, umedă, cu o foiţă parietală care căptuşeşte cavitatea abdominală şi pelviană, fiind dublată de un ţesut conjunctiv lax, care permite desfacerea ei de pe planurile profunde, şi o foiţă viscerală, acoperind suprafaţa externă a organelor. O serie de formaţiuni peritoneale (mezouri, epiplooane, ligamente) leagă organele între ele şi organele de peretele abdominal. Răsfrîngerea peritoneului de pe un organ pe altul determină fundurile de sac (prevezical, vezico-rectal, vezico-uterin) şi fosetele (duodenale, ileo-cecale, sigmoidiene) cu importanţă în patologie.

*Tabelul LXX*

LEZIUNI

| CONŢINUT ANORMAL | | NODULARE | CHISTICE |
|---|---|---|---|
| Lichid | Solid | | |
| Sero-citrin (ascită)<br>Sero-fibrinos (peritonită sero-fibrinoasă)<br>Purulent (peritonită purulentă)<br>Lactescent (ascită chiloasă)<br>Gelatinos (ascită gelatinoasă)<br>Bilos (peritonită biliară)<br>Hemoragic (inundaţie peritoneală sau peritonită hemoragică) | Depozite de fibrină (peritonită uscată fibrinoasă)<br>Resturi alimentare<br>Resturi fecaloide (peritonită fecaloidă)<br>Paraziţi (*Taenia echinococcus*) | Peritonită tuberculoasă granulică<br>Peritonită tuberculoasă cazeoasă<br>Peritonită tuberculoasă fibroadezivă<br>Sarcom<br>Cancer miliar metastatic<br>Cancer nodular metastatic | Pneumatoză chistică<br>Chist seros<br>Chist hidatic |

## CONŢINUT ANORMAL AL CAVITĂŢII PERITONEALE
(tabelul LXX)

### Lichid

**Sero-citrin**

— Transparent, clar, care poate ajunge pînă la zeci de kilograme, cu reacţia Rivalta negativă (transsudat) (vezi p. 144); peritoneul parietal şi visceral de aspect anemic, palid — *ascită.*

Se găseşte în ciroza hepatică, în insuficienţa cardiacă etc.

**Sero-fibrinos**

— Transparent sau uşor tulbure, cu reacţia Rivalta pozitivă (exsudat), cu flocoane şi membrane fibrinoase abundente, albe-cenuşii sau albe-gălbui, libere sau aderente de peritoneul parietal şi visceral, care este roşiatic, cu capilarele evidente, cu luciul pierdut — *peritonită sero-fibrinoasă.*

Se întîlneşte în peritonita cu piogeni sau tuberculoasă.

**Purulent sau sero-purulent**

— Mai mult sau mai puţin dens, cu seroasa peritoneală cu vascularizaţie evidentă şi cu luciul pierdut, acoperită de membrane fibrino-purulente, ce se dezlipesc uşor şi plutesc în lichidul din cavitate — *peritonită purulentă.*

Ansele intestinale sînt destinse, hiperemiate, friabile, aglutinate între ele datorită depozitelor de fibrină. Marele epiploon este îngroşat, hiperemiat. Se va cerceta leziunea cauzală: apendicita, ulcerul gastro-duodenal, colecistita, focarul operator recent, septicemia etc. Peritonita purulentă poate fi *generalizată* sau *circumscrisă,* limitată într-o porţiune a cavităţii peritoneale de către epiploon, de porţiuni ale seroasei, de ansele intestinale sau de alte organe, prin aderenţe laxe sau fibrinoase. Localizarea depinde de organul cu infecţia primitivă, pe cale de perforare sau perforat. De exemplu, *peritonita supraombilicală* (abces subfrenic) se produce prin perforarea unui abces hepatic sau splenic; *peritonita periapendiculară* (abces periapendicular) este consecinţa perforării unui abces apendicular şi este localizată ileo-inghinal, retro-cecal, lombar, pelvian sau mezo-celiac; localizările depind, în parte, de poziţia apendicelui şi de aderenţele produse; *pelviperitonita supurată* cu colecţii purulente într-o zonă limitată a micului bazin sau în întreaga cavitate, colecţii care se pot deschide în organele cavitare din pelvis, la perete sau în cavitatea peritoneală, dînd peritonita purulentă generalizată; *flegmonul ligamentului larg* cu colecţie purulentă în grosimea şi porţiunea superioară a ligamentului, între cele 2 foiţe ale sale, fundurile de sac fiind libere, iar colul uterin mobil; *flegmonul tecii hipogastrice,* în care colecţia purulentă se găseşte la baza ligamentului larg şi se poate deschide în vezică, vagin, uneori în rect şi uter; *flegmonul pelvian difuz,* în care colecţia purulentă se găseşte în tot ţesutul conjunctiv al micului bazin şi se întîlneşte frecvent în infecţia puerperală.

**Lactescent**

— Opalescent sau uşor rozat — *ascită chiloasă.*

Apare în rupturi ale vaselor chilifere, canalului toracic sau prin compresiuni exercitate de tumori abdominale asupra trun-

chiurilor limfatice abdominale şi asupra canalului toracic, fapt care îngreunează circulaţia limfatică.

**Gelatinos** — Gros, vîscos, asemănător coloidului — *ascită gelatinoasă.*

Se găseşte în chisturi ovariene, mucocel apendicular sau tumori coloide.

**Bilos** — Vîscos, galben sau verzui, cu caracterele bilei hepatice; peritoneul este de culoare galbenă-verzuie — *peritonită biliară.*

Cauza frecventă o constituie perforaţia veziculei biliare şi a canalelor biliare extrahepatice.

**Hemoragic** — Sînge pur cu cheaguri sanguine, care se găseşte în toată cavitatea pelviană — *inundaţie hemoragică.*

Se produce prin rupturi traumatice ale unui organ (ficat, splină), perforaţii uterine, ruptura unui chist hematic ovarian, rupturi ale vaselor abdominale, rupturi ale anevrismelor. Colecţia sanguină poate fi limitată la o anumită regiune: pelvis sau ligament larg. În *hematocelul pelvian,* colecţia de sînge, în parte coagulat, poate ajunge pînă în fosele iliace şi ombilic, iar cavitatea pelviană poate fi liberă sau se găsesc aderenţe peritoneale cu intestinul, epiploonul, rectul, uterul, determinînd în porţiunea superioară a colecţiei un fel de diafragm care o separă de restul cavităţii abdominale; se găseşte frecvent în sarcinile ectopice.

*În hematocelul intraligamentar* colecţia este extraperitoneală, cu infiltratul sanguin între foiţele ligamentului larg; se produce în urma rupturii unei sarcini tubare sau a plexului utero-ovarian.

— Sero-hemoragic, galben-roziu sau roşiatic, uneori coagulat, cu seroasa hiperemiată, cu luciul pierdut, îngroşată, acoperită cu membrane fibrino-hematice — *peritonită hemoragică.*

Se produce în perforări ale unui ulcer gastric sau duodenal, perforări intestinale (febră tifoidă), pancreatită hemoragică, cancerul peritoneal, tuberculoză etc.

## Solid

— Depozite de fibrină albicioase sau cenuşii, care acoperă seroasa peritoneală netransparentă, mată, şi determină aderenţe între organe — *peritonită uscată fibrinoasă.*

În cavitatea peritoneală nu se găseşte lichid sau se găseşte o cantitate foarte mică. *În pelviperitonită, forma plastică,* la femei, se găsesc bride sau mase fibrinoase întinse, localizate în fundul de sac Douglas, în fundul de sac vezico-uterin sau ocupă întreg pelvisul, înglobînd şi imobilizînd organele pelviene.

— *Resturi alimentare* în perforaţii digestive înalte (ulcer gastro-duodenal neoplasme maligne perforate).

— Resturi fecaloide — *peritonită fecaloidă.*

Se găseşte în perforaţii digestive joase (febră tifoidă, perforaţii ale tumorilor intestinale).

— *Paraziţi* (*Taenia echinococcus*), în cazul chistului hidatic al ficatului, splinei etc.

## LEZIUNI DE FORMĂ NODULARĂ
(tabelul LXX)

— Granulaţii miliare, galbene-cenuşii, neregulat împrăştiate pe seroasă, apărînd uneori numai în vecinătatea organului din care s-a făcut diseminarea: ulcerele tuberculoase intestinale, limfoganglionii tuberculoşi, salpinge cu tuberculoză etc. — *peritonită tuberculoasă granulică.*

— Noduli galbeni-cenuşii, izolaţi sau confluenţi, cazeificaţi şi ramoliţi, cu mase de necroză galbenă-cenuşie de aspect brînzos (cazeum), cu aderenţe fibrinoase şi fibroase interviscerale şi viscero-parietale, cu ansele intestinale aglutinate în pachete (relativ greu de separat) — *peritonită tuberculoasă cazeoasă.*

— Granulaţii şi noduli galbeni-cenuşii cazeificaţi, fibrocazeificaţi şi fibrocalcari, situaţi într-un bloc voluminos alb-cenuşiu, scleros, dur, fixat de perete prin aderenţe puternice cu ansele intestinale aglutinate, sudate şi strangulate — *peritonită tuberculoasă fibro-adezivă* (fibro-plastică).

— Nodul unic sau multiplu, lobulat, neregulat, cu zone de necroză şi hemoragii pe suprafaţa de secţiune — *sarcom.*

Se întîlneşte de obicei la copii, la nivelul mezenterului, epiploonului şi mezocolonului sigmoidian. În cavitatea peritoneală se găseşte o ascită seroasă sau hemoragică.

— Granulaţii mici rotunde, albicioase, dure, cu peritoneul îngroşat — *cancer miliar metastatic.*

În cavitatea peritoneală se găseşte lichid ascitic, uneori hemoragic. Se va cerceta tumoarea primitivă. Se va face examenul histopatologic.

— Noduli de mărimi variabile, izolaţi sau conglomeraţi, rotunzi, sesili sau pediculaţi, albicioşi sau roz, moi, friabili sau duri, schiroşi — *cancer nodular metastatic.*

Uneori, nodulii sînt de culoare neagră (metastaze de la un melanom malign al pielii, ochiului etc.). În cavitatea peritoneală se găseşte un lichid ascitic, uneori hemoragic, şi numeroase aderenţe între organe. Se va căuta tumoarea primitivă. Se va face examenul histopatologic.

## LEZIUNI DE FORMĂ CHISTICĂ
(tabelul LXX)

— Formaţiuni sferice, cavitare, multiple, izolate sau conglomerate, transparente, strălucitoare, de mărimea unor boabe de mei sau nuci mici, cu pereţii subţiri sau groşi şi cu gaze sub presiune în cavitate — *pneumatoză chistică.*

Este localizată în grosimea mezenterului, epiploonului şi în subseroasa, musculara şi submucoasa intestinului subţire.

— Formaţiune chistică, uneori de dimensiuni foarte mari, cu peretele pe alocuri gros, albicios, pe alocuri subţire, transparent, cu cavitatea uni- sau multiloculară plină cu un lichid seros, limpede, gălbui — *chist seros*.

Se întîlneşte frecvent în grosimea mezenterului, mai rar la nivelul mezocolonului şi marelui epiploon.

— Formaţiune chistică de volum variabil şi cu caracterele descrise la chistul hidatic pulmonar (p. 320) — *chist hidatic* (echinococoza peritoneală).

Chistul se dezvoltă în ţesutul conjunctiv subperitoneal, fiind acoperit de seroasa peritoneală şi coexistă cu alte chisturi hidatice viscerale. Există o formă pseudotuberculoasă cu mici granulaţii de mărimea unor boabe de mazăre, de consistenţă elastică sau calcară.

## MEZENTERUL

*Normal.* Formaţiune membraniformă a seroasei peritoneale, care leagă intestinul subţire de peretele posterior al abdomenului. Este larg, mobil, în formă de evantai, format din 2 foiţe netede, lucioase, între care se găseşte ţesut conjunctivo-adipos, limfoganglioni (de mărimea unor boabe de mei), nervi şi vasele care irigă jejuno-ileonul.

*Tabelul LXXI*

LEZIUNI

| NODULARE | CHISTICE | RETRACTATE |
|---|---|---|
| Lipom<br>Fibrom | Chist seros<br>Chist hidatic | Mezenterită sclerozantă |

### LEZIUNI DE FORMĂ NODULARĂ
(tabelul LXXI)

— Nodul de mărime variabilă, care poate ajunge la 20—30 kg, bine circumscris, galben, moale sau dur (calcifiat) — *lipom.*

— Nodul de volum variabil (1—8 kg), bine circumscris, alb, dur, cu aspect de vîrtejuri pe suprafaţa de secţiune — *fibrom.*

Se va face examenul histopatologic.

### LEZIUNI DE FORMĂ CHISTICĂ
(tabelul LXXI)

— *Chistul seros şi chistul hidatic* au fost descrise la leziunile peritoneului (vezi mai sus).

## LEZIUNI DE FORMĂ RETRACTATĂ
(tabelul LXXI)

— Mezenterul neregulat, retractat, îngroşat, cu striaţii sau zone stelate, cicatriceale, albicioase — *mezenterita sclerozantă.*

Datorită retracţiilor, intestinul subţire, cu calibrul uneori diminuat, este atras spre rahis.

## LIMFOGANGLIONII MEZENTERICI

— Limfoganglioni măriţi, putînd ajunge pînă la mărimea unei nuci, hiperemiaţi, roşiatici sau roz-cenuşii, de aspect umed, suculent pe suprafaţa de secţiune — *limfoganglioni tifici.*

În faza de ulceraţie tifică a plăcilor Peyer, limfoganglionii prezintă zone de necroză.

Limfoganglionii mezenterici pot prezenta, de asemenea, şi leziuni de tuberculoză, limfogranulomatoză malignă, leucoze, metastaze canceroase etc., descrise la p. 208—210.

## SPLINA

*Normal.* Ovoidă, acoperită de peritoneu, sub care se află capsula splinei, netedă, semitransparentă, aderentă de parenchim şi care pătrunde la nivelul hilului în parenchimul splenic, împreună cu vasele, cărora le formează teci. Suprafaţa externă este violacee, iar pe fondul roşu-închis al suprafeţei de secţiune se observă puncte albe (pulpa albă) şi mici striaţii sidefii (travee conjunctive). Splina este extrem de friabilă, lăsîndu-se pătrunsă şi distrusă cu degetul prin apăsare.

## MODIFICĂRI CADAVERICE
(tabelul LXXII)

Splina se alterează rapid după moarte, capătă o consistenţă scăzută, moale, mai ales în stările infecţioase. Pe secţiune este roşie-închisă şi se rade uşor cu cuţitul. Uneori, din cauza putrefacţiei, splina ia un aspect de burete.

## LEZIUNI DE FORMĂ DIFUZĂ
(tabelul LXXII)

**Splină mare, dură**

— Roşie sau violacee, cu capsula îngroşată; în timpul secţionării se scurge o cantitate variabilă de sînge — *splină de stază* (cardiacă).

*Tabelul LXXII*

## MODIFICĂRI CADAVERICE ŞI LEZIUNI

| MODIFICĂRI CADAVERICE | DIFUZE | | | NODULARE | CHISTICE | RETRACTATE |
|---|---|---|---|---|---|---|
| | Splină mare | | Splină mică | | | |
| | Dură | Moale | | | | |
| Comune | De stază<br>Amiloidă<br>Din boala Gaucher<br>Din boala Niemann-Pick<br>Din ciroze<br>Din malarie<br>Din anemia hemolitică familială<br>Din leucoza limfoidă cronică<br>Din leucoza mieloidă cronică<br>Din splenita cronică | Splenită acută nesupurată | Atrofia splinei<br>Splină senilă | Infarct alb<br>Infarct roşu<br>Splină amiloidă nodulară<br>Splenită acută cu microabcese<br>Splenită tuberculoasă granulică<br>Splină micotică<br>Splină limfogranulomatoasă<br>Cancer primar<br>Cancer metastatic | Splină polichistică<br>Chist seros<br>Chist hemoragic<br>Chist hidatic | Infarct cicatrizat<br>Splină sclero-gomoasă |

Se vor cerceta inima (leziunea cauzală), ficatul, splina, rinichiul (organe de stază).

— Splină de consistenţă plastică (prin apăsare rămîne o adîncitură), cu capsula netedă, întinsă; pe secţiune este uscată, lucioasă, translucidă, roşie-palidă, cu aspect slăninos — *splenomegalie amiloidă.*

Macroscopic, splina prezintă reacţia caracteristică a amiloidului faţă de soluţia Lugol şi acid sulfuric (vezi p. 145).

Vor fi căutate focarele supurative (tuberculoză, osteomielită, sifilis etc.) care au provocat amiloidoza; de asemenea, se vor căuta şi celelalte localizări posibile ale amiloidozei: ficat, rinichi, suprarenală, limfoganglioni.

— Splină mărită, uneori pînă la 3 kg, netedă, de culoare cărămizie-violacee, fără leziuni de perisplenită — *splenomegalia din boala Gaucher.*

Este asociată cu hepatomegalie şi micropoliadenopatie. Este o boală a S.R.E.H., în care se pexează kerazina. Se vor face examenele histopatologice şi histochimice.

— Splină dură sau moale, pătată neregulat, galbenă, galbenă-roşiatică pe suprafaţa de secţiune — *splenomegalia din boala Niemann-Pick.*

Este asociată cu o uşoară hepatomegalie şi hipertrofie ganglionară. Este o boală a S.R.E.H., în care se pexează sfingomielina şi lecitina. Se vor face examene histopatologice şi histochimice.

— Splină scleroasă, cu capsula pe alocuri îngroşată; pe suprafaţa de secţiune este de culoare cenuşie, cu aspect granulos, cu benzi de scleroză şi puncte albe-sidefii (foliculii sclerozaţi) — *splenomegalia din ciroză.*

Leziunea esenţială este hepatică (ciroza atrofică sau hipertrofică, ciroza pigmentară). Se vor examina tegumentele (icter sau nu), cavitatea peritoneală (ascită sau nu).

— Splină de 0,5—3 kg, cu capsula subţiată (în forma acută a bolii), sau îngroşată (în forma cronică a bolii), cu marginea neregulată, cu aderenţe de organele vecine; în forma cronică, scîrţîie la secţionare, iar pe secţiune este cenuşie-negricioasă, datorită pigmentului malaric — *splenomegalie malarică.*

— Splină netedă, roşie, cu icter hemolitic — *splenomegalie hemolitică familială.*

— Splina în greutate de 1 000—1 500 g, dură uneori cu leziuni de perisplenită, cu suprafaţa de secţiune roză-cenuşie, uneori cu zone hemoragice, presărată cu puncte albe de mărimea unei seminţe de cînepă sau mai mari (foliculii hipertrofiaţi) — *splenomegalia din leucoza limfoidă cronică.*

Concomitent se constată hipertrofia limfoganglionară, amigdaliană şi o uşoară hepatomegalie. Se va face examenul histopatologic.

— Splină în greutate de 2—7 kg, cu forma păstrată, uneori cu capsula îngroşată şi cu aspect lucios, omogen, roşu-cenuşiu, pe suprafaţa de secţiune — *splenomegalia din leucoza mieloidă cronică.*

— Splină în greutate de 500—1 000 g, cu capsula îngroşată, opacă, fibro-hialinizată parţial (în plăci) sau pe toată întinderea, uneori cu aspect de cartilaj (sechele de perisplenită); la secţionare scîrţîie, iar pe secţiune este roşie-cărămizie, cu benzi de scleroză — *splenită cronică.*

**Splină mare, moale**

— Splina se turteşte pe masa de necropsie, cu capsula netedă, uneori acoperită de un exsudat fibrinos sau de membrane galbene-cenuşii (perisplenită) şi cu suprafaţa de secţiune brună sau cenuşie-roşiatică, friabilă; prin raderea suprafeţei de secţiune cu cuţitul se obţine o substanţă semifluidă, grăuncioasă, lipicioasă, roşie (noroiul splenic) — *splenită acută nesupurată.*

Acest aspect al splinei numit „splină infecţioasă" îl găsim în bolile infecţioase cu septicemie, în endocardita lentă malignă, febra tifoidă, tifosul exantematic, scarlatină etc.

**Splină mică**

— Cu capsula splenică încreţită — *atrofia splinei.*

Se găseşte în splenite sclerogene sau după hemoragii mari.

— Cenuşie, omogenă, cu capsula uneori îngroşată, albă-sidefie (perisplenită) — *splină senilă.*

## LEZIUNI DE FORMĂ NODULARĂ
(tabelul LXXII)

— Zonă gălbuie care bombează sau care se găseşte la acelaşi nivel cu suprafaţa organului; pe secţiune, de formă triunghiulară, cu baza la periferie şi vîrful spre hil, de culoare gălbuie uscată, dură la palpare şi cu o zonă periferică hemoragică — *infarct alb.*

Vor fi cercetate inima şi vasele, pentru leziunea cauzală, şi celelalte organe, pentru leziuni de stază, infarcte, ca oglindire viscerală a bolii.

— Zonă asemănătoare infarctului alb, însă de culoare roşie, cu limite mai puţin precise — *infarct roşu.*

— Noduli cenuşii, translucizi, cu reacţia caracteristică pentru amiloid (vezi p. 145) — *splină amiloidă nodulară.*

— Granulaţii mici, gălbui, rotunde, limitate de o zonă periferică roşiatică şi cu capsula splinei îngroşată, cu leziuni de perisplenită — *splenită acută cu microabcese.*

La nivelul splinei se poate găsi şi un abces unic, mare, limitat de o capsulă conjunctivă albicioasă. Este secundară septicemiilor şi infecţiilor tubului digestiv.

— Granulații miliare, transparente sau opace, galbene sau galbene-cenușii, cu splina variabil mărită, dură — *splenită tuberculoasă granulică.*

— Noduli pigmentați, duri, de culoare brună ca a tutunului, adesea înconjurați de o zonă de hiperemie — *splină micotică.*

— Noduli rotunzi, bine delimitați, de mărimi variabile, ajungînd pînă la mărimea unei nuci, de culoare albă-gălbuie pe un fond roșu-brun, realizînd un aspect în mozaic (splină porfirică) — *splina granulomatoasă din limfogranulomatoza malignă* (boala Hodgkin).

Vor fi cercetate și celelalte localizări ale bolii (limfoganglioni, viscere, schelet). Se va face examenul histopatologic.

— Nodul de culoare roșiatică, neprecis delimitat, cu scleroză în restul parenchimului splenic din vecinătate — *cancer primar.*

Se vor cerceta leziunile de la nivelul ficatului, plămînilor, limfoganglionilor. Se va face examenul histopatologic.

— Noduli albi-gălbui sau pestriți, de mărime variabilă — *cancer metastatic* (rar).

Se va face examenul histopatologic. Se va căuta tumoarea primitivă, de obicei cancerul de stomac, ficat, sîn.

## LEZIUNI DE FORMĂ CHISTICĂ
(tabelul LXXII)

— Formațiuni chistice multiple, de dimensiuni variabile, pline cu un lichid seros și cu splina mărită — *splină polichistică.*

— Formațiune chistică de dimensiuni mari, uni- sau multiloculară, cu un conținut seros — *chist seros.*

După unii, acesta ar reprezenta un limfangiom chistic.

— Formațiune chistică cu un conținut hemoragic cu cheaguri — *chist hemoragic.*

Leziunea este pusă în legătură cu un hemangiom chistic sau este de natură traumatică (hematom închistat intrasplenic).

— Formațiune chistică, cu caractere asemănătoare celor descrise la chistul hidatic pulmonar (p. 320) — *chist hidatic.*

Vor fi căutate și celelalte localizări ale echinococozei.

## LEZIUNI DE FORMĂ RETRACTATĂ
(tabelul LXXII)

— Zone mai mult sau mai puțin înfundate, cu aspect liniar sau stelat, sidefii, dure, corespunzătoare pe suprafața de secțiune unor zone mici triunghiulare sau liniare — *infarct cicatrizat.*

— Splină cu suprafaţa neregulată, cu retracţii, şanţuri şi ridicături, cu aspect de organ „legat cu sfoară“ şi cu benzi de scleroză care separă nodulii duri, cenuşii pe suprafaţa de secţiune — *splină sclero-gomoasă* (sifilis terţiar).

## STOMACUL

*Normal.* Pe cadavru, dilatat de gaze şi cu tonusul muscular pierdut, nesupus presiunii celorlalte organe abdominale, are forma unui cimpoi, şi nu a unui tub cum se vede pe viu. Prezintă: *o mică curbură*, pe care se inseră epiploonul gastro-hepatic (micul epiploon); *o mare curbură*, pe care se inseră epiploonul gastro-colic (marele epiploon); o dilataţie superioară, *marea tuberozitate*, pe care se inseră epiploonul gastro-splenic şi care vine în raport indirect, prin diafragm, cu inima şi plămînul stîng; o dilataţie inferioară, *mica tuberozitate* (fundul), situat la extremitatea inferioară dreaptă a marii curburi şi care corespunde, pe suprafaţa internă, trecerii dintre corp şi antru; două orificii, unul superior — *cardia* —, cu sfincter şi cute radiare, şi altul inferior — *pilor* —, cu sfincter şi valvulă. *Mucoasa* pe cadavru este albă-cenuşie-rozată, uneori acoperită cu mucus, şi prezintă cute (pliuri) longitudinale şi transversale şi mici şanţuri circulare care împart mucoasa în zone neregulat circumscrise, uşor proeminente, „mameloane“ (2—4 mm diametru), cu numeroase orificii (criptele gastrice), în care se deschid glandele stomacului. La nivelul micii curburi şi în zona învecinată, mucoasa este netedă, aderentă, puţin mobilă pe ţesuturile subiacente şi prezintă pliuri longitudinale laterale, care merg pe peretele anterior şi posterior, delimitînd calea gastrică (*Magenstrasse*). Caracterele descrise, fixitatea relativă datorită ligamentelor şi locurile de îngustare fiziologică (cardia, antru) explică predilecţia localizării leziunilor ulcerative la acest nivel. *Limfaticele stomacului* drenează în limfoganglionii situaţi în jurul cardiei, de-a lungul micii şi marii curburi, în jurul pilorului, şi în limfoganglionii situaţi lîngă coada pancreasului.

### MODIFICĂRI CADAVERICE
(tabelul LXXIII)

— *Hipostaza* se caracterizează prin prezenţa de pete roşii-murdare pe părţile declive ale stomacului, pe traiectul vaselor.

— *Submucoasă tumefiată*, cu aspect gelatiniform, albă sau neagră-brună.

— *Gastromalacie*, cu pereţii stomacului subţiaţi şi mucoasa de culoare brună, îmbibată cu secreţii gastrice şi cu sînge.

— *Putrefacţie cadaverică*, cu mucoasa brună-roşiatică sau brună-verde. Leziunea este situată de obicei pe faţa posterioară a stomacului şi în vecinătatea cardiei.

— *Autodigestie gastrică post-mortem*, în care mucoasa gastrică este tumefiată, friabilă, de culoare pămîntie-murdară, cu exulceraţii, cu marginile moi, fără fenomene congestive în jur şi cu resturi digerate ale mucoasei. Leziunea este situată în părţile declive ale stomacului, la nivelul marii curburi, cardiei şi feţei posterioare.

*Tabelul LXXIII*

**MODIFICĂRI CADAVERICE ŞI LEZIUNI**

| MODIFICĂRI CADAVERICE | MODIFICĂRI DE POZIŢIE | MODIFICĂRI DE FORMĂ ŞI CALIBRU | MODIFICĂRI DE CONŢINUT | LEZIUNI | | | |
|---|---|---|---|---|---|---|---|
| | | | | Perete subţiat | VEGETANTE | DIFUZE | ULCERO-NECROTICE |
| Hipostază<br>Submucoasă tumefiată<br>Gastro-malacie<br>Putrefacţie<br>Autodigestie<br>Perforaţie<br>Stomac bilocular | Dislo-caţie<br>Ptoză<br>Hernie | Stomac bilocular<br>Volvulus<br>Dilataţie<br>Stenoză pilorică<br>Stomac micşorat | Alimente<br>Lichid clar<br>Sînge roşu<br>Sînge negru<br>Materii fe-cale lichide<br>Materii fecale semisolide | Gastrită cronică atrofică | Varice<br>Tuberculoză<br>Polip Schwannom<br>Cancer vegetant<br>Cancer ulcero-vegetant<br>Sarcom | Gastrită acută catarală<br>Gastrită acută fibrinoasă<br>Gastrită flegmonoasă<br>Gastrită cronică hipertrofică<br>Cancer difuz mucos<br>Cancer difuz schiros<br>Linită plastică | Gastrită necrozantă<br>Eroziune gastrică<br>Eroziune hemoragică<br>Ulcer necrotic<br>Ulcer acut<br>Ulcer cronic<br>Ulcer calos<br>Ulcer perforat<br>Ulcer protejat<br>Ulcer cancerizat<br>Cancer ulcerat<br>Ulcer tuberculos<br>Ulcer sifilitic |

— *Perforaţia pereţilor* şi comunicarea cavităţii gastrice cu cavitatea peritoneală sînt datorite digestiei *post-mortem* a peretelui gastric şi simulează un ulcer, în special la copii.

— *Stomacul bilocular* este format din două pungi egale, datorită unei strîmtorări mediogastrice (spasm funcţional agonic). Această îngustare dispare prin simpla scoatere a stomacului din cavitatea abdominală. Nu se constată nici un fel de leziuni.

## MODIFICĂRI DE POZIŢIE
(tabelul LXXIII)
(puse în evidenţă la examenul extern *in situ*)

— Coborîrea pilorului şi micii curburi, cu o alungire a ligamentului gastro-hepatic — *dislocaţie gastrică.*

Se întîlneşte mai mult la femei, în cazul relaxării peretelui abdominal, în urma repetatelor sarcini, sau în cazuri de slăbire a muşchilor abdominali.

— Stomacul, cu capacitatea normală păstrată, este deplasat în jos, iar raporturile cu celelalte organe abdominale sînt modificate, fiind depărtat de diafragm, iar ligamentul gastro-frenic lipseşte — *ptoză.*

— Stomacul se găseşte în cavitatea toracică, în urma trecerii lui printr-un orificiu natural sau accidental al diafragmului — *hernie.*

## MODIFICĂRI DE FORMĂ ŞI CALIBRU

(tabelul LXXIII)

(puse în evidenţă la examenul extern *in situ*)

— Stomac împărţit în două pungi inegale, rotunde sau ovoide, unite printr-un segment intermediar îngust, cu aderenţe gastro-viscerale, iar pe suprafaţa internă, în dreptul îngustării, găsim stenoza de obicei semiinelară, ca un burelet dur, scleros, de culoare albicioasă — *stomac bilocular* („în desagă", „în ceas de nisip").

Se întîlneşte în ulcerul micii curburi, cancerul infiltrativ etc.

— Stomacul torsionat în jurul uneia din axele sale şi transformat într-o pungă închisă, ca un chist mare, cu peretele subţiat, echimotic — *volvulus*.

Uneori, se pot găsi leziuni de necroză şi perforaţii, cu peritonită consecutivă.

— Stomac mărit, cu orificiile cardiac şi piloric în poziţiile topografice normale, cu mica curbură fără nici o modificare, iar marea curbură mult coborîtă — *dilataţie gastrică*.

Dilataţiile acute ale stomacului se observă în boli infecţioase (febră tifoidă, scarlatină etc.), în infecţii cronice (nefrite, cardiopatii), postoperator sau după un prînz excesiv. Dilataţia gastrică cu hipertrofia peretelui se constată în stenoza pilorică.

— Îngustare la nivelul pilorului, cu stomac variat dilatat — *stenoză pilorică*.

*Stenoza congenitală* la nou-născut este datorită hipertrofiei musculaturii pilorului (5—6 mm) şi apare ca un inel dur proeminent, neextensibil, cu orificiul strîmtat. *Stenoza căpătată* este caracterizată printr-o îngustare a canalului piloric de natură extrinsecă (aderenţe perigastrice, neoplasme ale organelor vecine regiunii gastro-duodenale) sau intrinsecă (ulcer cicatrizat, cicatrice datorite substanţelor caustice, neoplasme benigne ale antrului piloric, corpi străini care obstruează lumenul pilorului). Stomacul este dilatat în proporţie variată, dependent de rapiditatea cu care s-a instalat stenoza.

— *Stomac micşorat*, cu mucoasa atrofiată, netedă, albicioasă.

Se întîlneşte în stările caşectice, în anemii.

## MODIFICĂRI DE CONŢINUT

(tabelul LXXIII)

— *Alimente* în cantităţi mari, în cazul unui prînz recent sau al unei eventuale stenoze pilorice.

— *Lichid clar*, mai mult sau mai puţin abundent, în cazul unei hipersecreţii gastrice.

— *Sînge roşu*, în ulcer gastric sau varice esofagiene.

— *Sînge negru*, cu aspectul drojdiei de cafea, în ulceraţia uremică sau cancerul gastric ulcerat.

— *Materii fecale lichide*, în ocluzii intestinale.
— *Materii fecale semisolide*, în cazul unei fistule gastro-colice prin perforarea unui ulcer gastric în colon.

## LEZIUNI DE FORMĂ DIFUZĂ
(tabelul LXXIII)

### Perete gastric îngroşat

— Mucoasă gastrică îngroşată, edematiată, rozată, acoperită de mucus, cu hemoragii punctiforme şi eroziuni pe crestele pliurilor — *gastrită acută catarală.*

Se întîlneşte în boli infecţioase, abuz de alcool, de condimente, în uremie.

— Mucoasă gastrică îngroşată, cu depozite cenuşii-murdare şi membrane aderente, după a căror desprindere rămîn ulceraţii superficiale — *gastrită acută fibrinoasă* (gastrită pseudo-membranoasă).

Se întîlneşte în scarlatină, dizenterie, febra puerperală.

— Mucoasă gastrică edematiată, cenuşie, hiperemiată, cu puncte şi striuri hemoragice, cu ulceraţii multiple acoperite de lambouri sfacelate şi de puroi galben-cenuşiu; peretele de consistenţă moale lasă să se scurgă, la secţionare, un lichid purulent-sanguinolent, care a disociat mucoasa de submucoasă şi de pătura musculară — *gastrită flegmonoasă.*

Seroasa gastrică este acoperită de depozite fibrinoase. Leziunea se găseşte în ulcerul gastric, cancerul gastric, în cursul unei septicemii, în febra puerperală, endocardita infecţioasă).

— Mucoasa gastrică îngroşată, roză-cărămizie, roşie sau brun-neagră, acoperită cu mucus alb-cenuşiu sau galben-brun, cu pliurile mucoasei proeminente, de dimensiuni inegale, cu aspect mamelonat, separată prin şanţuri, uneori cu ulceraţii şi hemoragii — *gastrită cronică hipertrofică.*

— Stomac cu pereţi moi, infiltraţi cu mucus pe o întindere mare; pe secţiune, masa infiltrantă are aspect areolar, iar ochiurile ei conţin un mucus gelatiniform, transparent sau galben — *cancer difuz mucos* (gelatinos sau coloid).

— Stomac de consistenţă mai dură, lemnoasă, nu se turteşte pe masa de necropsie, cu mucoasa îngroşată, care prezintă zone netede lipsite de pliuri şi zone mamelonate, albicioase, pe alocuri hemoragice şi, uneori, cu ulceraţii — *cancer difuz schiros* (cancer fibros).

Leziunea prinde şi mezenterul şi marele epiploon, care sînt retractate. Se va face examenul histopatologic.

— Stomac cu pereţii mult îngroşaţi, duri, cu aderenţe de organele vecine şi cu cavitatea mult micşorată, parţial sau total transformată într-un tub rigid; mucoasa este în general netedă, uneori uşor mamelonată, palidă sau albicioasă, cu mici ulceraţii superficiale — *linită plastică.*

Formă specială de cancer gastric schiros, puţin adenogen, care *infiltrează tardiv organele vecine.*

## Perete gastric subţiat

— Peretele stomacului cu mucoasa netedă, subţiată, albă, cu dispariţia parţială a pliurilor şi a şanţurilor, adesea cu striaţii roşii, din cauza dilatării anormale a vaselor — *gastrită cronică atrofică.*

La lupă, se observă că orificiile glandulare sînt foarte rare. Leziunea se găseşte în anemia pernicioasă, caşexie, cancer.

## LEZIUNI DE FORMĂ VEGETANTĂ
(tabelul LXXIII)

— Proeminenţe ovalare sau rotunde (dilataţii ampulare venoase), situate la nivelul vîrfurilor pliurilor sau în spaţiul dintre pliuri — *varice.*

— Masă voluminoasă, alungită, dură, situată de obicei în regiunea pilorului şi cu extindere în duoden — *tuberculoză gastrică, forma hipertrofică* (rară).

Se va face examenul histopatologic pentru diagnosticul diferenţial cu cancerul gastric.

— Formaţiune unică sau multiplă care proemină în interiorul cavităţii gastrice, pediculată sau sesilă, moale, cu suprafaţa netedă sau uşor mamelonată, roşiatică sau cenuşie — *polip* (unică); *polipoză* (multiplă).

Se localizează de obicei la nivelul pilorului, însă poate disemina pe toată suprafaţa internă a stomacului. Se va preleva pentru examenul histopatologic.

— Formaţiune pediculată, frecvent exogastrică, de mărime variabilă, uneori cu numeroase cavităţi mici (datorită degenerescenţei micropolichistice) sau un chist mare, unic, cu un conţinut clar, cu un nodul pe peretele său (permite, microscopic, să se pună diagnosticul) — *schwannom.*

— Formaţiune de mărime variabilă, proeminînd în interiorul cavităţii gastrice, cu suprafaţa neregulată, moale, cu peretele gastric în dreptul leziunii infiltrat, îngroşat şi indurat, iar pe secţiune este albicios, mat — *cancer vegetant.*

Localizările, în ordinea frecvenţei, sînt: regiunea pilorică, mica curbură, cardia, fundul gastric şi marea curbură. Se vor cerceta limfoganglionii regionali. Se va face examenul histopatologic.

— Formaţiune vegetantă cu aspectul descris mai sus, însă cu ulceraţii crateriforme, care ocupă partea centrală a tumorii — *cancer ulcero-vegetant.*

— Formaţiune circumscrisă, sesilă sau pediculată, moale sau dură, cu zone hemoragice — *sarcom.*

Poate fi endogastric, cu zone de ulceraţii, sau exogastric, cu localizarea frecventă pe marea curbură. Sarcomul se poate prezenta şi ca o leziune infiltrativă difuză, ducînd la îngroşarea peretelui gastric, fără să se extindă la seroasă. Se va face examenul histopatologic.

## LEZIUNI DE FORMĂ ULCERO-NECROTICĂ
(tabelul LXXIII)

— Ulceraţii şi placarde necrotice ale mucoasei gastrice, cu aspecte care variază după natura şi concentraţia substanţei caustice; leziunile sînt asemănătoare cu cele descrise la esofagita necrozantă caustică (p. 306) — *gastrită necrozantă* (corozivă).

— Mici pierderi de substanţă superficială a mucoasei, exulceraţii, cu un diametru de 1—2 mm, de formă rotundă sau ovalară, cu marginile regulate, cu fundul curat, roşiatic — *eroziune gastrică.*

Se întîlneşte în gastrite cronice, în febra tifoidă, gripă, pneumonie.

— Pierdere de substanţă superficială a mucoasei, cu marginile tăiate drept, cu fundul negricios (cheaguri sanguine), cu mucoasa din jur hiperemiată — *eroziune hemoragică.*

— Zonă mortificată, de forma unui placard unic sau multiplu, ovalar, de culoare brună sau neagră, cu suprafaţa netedă, plană, uscată, delimitată de un şanţ care-l separă de restul mucoasei, care este hiperemiată — *ulcer necrotic.*

Se găseşte în uremie, insuficienţa cardio-vasculară, alcoolism.

— Pierdere de substanţă de adîncime variabilă, rotundă, rar neregulată, cu dimensiuni de la 1 la 2 cm, uneori multiplă, cu marginile regulate, drepte, cu fundul murdar, cenuşiu — *ulcer acut.*

— Pierdere de substanţă unică, rar multiplă, de adîncime variabilă, de formă rotundă, ovalară sau policiclică, de dimensiuni variabile pînă la 10 cm diametru, cu marginile îngroşate, cu pereţii netezi şi fundul curat, neted, de culoare albă-cenuşie sau cenuşie, cu un diametru mai mic la orificiul de intrare, ceea ce conferă ulcerului un aspect de trunchi de con, cu marginea dinspre pilor înclinată, scalariformă, „în terasă“, şi marginea dinspre antrul piloric, verticală sau săpată — *ulcer cronic.*

În ordinea frecvenţei, se găseşte la nivelul antrului piloric, al micii curburi, feţelor anterioară şi posterioară ale stomacului, al marii curburi şi cardiei (ulcer juxtacardial).

— Pierderea de substanţă uneori foarte mare, rotundă, cu marginile şi pereţii induraţi, cu fundul curat, lucios, albicios, dur; în jur cu pliurile mucoasei îngroşate, radiare, şi cu peretele stomacului din zona respectivă îngroşat, fibros, dur, rigid — *ulcer calos.*

Pe suprafaţa externă, în dreptul ulcerului, seroasa peritoneală este îngroşată şi aderentă la organele vecine (ficat, pancreas etc.).

— Pierdere de substanţă interesînd întreg peretele gastric, inclusiv seroasa, cavitatea gastrică comunicînd cu cavitatea peritoneală care prezintă leziuni de peritonită, conţinut fibrino-purulent amestecat cu suc gastric şi resturi alimentare; orificiul de comunicare, de cîţiva milimetri, are marginile netede — *ulcer perforat.*

— Pierdere de substanţă interesînd toată grosimea peretelui gastric, inclusiv seroasa, comunicarea cu cavitatea peritoneală fiind împiedicată de un ţesut conjunctiv scleros sau de aderenţe cu organele vecine (ficat, splină, pancreas, colon şi epiploon) — *ulcer protejat* (ulcer perforat acoperit).

Uneori, ulcerul pătrunde în organele vecine (ulcer terebrant); fundul, format de organul respectiv, este neted şi de culoare cenuşie, galbenă sau albicioasă. Organul poate fi digerat de sucul gastric sau, dacă este cavitar (colon), se produce o fistulă (gastro-colică).

— Pierdere de substanţă ovalară neregulată, cu un versant neted, cu aspectul ulcerului simplu, şi cu un versant de aspect vegetant, neregulat, cu peretele pe secţiune albicios mat, de consistenţă crescută — *ulcer cancerizat.*

Se va face examenul histopatologic.

— Pierdere de substanţă de formă variabilă, cu marginile vegetante, infiltrate, cu fundul neregulat, acoperit cu resturi necrozate cenuşii, cu peretele stomacului din dreptul leziunii puternic infiltrat, îngroşat (2—3 cm), rigid, dur, pe secţiune de culoare albicioasă — *cancer ulcerat.*

Se va face examenul histopatologic.

— Pierdere de substanţă unică sau multiplă, rotundă, ovalară sau neregulată, de dimensiuni variabile, cu marginile groase, decolate şi fundul neregulat, acoperit de mase cazeoase şi cu rare granulaţii cenuşii sau galbene-cenuşii — *ulcer tuberculos.*

Suprafaţa externă a stomacului corespunzătoare ulcerului este acoperită de depozite fibrinoase (perigastrită) cu granulaţii cenuşii. Limfoganglionii gastrici sînt măriţi, uneori cu zone de cazeificare. Leziunea se localizează de obicei în vecinătatea pilorului, pe mica curbură, dar se poate găsi şi pe marea curbură sau pe peretele posterior.

— Pierdere de substanţă rotundă, ovalară sau policiclică, de dimensiuni variabile, cu margini indurate, cu fundul acoperit de un depozit galben vîscos, localizat de obicei la nivelul cardiei şi micii curburi — *ulcer sifilitic* (gomă ulcerată).

Se va face examenul histopatologic.

# DUODENUL

*Normal.* Nu este mobil, se întinde de la pilor pînă la unghiul duodeno-jejunal şi prezintă patru porţiuni formînd un cadru variabil (U, V, semiinelar etc.), în concavitatea căruia se află capul pancreasului. În vecinătatea unghiului duodeno-jejunal, peritoneul formează un număr de repliuri, fosete duodenale, care pot fi sediul herniilor duodenale sau retroperitoneale. Mucoasa doudenală este netedă, albă-roză, pînă la nivelul ampulei Vater, unde este verzuie, iar în rest se găsesc cute transversale (valvule conivente). La nivelul ampulei se deschide canalul coledoc şi Wirsung. Duodenul nu prezintă plăci Peyer.

*Tabelul LXXIV*

LEZIUNI

| MODIFICĂRI DE FORMĂ ŞI CALIBRU | MODIFICĂRI DE CONŢINUT | VEGETANTE | ULCERO-NECROTICE |
|---|---|---|---|
| Cuduri sau ptoză<br>Diverticul<br>Stenoză | Sînge<br>Bilă şi calculi | Cancer duodenal<br>Cancer vaterian | Ulcer acut<br>Ulcer cronic<br>Ulcer perforat<br>Ulcer protejat |

## MODIFICĂRI DE FORMĂ ŞI CALIBRU
(tabelul LXXIV)

— Mobilitatea anormală a duodenului, în urma unui defect de acolare a mezoduodenului, produce *cuduri* sau *ptoză.*

— Dilatare laterală „în deget de mănuşă“ a peretelui duodenal — *diverticul duodenal.*

— Îngustarea lumenului duodenal, cu o dilatare a duodenului deasupra stenozei, uneori şi a stomacului — *stenoză.*

Cauzele stenozei pot fi ulcerul duodenal, cancerul duodenal, cancerul capului pancreatic sau al veziculei biliare, aderenţele inflamatoare, bridele congenitale.

## MODIFICĂRI DE CONŢINUT
(tabelul LXXIV)

— *Sînge*, în caz de ulcer gastro-duodenal.

— *Bilă şi calculi*, în litiaza biliară; se vor examina vezicula biliară, căile biliare, ficatul.

## LEZIUNI DE FORMĂ VEGETANTĂ
(tabelul LXXIV)

— Formaţiuni vegetante, uneori ulcerate, neregulate, mamelonate, albicioase sau roze, impregnate uneori cu bilă, cu peretele duodenal mult îngroşat — *cancer duodenal* (rar).

Cancerul îmbracă un aspect inelar, producînd stenoze duodenale.

— Formaţiuni multiple mici, rotunde sau neregulate, puţin reliefate, sau o formaţiune unică emisferică, de mărimea unui bob de mazăre sau a unei alune, cu suprafaţa netedă sau mamelonată, cenuşie sau roză, cu localizare în jurul orificiului ampulei Vater — *cancer vaterian.*

Poate produce obliterarea canalului coledoc şi a canalului Wirsung.

## LEZIUNI DE FORMĂ ULCERO-NECROTICĂ

(tabelul LXXIV)

— Ulceraţie cu diametrul de 0,5—2 cm, obişnuit unică, de formă regulată, cu marginile tăiate drept, cu fundul regulat, galben sau cenuşiu, situat frecvent pe peretele anterior al primei porţiuni a duodenului — *ulcer acut.*

— Ulceraţie de dimensiuni uneori mari, de formă neregulată, policiclică, cu marginile groase, scleroase, cu fundul curat, de culoare albicioasă — *ulcer cronic.*

— Ulceraţie cu un orificiu deschis, rotund, regulat, cu un diametru de 3—15 mm, care face să comunice cavitatea gastrică cu cavitatea peritoneală — *ulcer perforat.*

Adesea se complică cu peritonită acută generalizată, rareori cu peritonită localizată; în cavitatea peritoneală se găsesc, uneori, materii alimentare amestecate cu puroi.

— Ulceraţie interesînd toată grosimea peretelui duodenal, cu fundul alcătuit de aderenţele peritoneale sau de un organ învecinat (de exemplu pancreasul), în care a pătruns şi de care este aderent — *ulcer protejat* (acoperit).

## JEJUNO-ILEONUL

*Normal.* Cuprins între unghiul duodeno-jejunal şi valvula ileo-cecală (valvula Bauhin), jejuno-ileonul este liber în cavitatea abdominală, fiind acoperit de peritoneu, care este lucios, neted, subţire, transparent. Mucoasa este albă-roză, în porţiunea superioară a intestinului, albă-cenuşie în porţiunea inferioară şi prezintă o serie de cute transversale — valvulele conivente. Pe partea opusă inserţiei mezenterului, pe suprafaţa internă, se observă plăcile Peyer, sub formă de zone albicioase, rotunde sau ovalare, netede, uneori uşor cutate şi proeminente, cu axul lung paralel cu axul intestinului, mai numeroase în a doua porţiune a jejuno-ileonului. Pe toată suprafaţa mucoasei se găsesc, fără o topografie fixă, foliculi limfatici, sub formă de puncte sau zone rotunde albicioase.

## MODIFICĂRI CADAVERICE

(tabelul LXXV)

— Calibru mărit, datorită gazelor de putrefacţie intestinală sau prezenţei materiilor fecale împinse de gazele de la nivelul ileonului — *dilatarea intestinului.*

*Tabelul LXXV*

MODIFICĂRI CADAVERICE ȘI LEZIUNI

| MODIFICĂRI CADAVERICE | MODIFICĂRI DE POZIȚIE | MODIFICĂRI DE FORMĂ ȘI CALIBRU | MODIFICĂRI DE CULOARE | MODIFICĂRI DE CONȚINUT | NODULARE | VEGETANTE | CHISTICE | ULCERO-NECROTICE |
|---|---|---|---|---|---|---|---|---|
| Dilatare | Volvulus | Dilatație generală | Infarctizare hemoragică | Gaze | Enterită tuberculoasă granulică | Enterită cronică hipertrofică | Chist | Febră tifoidă în stadiul de necroză |
| Hipostază | Invaginare | Dilatație segmentară | | Secreții | | Febră tifoidă | Pneumatoză chistică | Febră tifoidă în stadiul de ulcerație |
| Impregnare cu bilă | Aglutinare | Diverticuli | | Membrane | | Polip | | Perforații tifice |
| Invaginare | Deplasare | Diverticul Meckel | | Sînge | | Polipoză | | Enterită tuberculoasă ulcerată |
| | Abuşare chirurgicală | Stenoză | | Materii fecale în exces | | Miom | | Ulcer simplu |
| | | | | Materii fecale decolorate | | Fibrom | | Ulcer peptic |
| | | | | Paraziți | | Lipom | | |
| | | | | Corpi străini exogeni | | Cancer | | |
| | | | | Calculi (litiază) | | | | |

— Coloraţie roşie-violacee în porţiunea inferioară a anselor intestinale — *hipostază.*

— Coloraţie verzuie a peretelui intestinal din apropierea veziculei biliare — *impregnare cu bilă.*

— Pătrunderea în formă de deget de mănuşă a unei porţiuni din intestin într-o porţiune supra- sau subiacentă — *invaginare.*

Porţiunea invaginată se desface uşor, iar peritoneul este normal. Nu trebuie confundată cu invaginarea din timpul vieţii.

## MODIFICĂRI DE POZIȚIE

(tabelul LXXV)

— Ansa jejuno-ileală răsucită pe axul mezenteric, dilatată, edemaţiată, roşie-violacee, cu depozite fibrinoase pe seroasă — *volvulus.*

Mezenterul la nivelul torsiunii ia forma a două conuri opuse prin vîrfurile lor. Uneori, găsim infarctizări hemoragice ale porţiunii respective a intestinului. Se vor cerceta vasele mezenterice.

— Pătrunderea în formă de deget de mănuşă a unei porţiuni de intestin într-o porţiune de intestin supraiacentă sau subiacentă — *invaginare.*

Se va examina peretele segmentului invaginat: pierderea luciului seroasei, culoarea roşcată datorită hiperemiei, micile pete hemoragice, depozitele de fibrină şi aderenţele; la nivelul mucoa-

sei se găsesc ulceraţii. În această invaginare, este interesat uneori şi mezenterul, care este edematiat, cu vase care se pot strictura. Deasupra invaginaţiei, intestinul este destins, hiperemiat, uneori cu hemoragii submucoase şi ulceraţii. Invaginarea poate avea sedii diferite: ileo-cecală, ileo-colică, ileo-ileală etc. Se vor căuta cauzele posibile: lipom, polip etc.

— Aderenţe între ansele intestinale de tip fibrinos, lax sau fibros, cu depozite purulente (peritonită purulentă) sau mase de cazeum (peritonită tuberculoasă fibro-cazeoasă) — *aglutinare.*

Apare în leziuni inflamatoare ale cavităţii peritoneale.

— *Deplasarea* unei anse prin hernierea ei în canalul inghinal.

— *Abuşarea chirurgicală* a unor anse în scop terapeutic.

## MODIFICĂRI DE FORMĂ ŞI CALIBRU

(tabelul LXXV)

— Mărirea întregului calibru intestinal — *dilataţie generală.*

Se produce în meteorism, atonii musculare.

— Mărirea calibrului intestinal, apărînd totdeauna în segmentele de deasupra zonelor stenozate — *dilataţie segmentară.*

— Dilatări laterale „în deget de mănuşă" ale intestinului — *diverticuli.*

— Evaginare tubulară, „în deget de mănuşă, de volum şi lungime variabile (2—10 cm), situat pe marginea liberă a intestinului subţire, la o distanţă de 30—60 cm de valvula ileo-cecală — *diverticulul Meckel.*

Este un rest al canalului omfalo-mezenteric. Se vor căuta eventualele leziuni (inflamatoare, ulcere).

— Strîmtorare congenitală sau căpătată a lumenului intestinal — *stenoză.*

***Stenoza** congenitală* apare fie ca un canal care lasă să pătrundă cu greutate un stilet, fie ca un cordon fibros subţire, fără lumen (aplazie congenitală), localizat cu predilecţie în porţiunea terminală a ileonului. Uneori, stenoza este determinată de un repliu al mucoasei, formînd un fel de valvulă sau diafragm prevăzut sau nu cu un orificiu central sau periferic (mai frecvent la intestinul gros). Segmentul de intestin supraiacent stenozei este mai mult sau mai puţin dilatat, iar segmentul subiacent este atrofiat, turtit.

*Stenoza căpătată* în timpul vieţii este datorită unor invaginări intestinale, volvulus intestinal, strangulării prin bride, cicatrice circulare (consecutive unor traumatisme sau unor leziuni inflamatoare, în special tuberculoza), proliferări în interiorul lumenului a unor neoplasme benigne sau maligne, neoplasme inelare, compresiuni dinafară exercitate de aderenţe sau de neoplasme ale organelor învecinate etc.

## MODIFICĂRI DE CULOARE

(tabelul LXXV)

— Intestinul prezintă un segment de culoare violacee închisă, cu suprafaţa externă acoperită de depozite subţiri fibrino-hemoragice; la deschidere, se scurge un lichid negricios; peretele este îngroşat, edematiat,

infiltrat cu sînge, cu mucoasa edematiată, violacee, uneori cu eroziuni şi ulceraţii — *infarctizare hemoragică.*

Mezenterul corespunzător intestinului lezat este de culoare violacee, infiltrat cu sînge, mult îngroşat, indurat, cu luciul pierdut şi acoperit cu depozite fibrino-hemoragice. În cavitatea peritoneală se constată o cantitate variabilă de lichid roz. Se vor cerceta eventualele cauze: volvulus, embolii şi tromboze ale venelor mezenterice.

## MODIFICĂRI DE CONŢINUT
(tabelul LXXV)

— *Exces de gaze*, în meteorism.

Se va cerceta cauza: peritonită, ocluzie.

— *Secreţii* de diferite aspecte: mucoasă, în enterita cataralâ; muco-purulentă sau purulentă, în enterita purulentă; sanguinolentă, în enterita hemoragică. Se va cerceta mucoasa intestinală, care este edematiată, hiperemiată, cu pierderi de substanţă superficiale (exulceraţii) sau mai profunde (ulceraţii).

— *Membrane şi mucozităţi* filante, uneori spumoase, semănînd cu albuşul de ou necoagulat, dispuse sub formă de benzi, filamente sau cilindri, de culoare galbenă sau cenuşie, care acoperă mucoasa intestinală edematiată şi hiperemiată. Se constată în enterocolita muco-membranoasă.

— *Sînge* roşu sau negru, în ulcer sau cancerul digestiv. Se va cerceta leziunea care a sîngerat şi se va face examenul histopatologic.

— *Materii fecale solide în exces*, în constipaţii cronice.

— *Materii fecale decolorate*, în icterul prin retenţie. Vor fi cercetate ficatul, vezicula biliară şi canalele biliare.

— *Paraziţi* (tenie, ascarizi).

— *Corpi străini* exogeni.

— *Litiaza* intestinală însoţeşte, de obicei, enterocolita muco-membranoasă şi poate avea diferite aspecte: *nisip* şi *pietriş* intestinal de dimensiuni mici, galben sau brun; *enteroliţi*, de mărimi variabile, rotunzi, bruni sau cenuşii, unici sau multipli, duri, stratificaţi pe secţiune, cu centrul format dintr-un corp străin (calculi biliari emigraţi din vezicula biliară, sîmburi de fructe etc.); *coproliţi*, infiltraţi cu săruri de calcar, rotunzi, albicioşi sau cenuşii, omogeni pe secţiune. Se vor examina ficatul, căile biliare, vezicula biliară.

## LEZIUNI DE FORMĂ NODULARĂ
(tabelul LXXV)

— Granulaţii miliare sau noduli cenuşii sau galbeni-cenuşii, proeminenţi, duri, situaţi pe o zonă violacee, care încercuieşte o porţiune limitată de intestin pe suprafaţa externă, constituind *limfangita tuberculoasă peritoneo-intestinală*, iar la nivelul mucoasei se găsesc granulaţii

și noduli cenușii reliefați, izolați sau grupați, uneori cu ulcerații cu margini neregulate, anfractuoase — *enterită tuberculoasă granulară.*

Se vor examina limfoganglionii și vor fi căutate celelalte localizări viscerale ale tuberculozei.

## LEZIUNI DE FORMĂ VEGETANTĂ
(tabelul LXXV)

— Mucoasă intestinală îngroșată, uneori cu ridicături papilare sesile sau pediculate, alteori cu ulcerații acoperite cu mucus vîscos — *enterită cronică hipertrofică.*

— Plăci Peyer hipertrofiate, de diferite mărimi, cu axul lor mare paralel cu axul longitudinal al intestinului, bine conturate, cu marginile netede, cu suprafața neregulat mamelonată, șănțuită (aspect cerebriform), roză-cenușie, de consistență moale (plăci moi) sau dură (plăci dure) și cu foliculii limfatici hipertrofiați, reliefați, de mărimi variabile — *febră tifoidă în stadiul de hipertrofie* sau de intumescență encefaloidă (prima săptămînă de boală).

Leziunile se pot găsi pe plăcile Peyer și foliculii limfatici din jejun și foliculii din colonul ascendent (*jejuno-colotifos*) sau numai pe foliculii din colonul ascendet (*colotifos*). Se vor examina splina și limfoganglionii mezenterici.

— Formațiune de mărime și formă variabile, sesilă sau pediculată, cu suprafața netedă sau ușor mamelonată, neulcerată sau ulcerată, roză-cenușie, moale, proeminînd în interiorul lumenului intestinal; poate da ocluzii intestinale prin invaginație — *polip.*

Se va face examenul histopatologic.

— Polipi multipli, diseminați sau conglomerați, cu aspectul de ciorchine — *polipoză.*

Pot da ocluzii.

— Formațiuni de mărimi variabile, pediculate sau nu, dezvoltate subseros sau submucos, care prin volumul lor, pot produce ocluzii intestinale — *mioame, fibroame, lipoame.*

Se va face examenul histopatologic.

— Formațiune conopidiformă, sesilă sau pediculată, cu zone de necroză și ulcerații, cu peretele intestinal îngroșat, infiltrat — *cancer.*

Se localizează rar la nivelul intestinului subțire; se vor căuta eventualele metastaze. Se va face examenul histopatologic.

## LEZIUNI DE FORMĂ CHISTICĂ
(tabelul LXXV)

— Formațiuni chistice legate de suprafața externă a intestinului printr-un pedicul; cavitatea chistului cu un conținut vîscos, tulbure, se deschide în lumenul intestinal — *chist intestinal.*

— Formaţiuni chistice mici, transparente, pline cu gaze, situate la nivelul subseroasei, muscularei şi al submucoasei, în toată lungimea intestinului sau numai pe porţiuni, cu aspectul descris la p. 343 — *pneumatoză chistică intestinală.*

### LEZIUNI DE FORMĂ ULCERO-NECROTICĂ
(tabelul LXXV)

— Plăci Peyer şi foliculi limfatici măriţi, cu suprafaţa neregulată, necrozată, exulcerată şi de culoare gălbuie-cenuşie-verzuie, în urma impregnării cu bilă, cu o zonă hiperemică la periferie — *febra tifoidă în stadiul de necroză* (în jurul zilei a 10-a de boală).

— Plăci Peyer ulcerate, de culoare roşiatică, cu axul mare paralel cu axul longitudinal al intestinului, cu marginile reliefate tăiate drept, cu fundul curat, neted şi lucios; foliculii limfatici prezintă leziuni asemănătoare ulcerative — *febra tifoidă în stadiul de ulceraţie* (aproximativ după a 18-a zi de boală).

Se vor examina splina şi limfoganglionii mezenterici.

— Fisuri sau orificii mici, unice sau multiple, care interesează toată grosimea peretelui, în dreptul plăcilor Peyer şi al foliculilor limfatici, asociate cu leziuni de peritonită — *perforaţii tifice.*

— Ulceraţii ale mucoasei, transversale, circulare, în jurul lumenului intestinal, perpendiculare pe axul longitudinal al intestinului, cu marginile groase, neregulate, dezlipite, infiltrate cu granulaţii galbene-cenuşii şi cu fundul neregulat, acoperit de granulaţii şi cazeum — *enterită tuberculoasă ulcerată.*

Se vor examina limfoganglionii şi se vor căuta celelalte localizări viscerale ale tuberculozei.

— Ulceraţie unică, rotundă sau ovalară, cu contur regulat, cu fundul neted sau granulos — *ulcer simplu.*

— Ulceraţie rotundă sau alungită, cu marginile tăiate drept, situată la nivelul gurii de anastomoză gastro-jejunale (după o gastro-entero-anastomoză) — *ulcer peptic.*

Poate fi localizat pe peretele anterior al ansei jejunale aferente sau chiar pe marginile gurii de anastomoză (ulcer gastro-jejunal). Mucoasa din vecinătatea ulcerului este hiperemiată, edematiată. Pe suprafaţa externă, în dreptul ulcerului peptic, se găsesc aderenţe peritoneale, care, uneori, formează un plastron dur, albicios.

## APENDICELE CECAL

*Normal.* Mic tub cilindric, „în deget de mănuşe", flexibil, moale, cu lungimea variabilă (2—10 cm), cu diferite poziţii faţă de cec (internă, externă, ascendentă, frecvent descendentă). Este legat de cec şi de porţiunea terminală a mezenterului printr-un

mezoapendice (a nu se confunda cu aderenţele). Suprafaţa externă este netedă, roză-cenuşie, acoperită de o seroasă albă, lucioasă. Secţionat, apendicele prezintă o cavitate în toată lungimea sa, la adulţi strîmtă (1—3 mm), la copii mai largă, iar la bătrîni obliterată în parte sau în total (apendice senil). Cavitatea apendicelui conţine în mod normal mucus.

*Tabelul LXXVI*

LEZIUNI

| MODIFICĂRI DE POZIŢIE | DIFUZE | | NODULARE | CHISTICE | ULCERO-NECROTICE |
|---|---|---|---|---|---|
| | Apendice mărit | Apendice micşorat | | | |
| Invaginare | Apendicită catarală<br>Apendicită flegmonoasă<br>Apendicită cronică hipertrofică | Apendicită cronică atrofică | Apendicită supurată circumscrisă<br>Apendicită tuberculoasă<br>Carcinom | Hidropizie<br>Empiem<br>Mucocel | Apendicită ulcero-flegmonoasă<br>Apendicită gangrenoasă<br>Apendicită cronică ulceroasă |

## MODIFICĂRI DE POZIŢIE

— Pătrundere totală sau parţială, în formă de deget de mănuşă, a apendicelui în cavitatea cecului — *invaginare.*

Se prezintă ca o formaţiune cilindrică acoperită de mucoasă. La nivelul orificiului de invaginare se găsesc aderenţe fibroase.

## LEZIUNI DE FORMĂ DIFUZĂ

### Apendice mărit

— Apendice hiperemiat, dur, cu seroasa peritoneală care-l înveleste cu luciul uşor diminuat; pe secţiune, peretele este îngroşat, cu mucoasa roşiatică, uneori uşor mamelonată — *apendicită catarală.*

— Apendice îngroşat, moale, cu seroasă acoperită de depozite fibrino-purulente sau hemoragice, cu mezoapendicele hiperemiat; pe secţiune, peretele este turgescent, cu mucoasa cu mici puncte hemoragice — *apendicită flegmonoasă.*

— Apendice îngroşat, total sau parţial, cu aderenţe puternice de organele vecine (peritonita adezivă); pe secţiune, peretele apendicular este îngroşat, cu mucoasa hipertrofiată, cu aspect mamelonat, de culoare brună — *apendicită cronică hipertrofică.*

**Apendice micşorat**

— Apendice retractat, scleros, alb-sidefiu, cu lumenul redus sau dispărut — *apendicită cronică atrofică.*

## LEZIUNI DE FORMĂ NODULARĂ
(tabelul LXXVI)

— Mici focare gălbui, purulente, înconjurate de o zonă de hiperemie (abcese miliare), situate în peretele apendicelui — *apendicită supurată circumscrisă* (apendicită abcedată).

Abcesele se pot deschide în cavitatea apendiculară sau în cavitatea peritoneală.

— Granulaţii miliare, tuberculi galbeni-cenuşii şi ulceraţii unice sau multiple, cu marginile anfractuoase, situate la nivelul mucoasei — *apendicită tuberculoasă* (rară).

Ulceraţiile pot perfora peretele apendicular şi să dea o peritonită închistată. În jurul apendicelui găsim aderenţe cu granulaţii galbene-cenuşii. Limfoganglionii mezoapendicelui şi ai mezenterului sînt cazeificaţi.

— Formaţiune nodulară de mărimea unui bob de mei sau sîmbure de cireaşă, neîncapsulată, de consistenţă crescută, de culoare albicioasă, albă-gălbuie sau cenuşie pe suprafaţa de secţiune — *carcinom.*

În alte cazuri, apendicele este mărit, cilindric, rigid, dur, cu peretele îngroşat şi mucoasa cenuşie sau roză. Se va face examenul histopatologic.

## LEZIUNI DE FORMĂ CHISTICĂ
(tabelul LXXVI)

— Formaţiune chistică plină cu lichid clar — *hidropizie.*

Se produce prin dilatarea puternică a porţiunii distale a apendicelui, determinată de un obstacol în porţiunea lui proximală, prin leziuni ale mucoasei sau prin torsionări ale sale.

— Apendice transformat chistic, plin de puroi — *empiem.*
— Apendice transformat chistic, plin cu un conţinut mucos — *mucocel.*

Se poate evacua în cavitatea peritoneală, prin perforarea apendicelui, dînd *peritonita gelatinoasă.*

## LEZIUNI DE FORMĂ ULCERO-NECROTICĂ
(tabelul LXXVI)

— Apendice cu caracterele apendicitei flegmonoase (p. 364), cu ulceraţii parţiale sau totale — *apendicită ulcero-flegmonoasă.*

— Apendice necrozat, parţial sau total, negru-verzui, moale, flasc, acoperit cu plăci cenuşii de sfacel, cu miros fetid — *apendicită gangrenoasă.*

La nivelul zonelor sfacelate, apendicele se poate perfora, prezentînd orificii de dimensiuni variate, localizate frecvent pe partea opusă mezoului apendicular, însoţindu-se de o peritonită purulentă localizată (abces periapendicular) sau generalizată. Uneori, apendicele este amputat parţial sau total şi se poate găsi în focarul pericecal sub forma unui cilindru flasc sau a unei membrane de culoare cenuşie.

— Apendice cu ulceraţii şi cicatrice superficiale la nivelul mucoasei — *apendicită cronică ulceroasă.*

## CECUL ŞI COLONUL

*Normal.* Intestinul gros începe de la valvula ileo-cecală şi se termină la anus. Suprafaţa externă, acoperită de peritoneul lucios, neted şi transparent, prezintă *bandelete musculare,* longitudinale, albicioase, iar între ele *boseluri* separate prin şanţuri transversale, cărora le corespund pe suprafaţa internă *ampule* şi *cute falciforme.* De-a lungul bandeletelor se găsesc *apendicii epiploici,* formaţiuni gălbui, adipoase, ca nişte ciucuri, care lipsesc la făt şi copil, sînt reduse la oamenii slabi, caşectici şi sînt bine dezvoltate la oamenii graşi. Mucoasa intestinală este roză-cenuşie, netedă, fără valvule conivente, fără plăci Peyer, dar cu foliculi limfatici. Intestinul gros este format din cec, colon şi rect. *Cecul* are forma unei ampule şi prezintă două orificii: unul în care se deschide intestinul subţire, prevăzut cu valvula ileo-cecală (Bauhin), iar mai jos orificiul apendicelui, rotund şi fără valvulă. *Colonul* se întinde de la cec pînă la rect şi prezintă patru porţiuni: *colonul ascendent,* fără mezou, cu aderenţă laxă de peretele posterior al abdomenului; *colonul transvers,* cu mezocolonul transvers, prezintă unghiul drept hepatic şi unghiul stîng splenic şi poate coborî pînă la pubis, căpătînd forme variate: U, V, W etc.; *colonul descendent* se întinde pînă la creasta iliacă, este fix, faţa posterioară fiind în contact direct cu peretele posterior al abdomenului; *colonul ileo-pelvian* (ansa sigmoidă), cu o porţiune iliacă fixă, datorită unui mezou scurt, şi o porţiune pelviană foarte mobilă, datorită unui mezou larg şi lung. Unele leziuni ale intestinului gros sînt asemănătoare cu cele ale intestinului subţire.

### MODIFICĂRI DE POZIŢIE
(tabelul LXXVII)

— Torsiunea ansei pelviene în jurul axului mezoului, de obicei anormal de lung şi mobil — *volvulus.*

Uneori, este asociat unei mezosigmoidite retractile. Torsiunea produce o dilatare enormă a ansei colonului.

— Pătrunderea în formă de deget de mănuşă a unui segment de intestin în segmentul învecinat — *invaginare.*

Se localizează de preferinţă ileo-cecal sau ceco-colic.

*Tabelul LXXVII*

## LEZIUNI

| MODIFICĂRI | | | DIFUZE | VEGETANTE | ULCERO-NECROTICE |
|---|---|---|---|---|---|
| De poziţie | De formă şi calibru | De conţinut | | | |
| Volvulus<br>Invaginare<br>Deplasări | Dilataţie segmentară<br>Diverticul<br>Dolicocolon<br>Megacolon<br>Cancer inelar stenozant | Lichid<br>Semilichid<br>Sînge roşu<br>Sînge negru<br>Paraziţi<br>Calculi biliari | Tiflită simplă<br>Colită<br>Enterită dizenterică bacilară | Tuberculoză ileo-cecală hipertrofică<br>Polipoză<br>Cancer vegetant<br>Sarcom | Tiflită ulceroasă<br>Ulcer simplu<br>Ulceraţie uremică<br>Enterită dizenterică bacilară<br>Tuberculoză ileo-cecală ulcerată<br>Cancer ulcerat<br>Fistule |

— Poziţii anormale ale colonului, în raport cu peretele abdominal, în caz de hernii — *deplasări.*

Se vor preciza sediul orificiului herniar, aspectul sacului şi eventualele complicaţii (strangulări).

### MODIFICĂRI DE FORMĂ ŞI CALIBRU
(tabelul LXXVII)

— Mărirea segmentară a calibrului colonului, prin compresiuni datorite unor bride — *dilataţie segmentară.*

— Evaginare „în deget de mănuşă", cu sediul pe colonul pelvian — *diverticul.*

— Colonul de calibru normal, dar de lungime crescută anormal în totalitatea sa sau segmentar — *dolicocolon.*

Este o malformaţie congenitală sau căpătată.

— Dilataţie de dimensiuni foarte mari a colonului, cu hipertrofia musculaturii peretelui (2—3 cm), cu cavitatea plină cu gaze şi materii fecale în cantităţi abundente, cu mucoasa netedă, fără cute, roşie-brună, adesea ulcerată — *megacolon congenital* sau boala Hirschsprung.

— Perete intestinal îngroşat, inelar, alb-rozat, moale, friabil, cu lumenul îngustat, cu suprafaţa intensă netedă sau neregulată, mamelonată, uneori cu ulceraţii neregulate, anfractuoase, cu marginile decoltate — *cancer inelar stenozant.*

În alte cazuri îngroşarea inelară are o consistenţă dură, peretele este deprimat, prezentînd pe suprafaţa peritoneală mici noduli neoplazici, albicioşi.

## MODIFICĂRI DE CONŢINUT
(tabelul LXXVII)

— *Lichid* amestecat cu sînge şi puroi, în colită.

— *Semilichid* amestecat cu sînge, puroi, membrane fibrinoase şi resturi de mucoasă.

— *Sînge roşu* nedigerat, în dizenterie, cancer colic.

— *Sînge negru* digerat, în ulcer şi cancer gastric sau de intestin subţire.

— *Paraziţi* (helmintiază), de obicei veniţi din intestinul subţire.

— *Calculi biliari*, în caz de litiază veziculară.

Se vor examina ficatul, vezicula biliară (uneori perforată în intestinul subţire) şi căile biliare.

## LEZIUNI DE FORMĂ DIFUZĂ
(tabelul LXXVII)

**Perete îngroşat**

— Tumefierea peretelui cecului, cu mucoasa edemaţiată şi hiperemiată — *tiflită simplă.*

— Peretele colonului îngroşat, cu mucoasa edemaţiată, hiperemiată, acoperită cu o secreţie mucoasă, muco-purulentă sau purulentă, uneori amestecată cu sînge — *colită.*

Uneori se găsesc mici ulceraţii, alteori mase vegetante inflamatoare, proeminînd în lumen. În jurul cecului şi colonului ascendent se observă aderenţe şi bride.

— Mucoasă edemaţiată difuz, neregulat mamelonată, hiperemiată, cu sufuziuni sanguine, acoperită, mai ales pe vîrfurile pliurilor intestinale, cu mici depozite gălbui-roşiatice, grăuncioase şi aderente care-i dau aspectul de „carne presărată cu pesmet". — *enterită dizenterică bacilară* (în stadiul de inflamaţie de tip difteroid).

Uneori se găsesc membrane fibrino-necrotice, gălbui-cenuşii, verzui sau cafenii, cu marginile uşor dezlipite, care, prin detaşarea lor, lasă o ulceraţie roşie sau cenuşie.

## LEZIUNI DE FORMĂ VEGETANTĂ
(tabelul LXXVII)

— Formaţiune alungită, putînd ajunge pînă la unghiul colic, cu suprafaţa neregulată, de aspect tumoral, de mărime variabilă, depăşind pumnul unui adult, cu peretele dur, constituit din peretele cecului mult îngroşat, înconjurat de o masă sclero-lipomatoasă, în care se găsesc

limfoganglioni cazeificaţi; mucoasa este îngroşată, neregulată, uneori cu ulceraţii, iar din loc în loc se observă granulaţii şi tuberculi cazeificaţi — *tuberculoză ileo-cecală hipertrofică.*

Se va face examenul histopatologic.

— Formaţiuni multiple, proeminente, în interiorul lumenului colonului, sesile sau pediculate, de culoare roşiatică — *polipoză.*

Se va face examenul histopatologic, pentru a preciza caracterul lor benign sau malign.

— Masă neregulată, mamelonată, uneori ulcerată, cenuşie-roşiatică, dură, proeminînd în lumenul intestinului, care poate fi redus la cîţiva milimetri (stenoză) şi al cărui perete este îngroşat, infiltrat, albicios — *cancer vegetant.*

Segmentul intestinal supraiacent este dilatat, cu peretele îngroşat, datorită leziunilor de edem, iar segmentul subiacent, îngustat. Se vor căuta metastazele. Se va face examenul histopatologic.

— Formaţiune unică sau multiplă, voluminoasă, cu suprafaţa neregulată, mamelonată, albicioasă, uneori cu zone roşiatice sau brune, hemoragice, de consistenţă dură sau inegală, cu zone moi, gălbui, fluctuente, de necroză — *sarcom.*

Se poate dezvolta fie proeminînd în interiorul lumenului intestinal, fie în grosimea peretelui (ducînd la îngroşarea lui), fie sub forma unei tumori sesile sau pediculate la nivelul suprafeţei externe a intestinului.

## LEZIUNI DE FORMĂ ULCERO-NECROTICĂ
(tabelul LXXVII)

— Ulceraţie rotundă sau ovalară, neregulată, gălbuie, cu mucoasa din jur îngroşată şi indurată — *tiflită ulceroasă.*

Peretele cecului se poate perfora, determinînd o peritonită generalizată sau o peritonită circumscrisă pericecală, acută sau cronică. Se va cerceta eventuala participare a apendicelui la leziune.

— Ulceraţie unică sau multiplă, orientată în axul colonului, de mărime şi formă variabilă — *ulcer simplu.*

Poate perfora peretele intestinului şi să dea o peritonită sau se poate cicatriza.

— Ulceraţia rotundă, hemoragică, cu marginile subţiri, localizată mai ales la nivelul colonului şi al rectului — *ulceraţie uremică.*

— Pierderi de substanţă superficiale sau mai profunde, în număr şi dimensiuni variabile, cu margini neregulate, cu aspect de hartă geografică, cu fundul acoperit de puroi şi membrane cenuşii-verzui, cafenii sau negricioase — *enterită dizenterică bacilară* (în stadiul de ulceraţie).

— Ulceraţie cenuşie, de mărime variabilă, cu marginile neregulate, decolate, acoperite cu mase de cazeum şi granulaţii cenuşii sau galbene-cenuşii; seroasa peritoneală este în general acoperită şi ea de granulaţii — *tuberculoză ileo-cecală ulcerată.*

— Ulceraţie circulară cu marginile îngroşate, neregulate, indurate, cu fundul indurat, de culoare negricioasă, cu striaţii sanguinolente; în jur, noduli tumorali albicioşi, mai mult sau mai puţin voluminoşi, duri şi friabili — *cancer ulcerat.*

— Traiecte făcînd să comunice colonul cu exteriorul sau cu alte organe cavitare — *fistule.*

Se pot găsi: *fistule colo-parietale*, în caz de anus chirurgical (se va cerceta cauza ocluziei care a determinat intervenţia chirurgicală); *fistule colo-gastrice*, în ulcere gastrice, cancer gastric sau colic; *fistule colo-uretrale* în tuberculoză, cancer.

## RECTUL

*Normal.* Cilindru regulat, cu cîteva şanţuri transversale, fără bandelete musculare, cu mucoasă albă-cenuşie, puţin aderentă de stratul muscular, cu un bogat plex venos cu mici dilataţii (ca mici grăunţe), şi cu cute longitudinale şi cîteva transversale. Venele rectului formează, în submucoasă, plexul hemoroidal.

*Tabelul LXXVIII*

LEZIUNI

| MODIFICĂRI DE CALIBRU | DIFUZE | VEGETANTE | ULCERO-NECROTICE | MALFORMAŢII |
|---|---|---|---|---|
| Stenoză | Rectită acută<br>Rectită cronică cataralâ<br>Rectită cronică granulică<br>Cancer infiltrant | Hemoroizi interni<br>Rectită cronică profilerativă<br>Polip<br>Tumoare viloasă<br>Cancer vegetant | Rectită cronică ulcerativă<br>Rectită limfo-granulomatoasă<br>Ulceraţie tuberculoasă<br>Ulceraţie sifilitică<br>Cancer ulcerat | Agenezie<br>Stenoză congenitală<br>Imperforaţie ano-rectală<br>Abuşare anormală |

### MODIFICĂRI DE CALIBRU
(tabelul LXXVIII)

— Micşorarea calibrului rectal, uneori filiform, cu peretele îngroşat, cu mucoasa netedă şi aderentă de straturile subiacente — *stenoză.*

Pot fi unice sau multiple şi sînt cauzate de: leziuni inflamatoare nespecifice, limfogranulomatoza Nicolas-Favre, sifilis, tuberculoză, cancer.

## LEZIUNI DE FORMĂ DIFUZĂ
(tabelul LXXVIII)

**Perete îngroşat**

— Perete rectal cu mucoasa îngroşată, roşie-violacee, acoperită de secreţie mucoasă sau muco-purulentă, cîteodată sanguinolentă, uneori cu ulceraţii superficiale sanguinolente — *rectită acută.*

Se găseşte în cazuri de spălături cu substanţe caustice, abuz de purgative, corpi străini în ampula rectală, în rectita hemoroidală şi în boala Nicolas-Favre.

— Perete rectal neelastic, cu mucoasă palidă, îngroşată, uneori rugoasă, acoperită de o secreţie muco-purulentă — *rectită cronică catarală.*

— Perete neelastic, cu mucoasă îngroşată, neregulată, cu mici ridicături cenuşii, contrastînd cu culoarea roşiatică a mucoasei dintre ridicături, uneori cu exulceraţii — *rectită cronică granulică.*

— Perete îngroşat (1—4 cm) transformat într-un tub rigid, de culoare albicioasă sau cenuşie pe secţiune; pe suprafaţa internă este uşor neregulat, cu fisuri şi ulceraţii — *cancer infiltrant.*

Cancerul rectal, indiferent de formă, invadează toate straturile peretelui rectal, ţesuturile şi organele perirectale, formînd un bloc care solidarizează rectul cu organele din jur. El poate determina frecvent o stenoză, situată de obicei la nivelul porţiunii superioare a rectului sau la nivelul joncţiunii recto-sigmoidiene (*cancer „în virolă"*). Metastazele viscerale sînt rare.

## LEZIUNI DE FORMĂ VEGETANTĂ
(tabelul LXXVIII)

— Ridicături conice sau emisferice, de culoare vişinie, constituite din mici ghemuri venoase dilatate, proeminînd sub mucoasa rectală subţiată şi uneori ulcerată — *hemoroizi interni.*

— Mucoasă rectală îngroşată, cu o serie de formaţiuni vegetante inegale, sesile sau pediculate, cenuşii-rozate sau roşiatice, de consistenţă crescută, uneori cu exulceraţii — *rectită cronică proliferativă.*

— Formaţiune de mărime variabilă, unică sau multiplă, sesilă sau pediculată, cu suprafaţa netedă sau mamelonată, roşie-violacee, de consistenţă moale, uneori cu mici formaţiuni chistice pe suprafaţa de secţiune — *polip.*

— Formaţiune tumorală cu aspect de tufă, sesilă sau cu un pedicul scurt şi larg, cu vilozităţi de culoare roşiatică, de consistenţă moale, depresibilă — *tumoare viloasă.*

Poate fi localizată sau să intereseze întreaga circumferinţă rectală. În lumenul rectal se găseşte o abundentă secreţie vîscoasă. Degenerarea malignă a leziunii se recunoaşte prin infiltrarea dură a zonei de implantare. Se va face examenul histopatologic.

— Formaţiune mai mult sau mai puţin proeminentă, unică, rar multiplă, de mărime variabilă, friabilă, cu suprafaţa uşor neregulată,

uneori ulcerată, roşiatică, cu baza dură; la periferie se continuă cu mucoasa îngroşată, roşiatică, aderentă de planurile subiacente — *cancer vegetant*.

## LEZIUNI DE FORMĂ ULCERO-NECROTICĂ

(tabelul LXXVIII)

— Ulceraţii multiple, cu fundul neregulat acoperit de sînge, fibrină şi puroi, cu mucoasa din jur hipertrofiată, vegetantă, cu peretele rectal indurat, sclerozat — *rectită cronică ulcerativă.*

Leziunea poate fi de sine stătătoare sau poate reprezenta o extindere a unei colite ulcero-hemoragice sau faza de început a rectitei din limfogranulomatoza Nicolas-Favre. Se vor cerceta întregul colon, limfoganglionii inghinali şi se va face examenul histopatologic al leziunii.

— Ulceraţie mare superficială, circulară, a mucoasei de deasupra zonei în care rectul este transformat într-un tub rigid, stenozat, înconjurat de un manşon sclero-lipomatos dur (leziuni de perirectită); sub stenoză se găsesc leziuni de rectită proliferativă, cu formaţiuni papilomatoase — *rectită limfogranulomatoasă Nicolas-Favre.*

Frecvent se găsesc leziuni asociate sub formă de fistule multiple recto-perineale sau recto-fesiere, prin care se scurge un puroi grunjos. În unele cazuri, se găsesc leziuni de *elefantiazis ano-genito-perineal.*

— Ulceraţie cu direcţie verticală (urmînd traiectul vaselor limfatice), cu marginile groase, decolate, cu fundul cenuşiu-roz, neregulat, uneori acoperit de cazeum şi granulaţii galbene-cenuşii — *ulceraţie tuberculoasă.*

— Ulceraţie superficială, cu marginile drepte, cu fundul cenuşiu, dur şi cu infiltraţia peretelui rectal, care este îngroşat — *ulceraţia sifilitică din şancrul primar.*

— Ulceraţie cu marginile indurate, neregulate, vegetante, cu fundul neregulat, alb-rozat sau brun, dur, cu peretele rectal mult îngroşat şi de culoare albicioasă — *cancer ulcerat.*

Uneori se găsesc fistule recto-vaginale sau recto-vezicale. Se va face examenul histopatologic.

## MALFORMAŢII

(tabelul LXXVIII)

— Lipsa rectului, cu fundul de sac intestinal inferior situat la nivelul fosei iliace stîngi sau mai jos, în cavitatea pelviană — *agenezie.*

— Îngustarea lumenului produsă de un sept transversal, în formă de valvulă sau diafragm, dependent de mucoasă şi prevăzut cu un orificiu — *stenoză congenitală.*

Stenoza poate apărea şi sub formă cilindrică, interesînd întreg anusul, care este transformat într-un tub rigid.

— Rect de aspect normal, separat de anus printr-un sept mai mult sau mai puţin gros — *imperforaţie ano-rectală.*

— Rect deschis în uretră, vezică, scrot — *abuşare anormală.*

## FICATUL

*Normal.* Ovoidal, cu extremitatea mare la dreapta, este acoperit în cea mai mare parte de peritoneul visceral, transparent, lucios şi de o capsulă fibroasă proprie ficatului (capsula Glisson). Capsula este subţire, semitransparentă, rezistentă, aderentă de peritoneu şi parenchimul hepatic, în interiorul căruia trimite septuri conjunctive subţiri, iar la nivelul hilului formează teci cilindrice (teci glissoniene) formaţiunilor cu care pătrunde în interiorul ficatului (vena portă, artera hepatică, canalele biliare). Culoarea pe suprafeţele externă şi de secţiune este roşie-brună, pe secţiune are un uşor aspect granulat, fiecare granulaţie reprezentînd un lobul hepatic cu două zone: una centrală şi una periferică, a căror culoare variază după regimul circulator. Ramurile venei porte sînt turtite şi neaderente la parenchim, iar venele suprahepatice sînt larg deschise, aderente, ca şi cum ar fi sculptate în parenchim. Ficatul este dur, friabil, ceea ce explică rupturile de ficat în accidente sau loviri directe în regiunea hipocondro-epigastrică. *Limfaticele* ficatului drenează în limfoganglionii hilului hepatic, suprapancreatici, supradiafragmatici şi supraxifoidieni şi din jurul cardiei.

### MODIFICĂRI CADAVERICE
(tabelul LXXIX)

— *Petele gălbui* se pot confunda cu leziunile din distrofia grasă insulară.

— *Aspectul lutos* gălbui se poate confunda cu leziuni de distrofie grasă difuză.

Diagnosticul diferenţial se va face prin reacţia Sudan III (vezi p. 145).

— *Aspectul de ficat fiert*, moale, de culoare cenuşie, datorită acţiunii hidrogenului sulfurat asupra hemoglobinei.

— *Emfizemul de putrefacţie*, cu o serie de cavităţi mici care dau ficatului un aspect de burete.

### LEZIUNI DE FORMĂ DIFUZĂ
(tabelul LXXIX)

#### FICAT MĂRIT CU SUPRAFAŢA NETEDĂ

**De consistenţă crescută**

— Ficatul de culoare roşie, cu puncte echimotice; la secţiune se scurge sînge — *congestie activă.*

## MODIFICĂRI CADAVERICE ŞI LEZIUNI

| MODIFICĂRI CADAVERICE | DIFUZE | | | PLANE | NODULARE | CHISTICE | ULCERO-NECROTICE | RETRACTATE |
|---|---|---|---|---|---|---|---|---|
| | Ficat mărit cu suprafaţa netedă | | Ficat micşorat | | | | | |
| | Cu consistenţă crescută | Cu consistenţă scăzută | Cu consistenţă scăzută | | | | | |
| Pete gălbui<br>Aspect lutos<br>Aspect de ficat fiert<br>Emfizem de putrefacţie | Congestie activă<br>Ficat de stază<br>Ficat eclamptic<br>Ficat amiloid<br>Ficat icteric<br>Ficatul din sifilisul congenital (ficat silex)<br>Carcinom primitiv masiv | Ficat gras<br>Ficatul din bolile infecţioase | Atrofie galbenă<br>Atrofie roşie<br>Atrofie pestriţă | Perihepatită acută<br>Perihepatită cronică | Abcese pioemice<br>Granulaţii tuberculoase<br>Gome din sifilisul congenital şi sifilisul căpătat<br>Hemangiom<br>Adenom<br>Carcinom primitiv nodular<br>Sarcom<br>Cancer secundar metastatic | Chist solitar<br>Chist hidatic unilocular<br>Chist hidatic alveolar<br>Chisturi seroase | Abcese pioemice mari<br>Abcese pileflebitice<br>Abcese colangitice<br>Actinomicoză | Ciroză atrofică Laennec<br>Ciroză hipertrofică biliară<br>Ciroză colostatică<br>Ciroză cardiacă<br>Ciroză grasă<br>Ciroza pigmentară<br>Ficat sclerogomos |

Se întîlneşte în boli infecţioase sau toxice: pneumonie, febră tifoidă, paludism, intoxicaţie cu fosfor.

— Ficat care poate ajunge pînă la 2—3 kg, cu forma păstrată, cu suprafeţele externă şi de secţiune regulate, omogene, de culoare roşie-închisă-brună; la secţionare, se scurge o cantitate mare de sînge roşu-violaceu — *ficat de stază* (în faza incipientă).

— Ficat cu aspect pestriţ de nucă muscadă, cu zone mici, roşii-brune, înconjurate de zone galbene-cenuşii — *ficat muscad* (în staza prelungită).

Se vor examina inima şi rinichiul (leziuni cauzale); de asemenea şi celelalte organe de stază.

— Ficat uşor mărit, palid-gălbui sau hiperemiat, care prezintă sub capsulă, uneori decolată de un revărsat sanguin, mici pete şi placarde hemoragice brune-închise; pe suprafaţa de secţiune, cu aspect galben-palid, se găsesc diseminate neregulat mici puncte hemoragice sau zone roşii-brune, cu contur neregulat (infarcte roşii), — ficat *eclamptic.*

În alte cazuri, se găsesc zone palide bine delimitate, înconjurate uneori de o lizieră hiperemică (infarcte albe).

— Ficatul cu capsula Glisson întinsă, cu consistenţă elastică, lăsînd prin apăsare o adîncitură; suprafa de secţiune este palidă, albă-gălbuie, cu o tentă albăstruie, translucidă, cu aspect slăninos — *ficat amiloid.*

Se vor cerceta şi celelalte localizări ale distrofiei amiloide (rinichi, splină etc.); de asemenea şi diversele focare supurative cronice (osteomielită, tuberculoză, sifilis).

— Ficat uşor mărit cu aspect pestriţ-verzui, datorită pigmentului biliar care impregnează parenchimul hepatic — *ficat icteric.*

Se găseşte în hepatite, icter mecanic etc.

— Ficat la nou-născut, cu capsula întinsă, cu marginile ascuţite, dure, elastice, pe secţiune uniform translucid, galben-palid (amintind piatra de silex), uneori cu mici zone congestive — *ficatul din sifilisul congenital* (ficat silex sau ciroza difuză sifilitică).

Se vor cerceta şi celelalte leziuni ale sifilisului congenital. Examenul histopatologic pune în evidenţă o scleroză masivă, difuză, care disociază hepatocitele.

— Ficat de 2—8 kg, cu aspectul normal înlocuit de o masă albă-cenuşie, mată sau albă-verzuie, dură sau moale, uneori cu focare hemoragice şi necroză (aspect pestriţ) — *carcinom primitiv masiv.*

Leziunea respectă de obicei căile biliare şi vena portă şi nu se însoţeşte de ascită sau icter. Uneori, parenchimul hepatic formează un înveliş de grosime variabilă care delimitează un nodul cu caracterele de mai sus (*cancer „în migdală"*). Se găsesc metastaze la nivelul veziculei biliare, peritoneului, ficatului, plămînului şi osului.

**De consistenţă scăzută**

— Ficat bombat, cu margini rotunjite, galbene-palide, de aspectul lutului, cu capsula Glisson netedă şi întinsă; suprafaţa de secţiune este netedă, galbenă, cu aspect unsuros, lăsînd pe lama cuţitului urme de grăsime — *ficat gras.*

Uneori, distrofia grasă apare sub formă de pete galbene de dimensiuni variabile, care contrastează cu culoarea brună a parenchimului hepatic. Se va face reacţia cu Sudan III (vezi p. 145). Ficatul gras se întîlneşte în anemii, obezitate, diabet, boli infecţioase acute, alcoolism, tuberculoză, toxicoze şi dispepsii la copii, intoxicaţii cu fosfor, arsenic etc.

— Ficat uşor mărit, cu zone de culoare gălbuie (leziuni de distrofie grasă), sau roşie (hiperemie), moale, păstos, uneori dur, cu suprafaţa de secţiune, după scurgerea sîngelui, decolorată, palidă — *ficatul din bolile infecţioase.*

Se întîlneşte în cursul bolilor toxiinfecţioase (febră tifoidă, streptococcie, stafilococcie etc.).

## FICAT MICŞORAT
(tabelul LXXIX)

**De consistenţă scăzută**

— Ficat de 500 g, gălbui, flasc, foarte friabil, cu capsula încreţită; se turteşte cînd este pus pe masa de necropsie; pe secţiune, omogen, de culoare galbenă-deschisă (liponecroză), difluent şi se rade uşor cu cuţitul, cu aspectul normal dispărut — *atrofie galbenă.*

— Ficat cu caracterele atrofiei galbene, însă culoarea ficatului este roşie, datorită necrozei hemoragice — *atrofie roşie.*

— Ficat prezentînd pe suprafaţa de secţiune o serie de zone gălbui, friabile (liponecroză), şi zone mici roşii-brune (hemoragii) — *atrofie pestriţă.*

Aceste atrofii sînt stadii evolutive ale necrozei difuze a ficatului (distrofie toxică a ficatului) şi se întîlnesc în intoxicaţii cu fosfor, arsen, tricloretilen, extract de ferigă etc., de asemenea, pot fi consecinţa hepatitelor epidemice, leptospirozei icterohemoragice, tireotoxicozei, alimentaţiei deficitare în albumine etc. Se vor examina căile biliare, rinichii, inima, seroasele (hemoragii).

## LEZIUNI DE FORMĂ PLANĂ
(tabelul LXXIX)

— Placarde, membrane albe-gălbui, fibrinoase sau fibrino-purulente care acoperă ficatul şi se detaşează cu uşurinţă, lăsînd peritoneul hepatic cu luciul pierdut — *perihepatită acută.*

Se găseşte în peritonite acute primare sau secundare unei apendicite acute, unei infecţii a organelor genitale, la femei, sau consecutiv unei perforaţii intestinale.

— Mase albicioase, fibroase, dure, care acoperă ficatul şi determină aderenţe cu organele vecine — *perihepatită cronică.*

## LEZIUNI DE FORMĂ NODULARĂ
(tabelul LXXIX)

— Formaţiuni mici, gălbui, moi, cu conţinut vîscos, purulent, înconjurate de o zonă hiperemică — *abcese pioemice.*

Se întîlnesc în septicopioemii cu streptococ, stafilococ, septicemii chirurgicale, infecţia făcîndu-se pe cale arterială.

— Granulaţii submiliare, miliare şi tuberculi cenuşii şi galbeni-cenuşii, izolaţi sau confluenţi, rotunzi sau policiclici, de culoare cenuşie, translucizi sau galbeni-cenuşii, opaci, uneori necrozaţi central — *granulaţii tuberculoase.*

Rar se observă noduli mai mari, cazeificaţi, încărcaţi cu pigment biliar, sau caverne, rezultat al eliminării cazeumului în căile biliare. Ficatul, variat mărit, prezintă leziuni de distrofie grasă asociată. Se vor cerceta şi alte localizări viscerale ale tuberculozei.

— Noduli foarte mici, uneori abia vizibili, de culoare cenuşie care se pot confunda cu granulaţiile miliare tuberculoase — *gome din sifilisul congenital* la nou-născut.

Se va face examenul histopatologic.

— Formaţiune unică, rar multiplă, de mărime variabilă, cu suprafaţa netedă, cu contur policiclic, de culoare albă-gălbuie, galbenă-cenuşie, uneori dură (goma crudă), alteori de consistenţă gelatinoasă (goma ramolită); este neenucleabilă, fiind înconjurată de o capsulă fibroasă, care trimite expansiuni în ţesutul înconjurător, aderentă la capsula Glisson — *goma din sifilisul căpătat.*

Se va face examenul histopatologic pentru precizarea diagnosticului.

— Zonă uşor proeminentă, limitată, roşie-brună, moale, cu aspect buretos, plină cu sînge care se scurge la secţionare — *hemangiom.*

Ficatul poate fi uneori foarte mult mărit, prezentînd un *hemangiom gigant.* Poate coexista cu hemoperitoneul.

— Noduli (1—2 cm) multipli care proemină şi dau ficatului un aspect neregulat de ciroză; pe secţiune sînt bine circumscrişi, galbeni sau galbeni-cenuşii, de consistenţă variată — *adenom.*

Se prezintă uneori ca o tumoare unică, de mărimea unei cireşe, mandarine sau mai mare, de culoare omogenă sau pestriţă, cu zone galbene-verzui, alternînd cu zone echimotice pe suprafaţa de secţiune. Tumoarea se poate exterioriza, prezentînd

un pedicul, şi să se dezvolte în cavitatea abdominală. Se va face examenul histopatologic.

— Noduli de mărimi variabile, izolaţi, proeminenţi sau deprimaţi în centru (ombilicaţi), de consistenţă moale, rar dură, de culoare galbenă-verzuie, rotunzi, de aspect pestriţ, cu zone de necroză şi hemoragie — *carcinom primitiv nodular* sau *adenocarcinom cu ciroză.*

Uneori, se pot observa mase tumorale cenuşii (trombi canceroşi intravenoşi) în trunchiurile venoase mari. În rest, parenchimul are aspect cirotic, de culoare ruginie, cu benzi scleroase, care delimitează insule, noduli, de mărimi variate. Ficatul este mărit, neregulat; se însoţeşte frecvent de ascită sau icter.

— Noduli de culoare albicioasă, de consistenţă dură sau moale, cu zone hemoragice şi de necroză, cu aspect macroscopic asemănător carcinomului — *sarcom.*

Se va face examenul histopatologic.

— Numeroase formaţiuni nodulare în plin parenchim hepatic sau proeminînd sub capsulă, uneori mici, alteori mari, rotunde sau policiclice, albicioase sau gălbui, cu zone de necroză şi hemoragii — *cancer metastatic.*

Se va căuta cancerul primitiv — gastric, intestinal, pancreatic, al veziculei biliare sau al aparatului uro-genital. Se va face examenul histopatologic.

## LEZIUNI DE FORMĂ CHISTICĂ
(tabelul LXXIX)

— Formaţiune chistică de mărime care variază de la un ou pînă la un cap de adult, cu peretele subţire în unele părţi şi gros în altele, cu un conţinut lichid seros, galben-verzui sau roşu-brun — *chist solitar* (adenom chistic solitar).

Sediul frecvent, în lobul drept spre faţa inferioară.

— Formaţiune de mărime variabilă, cu peretele neted, lucios, cu un conţinut clar „ca apa de stîncă", prezentînd caracterele chistului hidatic descris la plămîn (p. 320) plus o capsulă reacţională hepatică — *chist hidatic unilocular.*

Este situat sub capsula Glisson sau în plin parenchim hepatic. Se vor căuta şi alte localizări ale chistului hidatic.

— Formaţiune chistică cu contur neregulat, fără limite distincte de ţesuturile vecine, constituită dintr-o masă spongioasă cu numeroase cavităţi pline cu o magmă gelatinoasă, cu zone de necroză sau calcificare — *chist hidatic alveolar.*

— Formaţiuni chistice de mărimi variabile, cu pereţii subţiri şi plini cu un lichid albuminos — *chisturi seroase.*

Se vor examina rinichii şi alte organe care pot prezenta leziuni asemănătoare, constituind boala polichistică.

## LEZIUNI DE FORMĂ ULCERO-NECROTICĂ
(tabelul LXXIX)

— Cavităţi mari, pline cu puroi, înconjurate de o membrană conjunctivă (membrana piogenă) — *abcese pioemice mari.*

Sînt un rezultat al confluării abceselor mici.

— Cavităţi rotunde sau policiclice, multiple, de mărimi variabile, pline cu un conţinut purulent, îngroşat, vîscos, uşor colorat de bilă din cauza leziunilor ulcerative ale canalelor biliare — *abcese pileflebitice.*

Cînd sînt confluente apar sub formă de cavităţi mai mari, anfractuoase, despărţite prin septuri de ţesut hepatic necrozat. Infecţia se face pe calea venei porte şi se produce după apendicite, gastrite, enterite, hemoroizi inflamaţi etc.

— Cavităţi rotunde sau neregulate, de mărimi variabile, cu marginile zdrenţuite, anfractuoase, pline cu puroi amestecat cu bilă, uneori cu calculi şi noroi biliar; în restul parenchimului există noduli plini, izolaţi sau confluenţi, care reprezintă extinderea infecţiei — *abcese colangitice.*

Uneori, ficatul are un aspect buretos (abces areolar). Cavităţile anfractuoase sînt canale biliare cu pereţii infectaţi, căptuşiţi de puroi verde, infecţia făcîndu-se pe calea acestor canale. Se vor cerceta vezicula şi canalele biliare extrahepatice.

— Abcese unice sau multiple, conglomerate (aspect de „fagure de miere"), pline cu puroi gros, cu numeroase grăunţe galbene *(Actinomyces)*, cu peretele dens, fibros, albicios — *actinomicoză.*

## LEZIUNI DE FORMĂ RETRACTATĂ
(tabelul LXXIX)

— Ficat în greutate de 500—600 g, granular („ca bătut în cuie"), cu ridicături rotunjite mici, de aceeaşi mărime sau inegale, de culoare galbenă-ruginie, cu marginea anterioară subţire, ascuţită, consistenţă dură; se secţionează greu; pe secţiune parenchimul apare împărţit în numeroase insule, noduli, mici, egali sau mai mari, inegali, gălbui-ruginii, separaţi prin benzi de ţesut fibros alb-sidefiu sau roz, cu dispoziţie inelară — *ciroză atrofică Laennec.*

Frecvent se observă: circulaţie colaterală superficială în „cap de meduză" în jurul ombilicului, circulaţie colaterală profundă (varice esofagiene şi rectale), lichid transparent galben-citrin (ascită) în cavitatea peritoneală, leziuni de perihepatită şi splină mărită şi dură. Cei mai mulţi cirotici nu au icter.

— Ficat mărit pînă la 4—6 kg, suprafaţă uşor granulară, galbenă-verzuie, de consistenţă dură, aderent la organele vecine, cu suprafaţa de secţiune presărată cu numeroase insule cenuşii-rozate, care contrastează cu culoarea verzuie icterică a ţesutului din jur; din canalele biliare intra- şi extrahepatice se scurge o bilă negricioasă groasă — *ciroză hipertrofică biliară* (boala Hanot).

Se vor examina splina (hipertrofiată sau nu), peritoneul (ascită sau nu), tegumentele (icter).

— Ficat mărit sau micşorat, cu suprafaţa externă uşor granulară, cu noduli mici bruni-verzui sau negri-verzui pe suprafaţa de secţiune — *ciroză colostatică.*

Este provocată de obstrucţia căilor biliare prin calculi, cicatrice, atrezia congenitală a căilor biliare etc.

— Ficat cu suprafaţa externă neregulată, granulară, dură, iar pe secţiune cu zone albe-gălbui, care contrastează cu fondul roşu al ţesutului hepatic hiperemiat — *ciroză cardiacă.*

— Ficat fin granular, galben, uneori cu o nuanţă verzuie, cu marginile rotunjite, dur la palpare, cu aspectul ficatului gras pe suprafaţa de secţiune — *ciroză grasă.*

Se găseşte în tuberculoză, alcoolism, pelagră, cancer.

— Ficat cu suprafaţa externă granulară, brună-ruginie (datorită depunerii de pigment sanguin), cu marginile rotunjite, de consistenţă dură; pe secţiune, cu mici granulaţii roşii, uşor reliefate, înconjurate de benzi scleroase galbene-roşiatice — *ciroză pigmentară.*

Ciroza pigmentară împreună cu scleroza pancreatică şi hemosideroza generalizată constituie substratul anatomic al diabetului bronzat.

— Ficat cu suprafaţa foarte neregulată, datorită prezenţei unor segmente hepatice proeminente, de mărimi diferite, separate între ele prin zone retractate, şanţuri adînci (cicatrice), care dau ficatului un caracter multilobular, de scleroză mutilantă (*ficat „legat cu sfoară"*); pe secţiune, benzi şi placarde mari cicatriceale neregulate, albe-sidefii, şi noduli de mărimi variate (gome), uneori necrozaţi — *ficat sclero-gomos* (ciroză sifilitică, hepatită sclero-gomoasă).

Uneori, şanţurile sînt atît de adînci, încît izolează porţiuni mari de ficat, dîndu-le aspectul unor tumori pediculate. Se vor căuta şi alte localizări viscerale ale sifilisului.

## VEZICULA BILIARĂ

*Normal.* Rezervor sero-fibro-musculo-mucos de forma unei pere, foarte extensibil (pînă la 250 ml, în stare patologică), cu mucoasa de culoare verde şi care, în stare de golire, prezintă o serie de cute. Colul veziculei biliare este foarte sinuos şi pe

partea sa stîngă se găseşte limfoganglionul cistic, care poate determina, prin hipertrofia sa, în special la copii, ictere mecanice. Conţine o bilă fluidă, de culoare galbenă-aurie.

*Tabelul LXXX*

LEZIUNI

| MODIFICĂRI DE CONŢINUT | DIFUZE | | VEGETANTE | ULCERO-NECROTICE | MALFORMAŢII |
|---|---|---|---|---|---|
| | Perete îngroşat | Perete subţiat | | | |
| Bilă groasă<br>Bilă cu calculi<br>Puroi<br>Puroi cu gaze<br>Puroi cu calculi | Colecistită catarală<br>Colecistită purulentă<br>Colecistită flegmonoasă<br>Colecistită scleroatrofică<br>Colecistită cronică calculoasă<br>Cancer difuz | Veziculă fragă<br>Hidrocolecist<br>Piocolecist | Cancer vegetant | Colecistită ulcero-flegmonoasă<br>Colecistită gangrenoasă | Aplazie<br>Veziculă dublă<br>Veziculă flotantă |

## MODIFICĂRI DE CONŢINUT
(tabelul LXXX)

— *Bilă groasă*, de culoare închisă — *stază biliară.*

— *Bilă + calculi* de formă, număr şi culoare variată — *litiază veziculară.*

— *Puroi* cremos, bine legat — *colecistită purulentă.*

— *Puroi cu gaze*, rău mirositor — *colecistită gangrenoasă.*

— *Puroi cu calculi* — *colecistită calculoasă infectată.*

## LEZIUNI DE FORMĂ DIFUZĂ
(tabelul LXXX)

### Perete îngroşat

— Veziculă uşor mărită, hiperemică, cu mucoasa edemaţiată acoperită de mucus, conţine o bilă vîscoasă de culoare închisă — *colecistită catarală.*

— Veziculă cu leziuni de pericolecistită şi microabcese, cu un conţinut purulent cremos, bine legat, verde, amestecat cu bilă şi uneori cu calculi — *colecistită purulentă.*

Se vor cerceta ficatul şi căile biliare.

— Veziculă mărită, roşie-violacee, cu peretele friabil infiltrat de puroi şi mucoasa edematiată, cu peritoneul vezicular acoperit de membrane fibrino-purulente; în cavitate puroi negru-verzui amestecat cu bilă, uneori cu noroi biliar şi calculi — *colecistită flegmonoasă.*

— Veziculă micşorată, retractată, albicioasă, cu pereţii duri, fibroşi, frecvent aderentă de organele vecine — *colecistită scleroatrofică.*

— Veziculă mărită sau micşorată, cu peretele scleros, dur, alb-gălbui, cu suprafaţa externă netedă sau cu aderenţe de organele vecine (leziuni de pericolecistită), cu mucoasă subţire, netedă sau groasă şi neregulată, uneori cu mici ulceraţii sau perforaţii, conţinînd o bilă îngroşată, de culoare închisă, cu calculi biliari inclavaţi în perete — *colecistită cronică calculoasă.*

— Veziculă mărită sau micşorată, retractată, cu peretele îngroşat, de consistenţă lemnoasă, de culoare albă-sidefie, cu suprafaţa internă netedă sau mamelonată — *cancer difuz.*

**Perete subţiat**

— Veziculă mare, flască, cu mici formaţiuni gălbui proeminente la nivelul mucoasei (depuneri de colesterol) — *veziculă fragă.*

— Veziculă dilatată, cu aspect piriform, semitransparentă, cu suprafaţa netedă, fără aderenţe, cu cavitatea plină cu lichid serobiliar sau incolor limpede (bila albă) — *hidrocolecist.*

Se va cerceta obstacolul pe canalul cistic care a provocat leziunea.

— Vezicula destinsă plină cu puroi — *piocolecist.*

## LEZIUNI DE FORMĂ VEGETANTĂ
(tabelul LXXX)

— Formaţiune care umple cavitatea veziculei, moale, cu zone ulcerate, putînd perfora peretele veziculei şi determina peritonită sau fistule în organele vecine — *cancer vegetant.*

Se găsesc metastaze frecvente la nivelul plămînului, al limfoganglionilor hilului hepatic, în organele vecine: stomac, ficat, colon.

## LEZIUNI DE FORMĂ ULCERO-NECROTICĂ
(tabelul LXXX)

— Veziculă, cu caracterele colecistitei flegmonoase (p. 381) care prezintă la nivelul mucoasei numeroase ulceraţii acoperite de membrane fibrinonecrotice — *colecistită ulcero-flegmonoasă.*

Se vor cerceta eventualele perforaţii spre cavitatea abdominală (peritonită), spre duoden, colon sau stomac (fistulă biliară internă) sau spre piele (fistulă biliară externă).

— Veziculă mărită, moale, friabilă, de culoare roşie-cenuşie, pe suprafaţa externă cu un depozit purulent cenuşiu, mucoasa acoperită de o substanţă păstoasă verde-cenuşie, iar în cavitate se găseşte o bilă murdară, cu miros fetid — *colecistită gangrenoasă.*

Se poate complica cu o perforaţie a veziculei şi, consecutiv, cu o peritonită generalizată sau localizată.

## MALFORMAŢII
(tabelul LXXX)

— Malformaţiile congenitale sînt reprezentate prin: *aplazie, veziculă dublă, veziculă flotantă.* Aceasta din urmă poate fi mobilă şi ptozată sau să fie complet liberă şi pediculată.

# CANALELE BILIARE EXTRAHEPATICE

În genere, leziunile canalelor biliare extrahepatice (cistic, hepatic, coledoc) sînt identice cu leziunile veziculei biliare, ele influenţîndu-se reciproc.

— Prezenţa de calculi emigraţi din vezicula biliară sau formaţi în canalele biliare — *litiază.*

Calculii situaţi la nivelul canalului hepatic sau coledoc pot obstrua lumenul acestora, dînd ictere mecanice, iar porţiunea de canal situată deasupra obstruării este dilatată, cu pereţii sclerozaţi şi mucoasa atrofiată, cu o bilă de stază de culoare închisă. Cînd calculii se găsesc la nivelul canalului cistic determină dilatarea veziculei biliare şi nu produc ictere. Peretele canalului biliar la nivelul calculului se poate ulcera, apoi perfora şi să determine o peritonită generalizată sau localizată sau fistule colecisto-duodenale sau colecisto-colice.

— Pereţii canalelor în segmentul lezat sînt îngroşaţi, cu aspectul unui placard schiros albicios; uneori, pe suprafaţa internă se observă formaţiuni vegetante mici, cît o alună, adesea ulcerate, albicioase-verzui, care obstruează lumenul — *cancer.*

Leziunea se localizează frecvent la nivelul coledocului, confluentului cistico-hepatic şi canalului hepatic.

— Absenţa congenitală a căilor biliare în totalitate sau numai a porţiunii terminale — *aplazie.*

— Transformarea în cordoane fibroase a canalelor biliare în totalitatea lor sau numai pe segmente — *atrezie.*

— Transformarea coledocului într-o pungă de mărimea unui ou sau a unui cap de adult cu un conţinut bilios gros, uneori cu calculi — *dilataţie congenitală a coledocului.*

Leziunea poate fi limitată la coledoc sau să cuprindă şi canalul hepatic.

## VENA PORTĂ

— Venă portă dilatată, cu aderenţe de organele hilului, de consistenţă crescută din cauza prezenţei în interiorul ei a unui tromb sanguin dur, aderent de perete — *tromboflebită.*

Pe suprafaţa de secţiune a ficatului, se pot observa, uneori, ramurile venei porte obstruate de cheaguri sanguine recente sau vechi. În cavitatea peritoneală se găseşte lichid sero-citrin sau hemoragic.

— Venă portă de calibru mărit, cu peretele neregulat, moale, friabil, înconjurat de depozite fibrino-purulente, în lumen cu un cheag sanguin purulent, alb-cenuşiu, moale difluent — *pileflebită supurată.*

Leziunea se găseşte în infecţii ale tubului digestiv (apendicite, ulcere gastro-duodenale etc.), peritonite purulente, colecistite supurate.

## PANCREASUL

*Normal.* Glandă exoendocrină, alungită în sens transversal, aplatizată dinainte înapoi, mai voluminoasă la extremitatea sa dreaptă (capul) decît la cea stîngă (coada), între ele găsindu-se corpul pancreasului. Nu are capsulă şi este format din mici lobuli cu aspect solzos, de culoare albă-cenuşie, de consistenţă fermă. Pe secţiune, de obicei în mijlocul pancreasului, se găseşte canalul Wirsung, care se cudează la nivelul colului pancreasului (unde ia naştere canalul excretor Santorini) şi se varsă la nivelul celei de-a 2-a porţiuni a duodenului. *Limfaticele* pancreasului drenează în limfoganglionii: splenici, gastrici superiori, mezenterici superiori, pancreatico-duodenali şi pancreatico-splenici.

### LEZIUNI DE FORMĂ DIFUZĂ
(tabelul LXXXI)

**Pancreas mărit**

— Pancreas tumefiat, cenuşiu-gălbui, cu pete mici sau benzi roşii hemoragice, infiltrate în spaţiile interlobulare — *necroză hemoragică acută* (pancreatită acută hemoragică).

Uneori se găsesc zone mai mult sau mai puţin întinse, hemoragice, cu cheaguri roşii-brune sau negre, care fac să nu se mai recunoască aspectul lobulat al pancreasului, transformat într-un hematom difuz. Sîngele poate pătrunde în cavitatea peritoneală şi să dea un hematocel prepancreatic sau să infiltreze ţesutul subperitoneal.

Necroza hemoragică acută a pancreasului se găseşte în cursul colelitiazei, litiazei pancreatice, bolilor infecţioase, în leziuni cronice ale pancreasului, în intoxicaţii cu alcool, morfină, în traumatisme abdominale.

*Tabelul LXXXI*

LEZIUNI

| DIFUZE | | NODULARE | CHISTICE | ULCERO-NECROTICE |
|---|---|---|---|---|
| Pancreas mărit | Pancreas micşorat | | | |
| Necroză hemoragică acută | Pancreatită cronică fibroasă atrofică | Pancreatită acută supurată | Microchisturi | Contuzii |
| Pancreatită difuză flegmonoasă | Ciroză pigmentară | Tuberculoză | Chist simplu | Abces mare |
| Angiopancreatită supurată | Lipomatoză | Sifilis | Chist hidatic | |
| Pancreatită acută gangrenoasă | Sclerolipomatoză | Cancerul capului pancreasului | Chist vegetant | |
| Citosteatonecroză | Litiaza pancreasului | Cancerul corpului şi al cozii pancreasului | | |
| | | Cancer metastatic | | |

— Pancreas moale, transformat într-un ţesut spongios infiltrat difuz cu puroi, uneori cu miros fetid, care se scurge la secţionarea organului — *pancreatită difuză flegmonoasă.*

— Canalele pancreasului dilatate, pline cu un lichid purulent, gros, vîscos, uneori cu calculi — *angiopancreatită supurată* (pancreatită canaliculară purulentă).

Se vor cerceta ampula Vater, ficatul, căile biliare.

— Pancreas transformat într-o masă brună-neagră sau verde, friabilă, cu aspect omogen, pe secţiune lăsînd să se scurgă o serozitate puriformă, putridă, rău mirositoare — *pancreatită acută gangrenoasă* (foarte rară).

În genere, necroza hemoragică acută, pancreatita acută supurată şi pancreatita gangrenoasă sînt însoţite de leziuni de citosteatonecroză.

— Pete albe, albe-gălbui sau cenuşii (asemănătoare cu petele de stearină), moi sau consistente, izolate, foarte rar confluente, puţine la număr sau abundente, cu contur neregulat, de dimensiuni variabile, uscate, care nu se rad cu cuţitul şi se văd pe suprafaţa externă şi de secţiune a pancreasului — *citosteatonecroză* (necroză grasă în focar).

Petele de citosteatonecroză se găsesc răspîndite pe tot peritoneul, epiploon, mezenter etc. şi se datoresc necrozei ţesutului adipos şi saponificării grăsimilor de către sucul pancreatic. Se asociază cu leziuni ale pancreasului: hemoragii pancreatice, pancreatita supurată, scleroză pancreatică.

**Pancreas micşorat**

— Pancreas uneori redus la 10—20 g, albicios, sidefiu, cu lobulaţia aproape dispărută sau cu suprafaţa uşor neregulată, de consistenţă crescută; pe secţiune aspect omogen, puţin lobulat, palid sau gălbui, străbătut de benzi fibroase albe-sidefii — *pancreatită cronică fibroasă atrofică.*

— Pancreas neregulat, cu lobulaţia exagerată, de culoare ruginie, de consistenţă crescută; pe secţiune de coloraţie difuză, galbenă-roşiatică — *ciroza pigmentară* din diabetul bronzat.

— Pancreas lobulat şi transformat într-o masă adipoasă, galbenă, moale; pe secţiune lobulii sînt separaţi între ei prin benzi subţiri de ţesut glandular, de culoare cenuşie-rozată — *lipomatoză.*

În cazul leziunilor mai avansate nu se mai poate deosebi nici o urmă de ţesut pancreatic. Examenul histopatologic apreciază gradul de atrofie a ţesutului pancreatic.

— Pancreas fin lobulat, alb, dur, prezintă pe secţiune benzi scleroase albe-sidefii care separă zonele de grăsime — *sclerolipomatoză.*

— Pancreas subţiat, turtit, gălbui, cu canalul Wirsung şi ramurile sale dilatate, conţinînd calculi unici sau multipli, de volum variabil (0,2—2,5 cm), rotunzi-ovalari sau cu faţete, de culoare albicioasă, cenuşie sau roşiatică — *litiază.*

Se va căuta litiaza biliară asociată.

## LEZIUNI DE FORMĂ NODULARĂ
(tabelul LXXXI)

— Formaţiuni multiple, rotunde, mici, superficiale sau profunde, înconjurate de o zonă de hiperemie *(abcese miliare)* — *pancreatită acută supurată* (pancreatită purulentă).

— Granulaţii şi noduli de mărimi variabile, împrăştiaţi neregulat în parenchimul pancreatic, de culoare cenuşie sau galbenă-cenuşie, cazeificaţi — *tuberculoză* (foarte rar).

Se vor căuta şi celelalte localizări viscerale ale tuberculozei. Se va face examenul histopatologic.

— Noduli de mărimi variabile, de culoare albă-gălbuie-cenusie, uscaţi, rar ramoliţi, uneori delimitaţi de o capsulă fibroasă — *sifilis* (gome sifilitice).

Pancreasul este uneori mărit, dur, în genere de conformaţie normală în afară de unele zone, unde este deformat, retractat şi cu benzi fibroase largi, neregulate, pe suprafaţa de secţiune.

— Formaţiune nodulară de mărime variabilă, pînă la o portocală sau cap de făt, dură sau moale, de aspect omogen, albă-cenuşie-mată, care contrastează cu tenta rozie a pancreasului sănătos; este localizată la nivelul capului de pancreas — *cancerul capului pancreasului.*

Cancerul capului pancreasului determină, într-un anumit stadiu, icterul mecanic. Ficatul este mare şi moale, prin colostază, iar vezicula biliară este adeseori mare, mobilă.

— *Cancerul corpului şi al cozii pancreasului* are acelaşi aspect.

— Noduli de volum variabil, de culoare albicioasă, diseminaţi în tot pancreasul — *cancer metastatic.*

Reprezintă frecvent metastaza unui cancer de stomac.

## LEZIUNI DE FORMĂ CHISTICĂ
(tabelul LXXXI)

— Chisturi mici (dilataţii ale canalelor excretorii) pline cu lichid clar sau purulent — *microchisturi* (fibroza chistică a pancreasului).

Apar frecvent în cazul obstrucţiei canalului Wirsung prin calculi. Pancreasul este de consistenţă crescută.

— Formaţiune chistică de obicei unică, de mărime variabilă, pînă la un cap de adult, sesilă sau pediculată, cu suprafeţele externă şi internă netede, cu cavitatea uniloculară sau multiloculară plină cu un lichid clar, gelatinos, hemoragic sau purulent — *chist simplu.*

Este localizat frecvent la nivelul cozii sau al capului pancreasului.

— Formaţiune chistică plină cu un lichid ca „apa de stîncă“ şi cu caracterele descrise la p. 320 — *chist hidatic.*

Se vor căuta şi celelalte localizări ale *T. echinococcus* (plămîn, ficat, splină, rinichi etc.).

— Chist mare, cu pereţii îngroşaţi, cu numeroase formaţiuni vegetante mari, cenuşii-rozate, pe faţa internă a pereţilor — *chist vegetant.*

## LEZIUNI DE FORMĂ ULCERO-NECROTICĂ
(tabelul LXXXI)

— Rupturi parţiale sau totale, transversale, verticale sau oblice, cu sediul de elecţie în porţiunea mijlocie prevertebrală a pancreasului — *contuzii.*

Canalul Wirsung nu este interesat de cele mai multe ori.

— Formaţiune de 2—5 cm, bine delimitată, cu peretele neted sau anfractuos, de grosime variabilă, plină cu puroi gros — *abces mare.*

Poate difuza, provocînd: abcese prepancreatice, retropancreatice, subfrenice, sau să se deschidă într-un organ vecin (stomac, duoden, colon).

## GLANDELE SUPRARENALE

*Normal.* Situate pe partea supero-internă a rinichiului, fără să fie fixate de el (în cazul unui rinichi mobil, suprarenala îşi păstrează locul). Forma este variabilă, în general turtită, triunghiulară, piramidală, de culoare galbenă-brună şi de consistenţă fermă şi friabilă. Pe secţiune, substanţa corticală este galbenă-brună, iar substanţa medulară este albă-cenuşie-roşiatică (cînd suprarenala este recoltată imediat după moarte).

*Tabelul LXXXII*

MODIFICĂRI CADAVERICE ŞI LEZIUNI

| MODIFICĂRI CADAVERICE | DIFUZE | | NODULARE |
|---|---|---|---|
| | Glanda mărită | Glanda micşorată | |
| Cele comune | Suprarenalită acută<br>Hemoragie | Suprarenalită cronică sclero-atrofică | Suprarenalită tuberculoasă<br>Suprarenalită sifilitică<br>Adenom cortical<br>Carcinom cortical<br>Feocromocitom<br>Neuroblastom |

### MODIFICĂRI CADAVERICE
(tabelul LXXXII)

— Foarte rapid după moarte, partea internă a corticalei şi întreaga medulară se ramolesc, se dezagregă şi se transformă într-o masă noroioasă, de coloraţie brună-neagră. Uneori, în locul medularei se găseşte o cavitate al cărei perete este format numai din corticală.

### LEZIUNI DE FORMĂ DIFUZĂ
(tabelul LXXXII)

**Glanda mărită**

— Suprarenale tumefiate, moi, cu corticala hiperemiată, cu tromboze venoase şi infarctizări, uneori cu abcese — *suprarenalită acută.*

Se găseşte în bolile infecţioase acute (scarlatină, difterie hipertoxică etc.).

— Infiltraţie sanguină semifluidă sau sub formă de cheag la nivelul suprarenalelor, care sînt mărite cît un ou de porumbel sau mai mult — *hemoragie.*

Uneori, parenchimul glandular este complet distrus şi suprarenala este transformată într-un chist hematic. În cazul unui proces hemoragic mai puţin accentuat, pe secţiune se găsesc mici focare roşii, cu sediul mai ales în corticală. Leziunea se găseşte în staza cardiacă, boli infecţioase, sindromul Waterhouse-Friedrichsen (hemoragii masive bilaterale în septicemii severe), sindromul Sergent-Bernard, inflamaţii de vecinătate, în stări asfixice ale nou-născutului.

**Glanda micşorată**

— Suprarenala cenuşie, dură — *suprarenalită cronică sclero-atrofică.*

Se întîlneşte în cursul bolilor cronice: tuberculoză, sifilis congenital sau căpătat etc.

## LEZIUNI DE FORMĂ NODULARĂ
(tabelul LXXXII)

— Granulaţii, tuberculi şi noduli galbeni-cenuşii, opaci, cazeificaţi şi fibro-cazeificaţi, izolaţi sau confluenţi, delimitaţi de o capsulă fibroasă, cu suprarenala mărită şi indurată — *suprarenalită tuberculoasă.*

Rareori glanda cu noduli fibro-calcari este înglobată într-o masă sclero-lipomatoasă (suprarenalită fibro-calcară). Tuberculoza suprarenalei este cauza cea mai frecventă a bolii Addison.

— Noduli cenuşii, palizi, cît un bob de mei sau mazăre (gome miliare), cu suprarenala mărită, de culoare cenuşie-roză — *suprarenalită sifilitică* la noi-născuţii cu sifilis congenital.

Uneori se găsesc pe secţiune placarde galbene-roşiatice semitransparente. Se va face examenul histopatologic. În sifilisul căpătat (rar), se găsesc leziuni gomoase, sclero-gomoase sau o scleroză difuză.

— Formaţiune nodulară de mărime variabilă, bine delimitată pe secţiune, de culoare cenuşie-galbenă sau cenuşie-brună, moale, friabilă, care deformează organul — *adenom cortical.*

Uneori se prezintă ca o tumoare voluminoasă, care prinde toată corticala (forma difuză), prezentînd pe secţiune septuri fibroase şi focare hemoragice. Este un neoplasm al corticosuprarenalei.

— Masă tumorală de aspect pestriţ, galbenă-roşiatică, cu zone de necroză şi hemoragii, cu suprarenala mult mărită (1—4 kg), moale, friabilă — *carcinom cortical.*

Într-un stadiu avansat, tumoarea infiltrează ţesutul retroperitoneal şi organele vecine (rinichi, ficat). Dă metastaze pulmonare pe cale venoasă. Se va face examenul histopatologic.

— Formaţiune nodulară cît o portocală sau mai mare, de consistenţă inegală, limitată de o capsulă fibroasă; pe secţiune, albicioasă sau cenuşie-rozată, adesea hemoragică şi străbătută uneori de benzi subţiri

fibroase, care o împart într-o serie de loji, iar corticala glandei este atrofiată şi împinsă la periferie — *feocromocitom.*

Ţesutul tumoral se poate ramoli şi să dea pseudochisturi. Este o tumoare relativ rară a medularei suprarenale, uni- sau bilaterală. Dă frecvent metastaze în ţesuturile limfatice, în ficat, schelet.

— Noduli mici sau foarte mari, neregulaţi, aderenţi de ţesuturile din jur — *neuroblastom.*

Se vor căuta metastazele în oase, ficat, plămîn. Se va face examenul histopatologic.

## RINICHIUL

*Normal.* Se găseşte într-o lojă fibroasă cu mult ţesut adipos, constituind capsula fibro-adipoasă, de culoare galbenă, şi care lipseşte la făt şi este foarte redusă la copii pînă la 10 ani. La făt şi copii, rinichii prezintă o uşoară lobulaţie, care dispare la vîrsta de 4 ani şi rar persistă la adult. Pe suprafaţa externă rinichiul este roşu-brun, observîndu-se uneori stele venoase Verheyen, iar pe secţiune prezintă trei zone. *Zona corticală*, galbenă, presărată cu mici puncte roşiatice glomerulii Malpighi); marginea internă a acestei zone vine în raport cu piramidele Malpighi, iar prin coloanele Bertin, cu sinusul renal. *Zona medulară*, roşie, este formată din mici cîmpuri triunghiulare, piramidele Malpighi, cu baza spre corticală şi vîrful spre calicii, separate prin coloanele Bertin. Zona externă a piramidei prezintă striuri albe (tubii uriniferi) şi striuri roşii (venele drepte), iar zona internă este roză-albă (zona papilară). *Zona sinusului renal* limitată de vîrful piramidelor Malpighi şi de bazele coloanelor Bertin, conţine caliciile, bazinetul, vasele renale şi grăsime.

### MODIFICĂRI CADAVERICE
(tabelul LXXXIII)

După un oarecare timp de la moarte, rinichiul devine moale, flasc, cenuşiu-închis, de aspectul cărnii fierte. Pe secţiune, culoarea corticalei şi a medularei este uniformă, nediferenţiată.

### LEZIUNI DE FORMĂ DIFUZĂ
(tabelul LXXXIII)

RINICHI MĂRIT CU SUPRAFAŢA NETEDĂ ŞI CAPSULA NEADERENTĂ

**De culoare roşie**

— Rinichi care se decapsulează uşor, prezintă pe secţiune corticala roşie-brună, medulara cu piramidele cu striuri brune (vase congestionate) şi mucoasa bazinetului cu puncte roşiatice — *congestie activă (nefrită congestivă acută).*

## MODIFICĂRI CADAVERICE ŞI LEZIUNI

| MODIFICĂRI CADAVERICE | DIFUZE | | | | | |
|---|---|---|---|---|---|---|
| | Rinichi mărit cu suprafaţă netedă şi capsula neaderentă | | | | Rinichi micşorat cu suprafaţa granulară şi capsula aderentă | |
| | Culoare | | | | Culoare | |
| | Roşie | Roză-cenuşie | Albă-gălbuie palidă | Pestriţ | Albă | Roşie |
| Cele comune | Congestie activă<br>Congestie pasivă<br>Glomerulonefrită subacută difuză | Nefroză acută necrotică | Glomerulonefroză lipoidică<br>Glomerulonefroză amiloidică | Glomerulonefrită acută în focar<br>Glomerulonefrită acută difuză<br>Glomerulonefrită subacută difuză<br>Nefrită interstiţială acută nesupurată | Glomerulonefrită cronică | Nefroangioscleroză primară |

### LEZIUNI

| NODULARE | | CHISTICE | ULCERO-NECROTICE | RETRACTATE | MALFORMAŢII |
|---|---|---|---|---|---|
| Unice (sau multiple) | Multiple | | | | |
| Infarct alb recent<br>Infarct alb vechi<br>Tuberculom<br>Gomă sifilitică<br>Adenom<br>Fibrom<br>Lipom<br>Hemangiom<br>Carcinom<br>Hipernefrom<br>Tumoare Wilms | Abcese corticale miliare<br>Abcese medulare<br>Tuberculoză miliară<br>Cancer metastatic | Chist seros<br>Chist hidatic<br>Rinichi polichistic | Abces mare<br>Abces antracoid<br>Tuberculoză ulcero-cazeoasă<br>Rinichi mastic tuberculos | Infarct cicatrizat<br>Rinichi ateroscleros<br>Rinichi sclerogomos | Agenezie<br>Rinichi supranumerari<br>Aplazie<br>Hipoplazie<br>Hipertrofie<br>Rinichi fetal<br>Rinichi unic simfizat<br>Rinichi „în potcoavă“<br>Rinichi ectopic<br>Anomalii vasculare |

Se găseşte în leziuni ale S.N.C. (epilepsie, hemoragii meningiene şi cerebrale), în boli infecţioase (difterie, febră tifoidă) şi intoxicaţii.

— Rinichi roşu-violaceu sau cianotic, cu stelele Verheyen bine evidenţiate; la secţiune se scurge sînge abundent, de culoare închisă; pe suprafaţa de secţiune corticala este puţin îngroşată, violacee, cu mici puncte roşii, hemoragice (glomerulii), medulara de culoare roşie-închisă pînă la brună-neagră, iar mucoasa bazinetului roşie-violacee, cianotică — *congestie pasivă (rinichi de stază* sau *cardiac).*

Se vor examina inima şi vasele (leziunea cauzală) şi celelalte viscere pentru stază, infarct etc.

— Rinichi de consistenţă moale, pe secţiune cu corticala mărită, roşie-cenuşie, fără limite precise între ea şi medulara care este brună cu striaţii roşiatice vasculare — *glomerulonefrită subacută difuză (rinichi mare roşu)* (în perioada incipientă).

## De culoare roză-cenuşie

— Rinichi uşor mărit, flasc, se decapsulează uşor; pe secţiune, corticala roză-cenuşie sau cenuşie, cu striaţii gălbui, cu limita dintre corticală şi medulară ştearsă, cu aspectul în genere de carne fiartă — *nefroză acută necrotică.*

Se întîlneşte în intoxicaţii cu sublimat, în distrofia toxică a ficatului etc.

## De culoare albă-gălbuie palidă

— Rinichi de consistenţă păstoasă; la secţionare marginile secţiunii se răsfrîng, iar pe secţiune corticala este îngroşată, albă sau galbenă-palidă, contrastînd cu medulara, ale cărei piramide au o culoare roză-cenuşie sau uşor violacee — *glomerulonefroză lipoidică (rinichi mare alb).*

Acest aspect se mai găseşte în glomerulonefroza lipoido-amiloidică şi glomerulonefrita subacută. Se va face examenul histopatologic. Cadavrul prezintă un edem mare, alb, moale, care lasă godeu la palpare, anasarcă, cu lichid în cavitatea pleurală, peritoneală şi pericardică.

— Rinichi cu suprafaţa netedă, lucioasă, de consistenţă crescută; pe secţiune corticala este îngroşată, uscată, galbenă-cenuşie palidă, semitransparentă, cu o tentă albăstruie, de aspect slăninos, contrastînd cu medulara care este roşie-violacee — *glomerulonefroză amiloidică (rinichi mare alb slăninos).*

Uneori, limita dintre corticală şi medulară este mai ştearsă. Se va căuta focarul supurativ cronic care reprezintă cauza leziunii (osteomielită, pleurezii purulente, bronşiectazii, abcese pulmonare, tuberculoză ulcerată, pionefroză), precum şi celelalte localizări ale distrofiei amiloide (ficat, splină, suprarenală, limfoganglioni etc.). Pentru punerea în evidenţă macroscopică a amiloidului, se face reacţia cu Lugol şi acid sulfuric (vezi p. 145).

**De aspect pestriţ**

— Rinichi moderat măriţi, cu suprafaţa externă de culoare roşie-închisă, cenuşie, cu puncte roşii; pe secţiune cu puncte hemoragice roşii dispuse inegal în corticală, pe un fond palid — *glomerulonefrită acută în focar.*

— Rinichi puţin modificaţi ca volum, de consistenţă scăzută sau normală, cu suprafaţa externă netedă, de culoare de la cenuşie-palidă pînă la roşie-brună, cu stelele Verheyen evidente; la secţionare, marginile secţiunii se răsfrîng, corticala este mărită, palidă, cu striuri şi puncte roşii hemoragice, care reprezintă glomerulii plini cu sînge (glomeruli „în pişcătură de purice"), iar medulara cu piramidele este mai închisă la culoare, hiperemiată — *glomerulonefrită acută difuză.*

Uneori, limita dintre corticală şi medulară este ştearsă. Căile de excreţie nu sînt modificate.

— Rinichi mare, de culoare cenuşie sau gălbuie, presărat cu mici puncte roşiatice; pe secţiune, corticala este îngroşată, cenuşie-murdară, presărată cu puncte roşii (glomeruli hiperemici), care se observă mai bine la lumina laterală — *glomerulonefrită subacută difuză (rinichi mare pestriţ).*

Se va face examenul histopatologic.

— Rinichi de consistenţă scăzută, cu mici puncte gălbui şi roşiatice pe suprafaţa externă; pe secţiune, corticala este îngroşată şi prezintă zone gălbui şi striaţii liniare hemoragice — *nefrită interstiţială acută nesupurată.*

## RINICHI MICŞORAT CU SUPRAFAŢA GRANULARĂ ŞI CAPSULA ADERENTĂ
(tabelul LXXXIII)

**De culoare albă**

— Rinichi cu forma păstrată, de consistenţă crescută, cu capsula îngroşată, care se detaşează cu oarecare greutate, rupînd din parenchim. Suprafaţa externă este neregulată, cu granulaţii albicioase, uniform distribuite, de diferite mărimi şi, uneori, cu mici formaţiuni chistice (chisturi de retenţie), care proemină sub capsulă, fiind limitate de o membrană translucidă, independentă de capsula fibroasă a rinichiului, de care poate să adere. Pe secţiune limita dintre corticală şi medulară este ştearsă; corticala, neregulat redusă, galbenă-cenuşie cu mici puncte roşiatice, uneori cu mici formaţiuni chistice (dilataţii atrofice ale tubilor renali) săpate în parenchim, cu un perete neted, strălucitor, cu un conţinut fluid transparent gălbui sau roz, iar medulara de culoare roşie-violacee — *glomerulonefrită cronică (rinichi mic alb granular).*

### De culoare roşie

— Rinichi uneori de 90 g, de consistenţă crescută, cu capsula îngroşată, opalescentă, care se decortică greu, rupînd din parenchim; suprafaţa externă este neregulată, cu granulaţii mai mici sau mai mari, roşii-brune, inegal distribuite, separate prin şanţuri înguste şi puţin adînci, şi cu marginea externă a rinichiului uşor neregulată. Pe secţiune limita dintre corticală şi medulară este puţin evidentă iar corticala roşie, neregulat redusă — *nefroangioscleroza primară* din cadrul bolii hipertensive *(rinichi mic roşu granular).*

Caliciile şi bazinetul sînt uşor mărite, iar grăsimea din hilul renal este în cantitate mai mare. Se vor examina sistemul arterial al viscerelor şi inima, care prezintă leziuni de hipertrofie a ventriculului stîng, cu sau fără dilataţie.

## LEZIUNI DE FORMĂ NODULARĂ
(tabelul LXXXIII)

### Noduli unici (sau multipli)

— Zonă poligonală albă-cenuşie, proeminentă, consistentă, delimitată de o zonă hiperemică; pe secţiune, de formă triunghiulară, cu baza la periferie, proeminînd la suprafaţa externă a rinichiului, şi vîrful spre hil, de culoare albă-cenuşie, limitată de o lizieră roşiatică; ţesutul nu se rade cu cuţitul — *infarct alb recent.*

Se vor examina inima şi vasele, pentru leziunea cauzală, şi celelalte organe, pentru leziunile de stază sau infarcte.

— Leziune cu aceleaşi caractere ca în infarctul recent, însă care nu proemină, ci se găseşte la acelaşi nivel cu parenchimul sănătos sau care este uşor înfundată, cu marginile uşor reliefate — *infarct alb vechi.*

— Formaţiune nodulară, gălbuie, de obicei unică, rar multiplă, care proemină sub capsulă; pe secţiune, albă-gălbuie, uscată, friabilă, formată dintr-o masă cazeoasă deshidratată, de aspect chitos, situată frecvent în regiunea corticală — *tuberculom.*

— Una sau mai multe formaţiuni nodulare cenuşii, uscate, pulverulente sau îmbibate, elastice, situate la nivelul corticalei şi medularei rinichiului uşor mărit — *gomă sifilitică.*

— Formaţiune unică sau multiplă, nodulară, proeminentă, de dimensiuni variabile; pe secţiune este gălbuie sau brună-gălbuie, de consistenţă crescută, bine delimitată de o capsulă conjunctivă — *adenom.*

Este unilateral sau bilateral, situat frecvent la nivelul corticalei. Uneori îmbracă aspect chistic. Se va face examenul histopatologic.

— Formaţiune nodulară mică, albă-sidefie, netedă, regulată, de obicei localizată în medulară, bine circumscrisă şi de consistenţă dură; pe secţiune este albă-sidefie, cu aspect de vîrtejuri — *fibrom.*

Este o leziune rară. Se va face examenul histopatologic.

— Formaţiune nodulară bine delimitată, moale, galbenă-roşiatică, străbătută pe suprafaţa de secţiune de fascicule conjunctive albicioase — *lipom.*

Este o leziune rară.

— Formaţiune unică sau multiplă, mică de 1—2 cm, care apare pe secţiune ca o zonă echimotică limitată, neîncapsulată, situată frecvent în medulară, mai rar subcapsular — *hemangiom.*

— Nodul unic, rar multiplu, de mărime variată; pe secţiune este neted, bine delimitat, de culoare variată (violetă-închisă, roşie-cărămizie, galbenă-deschisă, galbenă-portocalie), intens vascularizat, cu zone hemoragice şi de necroză — *carcinom.*

Se localizează, în ordinea frecvenţei, la polul superior, polul inferior, segmentul mijlociu, periferic sau central. Caliciile şi bazinetul, în funcţie de sediul tumorii, pot fi alungite, turtite, stenozate, invadate de tumoare. Ţesutul gras perirenal este uneori fibro-lipomatos. Se va cerceta pediculul renal, care este adesea invadat, şi se vor căuta metastazele în plămîn, ficat, ţesut osos, suprarenală etc. Se va face examenul histopatologic pentru precizarea diagnosticului.

— Formaţiune bine delimitată, galbenă-cenuşie, de mărime variabilă, proeminînd uneori sub capsula renală îngroşată; pe secţiune este gălbuie, cu zone hemoragice roşii-brune şi zone de necroză cenuşii, străbătute de benzi de ţesut conjunctiv — *hipernefrom (tumoare Grawitz, carcinom cu celule clare).*

Uneori se găsesc şi formaţiuni chistice hematice. Tumoarea este unilaterală şi se localizează frecvent la polul superior; alteori, tumoarea este difuză şi cuprinde întreg parenchimul renal, din care rămîne numai o foarte mică porţiune.

— Formaţiune nodulară, de obicei, unilaterală, de formă globuloasă, de mărime care variază între 1 şi 12 kg, de consistenţă variabilă, cu zone dure şi zone moi, bine delimitată de o capsulă, comprimînd şi distrugînd, prin dezvoltarea sa, parenchimul renal din jur sau rar îl invadează în mod secundar; pe secţiune este cenuşie-albicioasă, cu zone hemoragice, zone de necroză şi cu cavităţi pseudochistice — *tumoare Wilms (tumoarea blastemului renal, nefroblastom, adenosarcom embrionar).*

Se găseşte în special la copii.

### Noduli multipli

— Formaţiuni nodulare izolate sau confluente, cu centrul alb-gălbui (purol), cu o zonă hiperemică în jur, situate în corticală — *abcese corticale miliare.*

Rinichiul, cu forma păstrată, este uşor mărit, hiperemiat, roşu-violaceu, flasc, se decortică uşor. Leziunea se găseşte în cadrul nefritei interstiţiale supurate hematogene, infecţia făcîndu-se pe cale descendentă, hematogenă. Se vor cerceta şi celelalte leziuni septico-pioemice ale viscerelor şi leziunea infecţioasă cauzală.

— Dîre cenuşii-gălbui purulente (situate la nivelul piramidelor Malpighi), cu o direcţie radiată spre corticală, care este îngroşată şi punctată de mici abcese şi hemoragii — *abcese medulare.*

Infecţia s-a făcut pe cale ascendentă de la nivelul bazinetului şi al caliciilor (nefrita interstiţială acută supurată urogenă).

— Granulaţii miliare numeroase şi tuberculi de culoare cenuşie sau cenuşie-galbenă, proeminînd la suprafaţa rinichiului şi predominînd la nivelul corticalei — *tuberculoză miliară.*

Leziunea se găseşte de obicei în cazul unei granulii generalizate; se vor căuta şi alte localizări viscerale.

— Noduli multipli, rotunzi sau ovalari, de mărimi variate, încrustaţi în parenchim, de culoare albă-gălbuie, de consistenţă dură, proeminînd la suprafaţa rinichiului uşor mărit — *cancer metastatic.*

Se va face examenul histopatologic pentru precizarea diagnosticului.

## LEZIUNI DE FORMĂ CHISTICĂ
(tabelul LXXXIII)

— Formaţiune chistică de mărime variabilă, cu peretele subţire transparent, cu suprafaţa internă netedă, lucioasă, cu lichid clar, incolor, seros, mucos sau sanguinolent în cavitate — *chist seros.*

Este unic, situat de obicei unilateral, la polul inferior al rinichiului. Este frecvent congenital.

— Formaţiune chistică de mărime variabilă, cu o membrană transparentă, opalină, şi cavitatea plină cu un lichid clar şi vezicule-fiice cu caracterele descrise la p. 320 — *chist hidatic.*

Este de obicei unilateral şi proemină sub capsula renală. Se vor cerceta şi celelalte localizări ale parazitului (ficat, splină etc.).

— Rinichi mărit, cu foarte numeroase formaţiuni chistice de mărimi variabile, conglomerate, cu pereţii netezi, transparenţi; pe secţiune, parenchimul renal cu aspect areolar, datorită prezenţei numeroaselor cavităţi pline cu lichid, despărţite între ele prin benzi subţiri de ţesut renal — *rinichi polichistic.*

În cavităţi se găseşte lichid seros, vîscos, mucos, coloid, gelatiniform, hemoragic sau purulent. Capsula renală este îngroşată şi se desprinde uşor de pe rinichi. Leziunea este de obicei bilaterală, iar rinichii sînt mari, cu formă în genere păstrată, dar cu suprafaţa neregulată, datorită chisturilor. Rinichiul polichistic se găseşte asociat, uneori, cu chisturi la nivelul ficatului, pancreasului, splinei, plămînului etc., constituind *boala polichistică.*

## LEZIUNI DE FORMĂ ULCERO-NECROTICĂ
(tabelul LXXXIII)

— Formaţiune de obicei unică care proemină la suprafaţa rinichiului, iar pe secţiune este plină cu puroi — *abces mare* (excepţional de rar).

— Formaţiune de mărimea unei nuci sau mai mare, de culoare violacee, la periferie cu un plan de clivaj care permite enuclearea ei; pe secţiune este bine delimitată, rotundă sau cuneiformă, cu vîrful în profunzimea parenchimului renal, de care este legată printr-un pedicul arterial şi cu un conţinut necrozat purulent — *abces antracoid* (antraxul rinichiului).

Leziunea se localizează în corticală, de obicei la nivelul unui pol, în special cel superior, şi prezintă mici cratere pe unde se elimină ţesut sfacelat şi puroi.

— Cavităţi unice sau multiple, cu margini anfractuoase, friabile, de culoare galbenă-cenuşie, umplute cu o masă de necroză cazeoasă sau puriformă, cu granulaţii şi noduli galbeni-cenuşii, în restul parenchimului renal şi la nivelul mucoasei bazinetului şi caliciilor — *tuberculoză ulcero-cazeoasă.*

Rinichiul este mărit, cu suprafaţa netedă sau lobulată, palidă, de consistenţă variată, cu zone ferme şi zone fluctuente. După decapsulare, care se face uşor, se observă granulaţii izolate sau conglomerate, cenuşii sau galbene-cenuşii. În cazul cavernelor mari şi numeroase, rinichiul este mare, boselat, deformat, fluctuent, de consistenţă scăzută, cu parenchimul redus la 1—2 mm grosime. Se pot găsi leziuni tuberculoase asociate la nivelul ureterelor, vezicii urinare, prostatei, testicului, veziculelor seminale.

— Parenchimul renal distrus înlocuit de o masă cazeoasă, densă, omogenă, de culoare albicioasă-gălbuie, de aspectul chitului — *rinichi mastic tuberculos.*

Capsula este groasă şi aderentă în afară la o teacă sclero-lipomatoasă. Leziunea este determinată de lipsa comunicării cavernelor tuberculoase cu exteriorul, în urma stenozelor ureterale sau caliciale (rinichi exclus).

## LEZIUNI DE FORMĂ RETRACTATĂ
(tabelul LXXXIII)

— Depresiune stelată, neregulată, de culoare cenuşie sau albicioasă; pe secţiune, corespunzător acestei zone, se găseşte o bandă cenuşie sau albicioasă, fibroasă, care se întinde de la suprafaţa rinichiului pînă la hil — *infarct cicatrizat.*

— Rinichi micşorat, cu suprafaţa neregulată, cu retracţii (şanţuri) puţin numeroase, adînci, cu ridicături mari, cu capsula aderentă (se decapsulează rupînd din parenchim) — *rinichi ateroscleros.*

Se vor examina inima şi vasele, ca şi leziunile de ateromatoză şi scleroză ale celorlalte viscere.

— Rinichi cu suprafaţa externă neregulată, cu o serie de ridicături şi şanţuri profunde, cu capsula îngroşată, albicioasă, care se desprinde greu rupînd din parenchim, pe secţiune cu gome sifilitice — *rinichi sclero-gomos* (foarte rar).

## MALFORMAŢII
(tabelul LXXXIII)

— Lipsa completă congenitală a unui rinichi, celălalt fiind hipertrofiat — *agenezie.*

— Rinichi multipli, de formă variabilă, de volum în genere mai mic, fiecare cu un pedicul vascular şi cale excretorie proprie — *rinichi supranumerari.*

— Rinichi mici, cu forma modificată; caliciile şi bazinetul sînt absente — *aplazie.*

Se prezintă ca un rest de parenchim într-o masă sclero-lipomatoasă. Este rezultatul lipsei de dezvoltare sau al dezvoltării defectuoase a rinichiului.

— Rinichi micşoraţi, cu structură relativ normală; limita dintre corticală şi medulară puţin evidentă — *hipoplazie.*

Caliciile şi bazinetele sînt normale sau modificate.

— Rinichi mărit, de formă în general păstrată, cu suprafaţa externă netedă, roşie-brună; pe secţiune, cu corticala şi medulara mărite, caliciile şi bazinetele normale — *hipertrofie.*

Celălalt rinichi poate fi atrofiat congenital.

— Rinichi turtit sau triunghiular, cu lobulaţie fetală — *rinichi fetal*

— Unirea celor doi rinichi fie prin polii lor, fie prin marginile lor (rinichi discoid, rinichi „în colac", rinichi sigmoid etc.) — *rinichi unic simfizat.*

— Cei doi rinichi uniţi frecvent la nivelul extremităţii lor inferioare printr-un istm, formînd un organ unic, de formă semilunară, cu concavitatea superioară — *rinichi „în potocoavă".*

Rinichii, de aceeaşi mărime sau inegali, au fiecare păstrat hilul propriu. Bazinetul, normal ca formă şi dimensiuni, poate prezenta frecvent bifurcări şi dedublări, iar caliciile sînt în număr variabil. Vascularizaţia poate fi normală sau anormală, cu un număr mărit de artere.

— Rinichi situat în regiunea pelviană, iliacă sau lombară — *rinichi ectopic.*

Rinichii prezintă uneori leziuni de hidronefroză sau pionefroză. Arterele renale sînt alungite sau au origine schimbată (din aortă în dreptul bifurcaţiei sau din vasele iliace primitive externe sau interne), spre deosebire de ptoza renală, unde arterele renale sînt ramuri din aorta abdominală. Vasele renale pătrund în rinichi prin diferite puncte. Bazinetul este uşor dilatat, iar ureterul e scurt. Ectopia poate fi unilaterală

sau bilaterală, directă sau încrucişată. Suprarenalele rămîn pe loc, ele neurmînd rinichii în ectopia lor.

— *Anomalii vasculare* de pătrundere, distribuţie etc. ale vaselor renale.

## LOJA RENALĂ

— Infiltrare purulentă difuză a ţesutului conjunctiv adipos din jurul rinichiului — *flegmon perinefritic.*

— Infiltraţie purulentă circumscrisă, uneori de dimensiuni foarte mari, cu peretele constituit din ţesut adipos sclerozat sau de organele vecine acoperite de o membrană purulentă — *abces perinefritic.*

Poate fi localizat: retrorenal (frecvent), la nivelul polului superior, polului inferior sau prerenal (rar).

— Ţesut conjunctivo-adipos perirenal transformat într-o masă scleroasă, puternic aderentă de capsula proprie a rinichiului (ce nu aderă de parenchim) şi de pereţii lojii renale — *perinefrită scleroasă.*

— Masă de ţesut adipos mult dezvoltat, compact, străbătut de benzi fibroase care înconjură un rinichi micşorat şi scleros — *perinefrită sclero-lipomatoasă.*

— Masă sanguină cu cheaguri adesea foarte mari, care înconjură rinichiul şi care poate fi intracapsulară, subcapsulară (între capsula proprie renală dezlipită şi parenchimul renal) sau extracapsulară, cu capsula proprie renală ruptă — *hematom perinefritic.*

Este de natură traumatică sau spontană.

— Pungă perirenală uneori de dimensiuni mari, fluctuentă, plină cu revărsat urinar şi sînge în cantitate variabilă, cu peretele constituit din ţesut conjunctivo-adipos perirenal condensat şi sclerozat — *pseudohidronefroză.*

Se găseşte în traumatismele care produc rupturi ale caliciilor, bazinetului, ureterului, rinichiului hidronefrotic, urina trecînd în ţesutul conjunctivo-adipos din jur.

— Formaţiuni ce pot atinge dimensiuni foarte mari, localizate frecvent anterior rinichiului, rar posterior — *tumori pararenale.*

Se dezvoltă din capsula proprie a rinichiului, din ţesutul adipos din jur sau din resturi embrionare. Pot fi solide sau chistice. Tumorile *solide* (fibrom, lipom, fibrolipom, liposarcom) sînt de formă regulată sau cu aspect multilobat, înconjurate de o capsulă conjunctivă. Tumorile *chistice* (uni- sau multiloculare) au perete propriu şi cavităţile pline cu lichid clar, uneori gălbui.

# CALICIILE ŞI BAZINETUL

*Normal. Caliciile* sînt mici pungi membranoase, care, prin extremitatea lor superioară, îmbrăţişează baza papilei piramidei Malpighi, iar prin extremitatea lor inferioară comunică cu bazinetul. *Bazinetul* prezintă o porţiune intrarenală şi o porţiune extrarenală, care se continuă cu ureterul. Suprafaţa internă a caliciilor şi bazinetului este netedă, cenuşie.

*Tabelul LXXXIV*

LEZIUNI

| MODIFICĂRI ALE CONŢINUTULUI | | | | LEZIUNI VEGETANTE | MALFORMAŢII |
|---|---|---|---|---|---|
| Urină în cantitate crescută | Urină purulentă | Puroi | Calculi | | |
| Hidronefroză mică | Pielită acută | Pionefroză | Pielită calculoasă | Pielită cronică | Bazinet dublu sau triplu |
| Hidronefroză de mărime medie | | Pielită tuberculoasă | | Polip | Bazinet complet intrarenal |
| Hidronefroză gigantă | | | | Carcinom | Bazinet complet extrarenal |
| | | | | | Diverticul calicial |

## MODIFICĂRI ALE CONŢINUTULUI
(tabelul LXXXIV)

### Urina în cantitate crescută

Retenţia de urină produce o dilatare a bazinetului sau a caliciilor *(hidronefroză parţială)* sau a ambelor *(hidronefroză totală)*, uneori asoasociată cu dilatarea ureterelor *(uretero-hidronefroză)* şi a vezicii urinare. Punga hidronefrotică conţine urină aseptică de o concentraţie mai slabă sau conţinutul poate fi mucoid, vîscos, filant în formele prelungite ale hidronefrozei.

— Rinichi puţin deformat, pe secţiune bazinetul de formă ampulară, cu o dilataţie superioară, însoţit uneori şi de o dilatare a caliciilor — *hidronefroză mică.*

— Rinichi deformat, boselat, cu capsula renală îngroşată şi aderentă de parenchim; pe secţiune bazinetul este mult dilatat, cu diametrul de 8—10 cm, înconjurat de caliciile dilatate cu diametrul de 2—3 cm, separate între ele prin formaţiuni albe-sidefii (coloanele Bertin atrofiate); peretele bazinetului este subţire, fibros, hiperemiat, iar parenchimul renal este atrofiat în diferite grade — *hidronefroză de mărime medie.*

— Rinichiul, caliciile şi bazinetul transformate într-o pungă mare, cu suprafaţa externă netedă, fără limite între rinichi şi bazinet; peretele pungii hidronefrotice este reprezentat de o membrană subţire, scleroasă, pe alocuri transparentă, constituită din parenchimul renal complet atrofiat şi capsula renală îngroşată — *hidronefroză gigantă.*

*Tabelul LXXXIV-A*

## CAUZELE HIDRONEFROZEI

### A. CONGENITALE

| Rinichi şi bazinet | Uretere | Vezica urinară | Uretra |
|---|---|---|---|
| Anomalii de:<br>— număr<br>— poziţie<br>— formă<br>— sediu | Stenoze<br>Cuduri<br>Torsiuni<br>Valvule<br>Diverticuli<br>Implantări anormale în rect, vagin | Extrofia<br>Hipertrofia colului<br>Diverticuli | Hipospadias<br>Epispadias<br>Stricturi uretrale<br>Diverticuli |

### B. CĂPĂTATE

| Rinichi | Bazinet | Ureter | Vezică şi uretră | Prostată |
|---|---|---|---|---|
| Mobil | Calcul<br>Tumori | Ureterite<br>Stricturi<br>Calculi<br>Tumori<br>Compresiuni externe | Calculi<br>Tumori<br>Diverticuli<br>Stricturi | Hipertrofie |

**Urina purulentă**

— Cavitatea bazinetului în genere mărită, plină cu urină purulentă, cu peretele edemaţiat şi mucoasa de culoare cenuşie sau roşie, hiperemiată, cu mici sufuziuni sanguine acoperite de un exsudat fibrinos — *pielită acută.*

Peretele bazinetului poate prezenta ulceraţii acoperite de mase purulente şi false membrane cenuşii (*pielită supurată*). Leziunile bazinetului se asociază, uneori, cu abcese în medulara renală (*pielonefrită supurată*).

**Puroi**

— Bazinetul şi caliciile dilatate, uneori deformate, pline cu puroi amestecat cu urină şi calculi, cu peretele îngroşat, cenuşiu, dur, cu mu-

coasa hiperemiată, ulcerată, acoperită de membrane purulente — *pionefroză.*

Rinichiul este mărit, cu suprafaţa neregulat boselată, de consistenţă inegală, acoperit de membrane fibrino-purulente, uneori cu leziuni de perinefrită scleroasă sau sclero-lipomatoasă (vezi p. 399). Parenchimul renal este redus, cu corticala subţiată, uneori cu microabcese. Ureterul poate fi îngroşat, cu lumenul obstruat sau dilatat. Se vor cerceta şi alte localizări supurative în viscere.

— Caliciile şi bazinetul deformate, pline cu puroi grunjos şi cu pereţii îngroşaţi, acoperiţi de mase de necroză cazeoasă cenuşie, friabilă — *pielită tuberculoasă.*

Parenchimul renal prezintă uneori noduli cazeificaţi de mărimi variate (pionefrită tuberculoasă). Se va face examenul histopatologic. Se vor căuta leziunile tuberculoase ale aparatului uro-genital şi ale celorlalte viscere.

### Calculi

— Bazinetul şi caliciile dilatate, cu pereţii îngroşaţi, sclerozaţi, cu mucoasa hiperemiată cu sufuziuni sanguine, uneori cu aspect granular, iar în cavitate se găsesc calculi urinari inclavaţi coraliformi sau liberi — *pielită calculoasă* (nefrolitiază).

Rinichii pot fi micşoraţi, granuloşi, datorită unui proces de scleroză (nefroscleroză urogenă), sau măriţi, datorită unei hidronefroze sau pionefroze consecutive obstacolului produs de calcul. Uneori, se pot găsi ulceraţii şi cavităţi anfractuoase în jurul calculului. Se va examina rinichiul opus, la care se pot constata o hipertrofie compensatoare sau leziuni de nefrită.

## LEZIUNI DE FORMĂ VEGETANTĂ
(tabelul LXXXIV)

— Bazinetul dilatat, cu peretele îngroşat, mai mult sau mai puţin sclerozat, cu mucoasa roşie, granulară, acoperită cu membrane fibrinoase, uneori cu formaţiuni polipoase şi chistice — *pielită cronică.*

Se asociază cu leziuni ale rinichiului (*pielonefrită cronică*).

— Formaţiune vegetantă, pediculată, mobilă, moale, cu suprafaţa netedă — *polip.*

— Formaţiuni vegetante de dimensiuni şi forme variate, neregulate, frecvent sesile, cenuşii sau roşiatice, moi, friabile, adesea cu ulceraţii şi zone hemoragice — *carcinom.*

De obicei unilateral, poate ocupa întreg bazinetul şi să invadeze ureterul. În forma infiltrantă a carcinomului, sînt invadate straturile subiacente ale mucoasei bazinetului şi parenchimul renal. Se pot găsi metastaze la nivelul ficatului, plămînului, rinichilor, creierului, coloanei vertebrale etc. Se vor face examene histopatologice pentru precizarea diagnosticului.

— *Bazinet dublu sau triplu.*
— *Bazinet complet intrarenal.*
— *Bazinet complet extrarenal.*
— Cavitate în plin parenchim renal, care comunică cu caliciile printr-un mic canal — *diverticul calicial.*

## URETERELE

*Normal.* Tub cilindric, cu calibrul inegal, prezintă un colet situat imediat sub bazinet, o dilataţie în regiunea lombară (fusul lombar), o îngustare iliacă, o dilataţie pelviană (fusul pelvian) şi o îngustare şi dilatare în porţiunea terminală. Mucoasa ureterală este netedă şi de culoare cenuşie. Ureterul nu are o patologie proprie, leziunile sale fiind legate de cele ale aparatului urinar superior sau inferior, care, în mod obligatoriu, se vor examina la necropsie.

*Tabelul LXXXV*

LEZIUNI

| MODIFICĂRI DE CALIBRU | | DIFUZE | VEGE-TANTE | ULCERO-NECROTICE | MALFORMAŢII |
|---|---|---|---|---|---|
| Mărit | Micşorat | | | | |
| Dilataţie<br>Dilataţie chistică<br>Empiem | Stricturi sau stenoze | Ureterită acută<br>Ureterită cronică | Polip<br>Carcinom | Ulceraţie simplă<br>Ulceraţie tuberculoasă<br>Fistule | Agenezie<br>Hipoplazie<br>Megaureter<br>Hidroureter<br>Diverticul<br>Ureter bifurcat<br>Uretere duble<br>Implantare extravezicală |

### MODIFICĂRI DE CALIBRU

#### Calibru mărit

— Ureter sinuos, mărit transversal şi longitudinal, cu lumenul larg, putînd atinge calibrul intestinului subţire, cu peretele uneori subţiat şi transparent, alteori îngroşat — *dilataţie.*

Este asociată cu o hidronefroză sau pionefroză şi poate fi provocată de un calcul inclavat.

— Pungă de mărime variabilă, sesilă sau pediculată, care interesează porţiunea terminală a ureterului şi proemină la nivelul orificiului ureteral în vezica urinară, pe care o umple uneori în totalitate; conţinutul este format dintr-o urină limpede sau purulentă — *dilataţie chistică.*

— Dilatarea ureterului plină cu puroi, cu peretele îngroşat, infiltrat, cu mucoasa atrofiată şi parţial ulcerată — *empiem.*

Porţiunea inferioară prezintă lumenul diminuat sau obstruat.

**Calibru micşorat**

— Îngustări unice sau multiple pe traiectul ureterului, în dreptul cărora peretele este indurat, albicios, sclerozat — *stricturi* sau *stenoze.*

Deasupra îngustărilor, ureterul este dilatat. Sînt localizate mai frecvent în porţiunea inferioară juxtavezicală sau la joncţiunea uretero-bazinetală. Leziunile sînt congenitale sau căpătate.

## LEZIUNI DE FORMĂ DIFUZĂ
(tabelul LXXXV)

**Perete îngroşat**

— Mucoasa ureterului hiperemiată, acoperită uneori cu secreţie mucoasă sau puroi — *ureterită acută.*

— Ureterul transformat într-un cordon voluminos, de consistenţă dură şi cu lumenul normal sau uşor dilatat — *ureterită cronică.*

## LEZIUNI DE FORMĂ VEGETANTĂ
(tabelul LXXXV)

— Formaţiuni vegetante, cu suprafaţa netedă, roşiatică, moi, mobile, care proemină în interiorul lumenului ureterului — *polipi.*

— Formaţiune vegetantă, de aspect papilomatos, pediculată sau sesilă, de mărime variabilă, de culoare roşiatică, de consistenţă friabilă, cu zone de necroză şi hemoragii — *carcinom.*

Frecvent reprezintă o prelungire a carcinomului bazinetal.
Se va face examenul histopatologic.

## LEZIUNI DE FORMĂ ULCERO-NECROTICĂ
(tabelul LXXXV)

— Pierdere de substanţă provocată de calculi inclavaţi sau de trecerea unui calcul prin ureter — *ulceraţie simplă.*

— Ulceraţii ale mucoasei ureterale, cu margini neregulate, dezlipite, şi fundul acoperit de cazeum; restul mucoasei neregulată, rugoasă, datorită prezenţei pe suprafaţa ei de granulaţii miliare cenuşii sau galbene-cenuşii — *ulceraţie tuberculoasă.*

În unele cazuri, ureterul se prezintă ca un tub voluminos, rigid, indurat, cu peretele îngroşat, cu lumenul neregulat, cu zone dilatate şi îngustate, datorită strictu-rilor fibroase. Leziunea apare frecvent alături de o tuberculoză uro-genitală.

— Pierdere de substanţă sub formă de traiect, care interesează întreaga grosime a peretelui ureteral şi face să comunice lumenul ureterului cu organele cavităţii abdominale (intestin, uter, vagin) — *fistule.*

Sînt posttraumatice sau postoperatorii.

## MALFORMAŢII
(tabelul LXXXV)

— Lipsa ureterului — *agenezie.*

Este rară, unilaterală, excepţional bilaterală; se asociază cu agenezia renală.

— Micşorare în volum a ureterului — *hipoplazie.*

— Dilataţie congenitală, cu peretele îngroşat şi orificiul ureteral larg deschis; bazinetul şi rinichiul au aspect normal — *megaureter.*

— Dilataţie congenitală cu obstrucţia porţiunii sale terminale şi cu orificiul ureteral retractat, strîmtat; dilatarea interesează şi bazinetul — *hidroureter.*

— Pungă de mărime variabilă, plină cu urină clară, cu peretele subţire care proemină în afara ureterului, comunicînd cu acesta printr-un orificiu distinct — *diverticul.*

Este unilateral şi de obicei localizat la nivelul joncţiunii uretero-bazinetale sau în segmentul juxtavezical.

— Dedublare parţială a ureterului în porţiunea sa superioară, iar în porţiunea inferioară rămîne ca un conduct unic, care se varsă printr-un singur orificiu în vezică — *ureter bifurcat* sau *bifid.*

— Două uretere ale aceluiaşi rinichi, fiecare ureter provenind de la un bazinet (dedublarea bazinetului) şi vărsîndu-se în vezică fiecare printr-un orificiu separat — *uretere duble.*

— Ureter implantat la nivelul uretrei, vulvei, vaginului sau în canalul ejaculator, canalul deferent, veziculele seminale etc. — *implan-tare extravezicală.*

# VEZICA URINARĂ

*Normal.* Suprafaţa externă este acoperită de seroasa peritoneală pe o porţiune din faţa anterioară, pe faţa superioară, pe o porţiune din faţa posterioară şi pe por-ţiunea superioară a feţelor laterale. Suprafaţa internă prezintă, la cadavru, o mucoasă albă-cenuşie, netedă la copii şi areolară la adulţi, datorită hipertrofiei fasciculelor păturii musculare interne. Baza vezicii urinare prezintă pe faţa sa internă o mică zonă

*Tabelul LXXXVI*

## LEZIUNI

| MODIFICĂRI DE CALIBRU | MODIFICĂRI DE CONȚINUT | DIFUZE | PLANE | NODULARE | VEGETANTE | VEZICULARE SAU CHISTICE | ULCERO-NECROTICE | MALFORMAȚII |
|---|---|---|---|---|---|---|---|---|
| Dilatație cu peretele hipertrofiat | Urină în exces | Cistită cataralâ | Leucoplazie | Cistită purulentă | Varice | Cistită buloasă | Rupturi prin explozia vezicii | Agenezie |
| Dilatație cu peretele subțiat | Urină purulentă | Cistită hemoragică | | Cistită granuloasă | Cistită vegetantă | Cistită emfizematoasă | Rupturi prin sfîșierea vezicii | Megavezică |
| | Calculi | Cistită fibrinoasă (pseudomembranoasă) | | Cistită sifilitică | Cistită sifilitică | Cistită chistică | Fistule | Vezică dublă |
| | Corpi străini | Cistită cronică | | Neoplasme | Papilom | Chist dermoid | Cistită ulceroasă | Diverticul |
| | | Boala colului vezical | | | Carcinom | | Cistită gangrenoasă | Extrofie vezicală |
| | | Carcinom | | | | | Cistită încrustată | |
| | | | | | | | Cistită tuberculoasă | |
| | | | | | | | Carcinom | |

triunghiulară, netedă (trigonul vezical), cu orificiile ureterale la unghiurile laterale şi orificiul uretral la unghiul anterior. Vezica, la bărbat, vine în raport, la nivelul bazei, cu prostata (antero-inferior) şi cu veziculele seminale şi ampulele canalelor deferente (postero-superior), iar la femeie, cu vaginul.

## MODIFICĂRI DE CALIBRU
(tabelul LXXXVI)

— Vezică urinară cu cavitatea mărită şi peretele îngroşat, suprafaţa internă cu aspect de cămăruţe (celule), delimitate de reliefuri musculare („coloane") în urma hipertrofiei musculaturii stratului intern plexiform („vezica cu coloane şi celule"); în cavitate, urină abundentă, normală, tulbure sau purulentă — *dilataţie cu peretele hipertrofiat.*

Concomitent se găseşte hipertrofia de prostată sau alte obstacole în calea scurgerii urinii din vezică. Uneori, se însoţeşte de dilataţii ale ureterelor şi ale bazinetului (hidronefroză).

— Vezică urinară cu cavitatea mărită, pereţii subţiaţi, netezi, şi mucoasa aproape netedă, uşor hiperemiată — *dilataţie cu peretele subţiat.*

## MODIFICĂRI DE CONŢINUT
(tabelul LXXXVI)

— *Urina* în cantitate foarte mare, de aspect normal sau purulent — *retenţie de urină*; se vor căuta cauzele locale (hipertrofie de prostată).

— *Urina purulentă* sau *hemoragică*, în cantitate nu prea mare în *cistită, litiază infectată.*

— *Calculi* mobili sau încrustaţi în perete — *litiază vezicală; calculii* sînt frecvent unici, rar multipli, de volum variabil, cu suprafaţa netedă sau mamelonată, de culoare şi consistenţă variind după compoziţia chimică. Vezica este de obicei hipertrofiată, cu mucoasa hiperemiată şi rar ulcerată.

— *Corpi străini* diferiţi, introduşi fie prin uretră, fie printr-o pierdere de substanţă a peretelui vezical (comunicare recto-vezicală, salpingo-vezicală, abces osifluent etc.).

## LEZIUNI DE FORMĂ DIFUZĂ
(tabelul LXXXVI)

### Perete îngroşat

— Mucoasa vezicii edematiată, cu aspect catifelat, uşor hiperemiată, roşiatică de diferite nuanţe, acoperită de mucus — *cistită catarală.*

— Puncte sau striuri hemoragice şi hiperemie difuză pe suprafaţa mucoasei — *cistită hemoragică.*

— Mucoasa hiperemiată, acoperită de depozite şi false membrane fibrinoase în cantitate variabilă, de culoare albă-gălbuie, cenuşie sau brună, uneori grăunţoasă datorită infiltrărilor cu săruri calcare — *cistită fibrinoasă* (pseudomembranoasă).

— Vezică în genere cu peretele îngroşat, indurat, inextensibil, cu mucoasa îngroşată şi cu cavitatea micşorată — *cistită cronică.*

— Colul îngroşat, mai mult sau mai puţin dur, cu orificiul strîmtorat şi cu marginile rigide — *boala colului vezical.*

Prostata este normală.

— Peretele vezicii mult îngroşat, mucoasa neregulată, de aspect cerebriform — *carcinom* (formă infiltrativă).

Se va face examenul histopatologic.

## LEZIUNI DE FORMĂ PLANĂ
(tabelul LXXXVI)

— Placarde uşor proeminente, unice sau multiple, izolate sau confluente, subţiri, albe-cenuşii sau groase, albe-opaline, cu contur neregulat, bine circumscrise, situate la nivelul mucoasei vezicale — *leucoplazie.*

## LEZIUNI DE FORMĂ NODULARĂ
(tabelul LXXXVI)

— Formaţiuni mici, pline cu lichid sero-purulent (abcese) şi cu ulceraţii superficiale purulente; peretele vezicii este uneori îngroşat, cu mucoasa tumefiată, hiperemiată — *cistită purulentă.*

— Granulaţii proeminente, gălbui sau roşiatice, localizate sau generalizate, ce acoperă mucoasa — *cistită granuloasă.*

— Formaţiuni nodulare, papilare, neulcerate sau ulcerate (gome) — *cistită sifilitică* din perioada terţiară.

— *Formaţiunile tumorale* (neoplasme) rare care se pot găsi la nivelul vezicii sînt: fibromul, miomul, hemangiomul, limfosarcomul, leiomiosarcomul etc.

## LEZIUNI DE FORMĂ VEGETANTĂ
(tabelul LXXXVI)

— Venele mucoasei şi ale submucoasei sînt dilatate, cu aspect de cordoane albăstrui; mucoasa vezicii, tumefiată, cu puncte hemoragice, uneori cu mici eroziuni — *varice* (excepţional).

— Formaţiuni vegetante, sesile sau pediculate, de culoare roşiatică — *cistită vegetantă.*

Se va face examenul histopatologic.

— Formaţiuni papuloase şi ulceraţii superficiale, de formă, număr şi dimensiuni variabile — *cistită sifilitică* (rar) din perioada secundară.

Se va face examenul histopatologic.

— Formaţiune vegetantă, unică sau multiplă, cu suprafaţa neregulată, mamelonată uniform sau cu franjuri de diferite mărimi, de culoare roză sau roşie, friabilă, uneori cu zone sfacelate albe-cenuşii şi cu încrustări albicioase (fosfatice) — *papilom.*

Formaţiunile sînt uneori izolate, alteori conglomerate, dînd impresia unei singure tumori, iar cînd toată mucoasa este acoperită de vegetaţii, leziunea poartă denumirea de *boală viloasă* a vezicii.

Se va face examenul histopatologic.

— Masă vegetantă unică, sesilă sau pediculată, de volum variabil, cu aspect conopidiform, neregulat mamelonată, deseori ulcerată, de culoare roşie-violacee, de consistenţă moale, friabilă, acoperită de cheaguri şi mase fibrinoase, cu peretele vezicii din dreptul tumorii îngroşat, indurat — *carcinom.*

## LEZIUNI DE FORMĂ VEZICULARĂ SAU CHISTICĂ
(tabelul LXXXVI)

— Mici vezicule transparente, gălbui-roşiatice, diseminate pe mucoasa edemaţiată — *cistită buloasă.*

— Vezicule pline cu gaz ($CO_2$), localizate în mucoasă sau musculară — *cistită emfizematoasă* sau pneumatoasă (rară).

— Vezicule mici, albicioase sau roze-transparente, cu un conţinut clar sau tulbure (purulent), situate la nivelul mucoasei inflamate — *cistită chistică.*

— Formaţiune chistică rotundă, bine delimitată, de consistenţă moale, cu un conţinut format dintr-o substanţă albă-gălbuie păstoasă cu aspectul sebumului, în care se găsesc păr, unghii, dinţi etc.; pe secţiune, peretele chistului este îngroşat, de culoare gălbuie-roşiatică, cu mucoasa vezicală de obicei ulcerată — *chist dermoid.*

Este localizat în grosimea peretelui vezical, frecvent la nivelul bazei vezicii; poate fi primitiv sau secundar, în urma pătrunderii tumorii de la un organ de vecinătate.

## LEZIUNI DE FORMĂ ULCERO-NECROTICĂ
(tabelul LXXXVI)

— Soluţie de continuitate care interesează întreaga grosime a peretelui vezicii, localizată obişnuit pe faţa ei postero-superioară (intraperitoneal), aproape de linia mediană, paralel cu direcţia fibrelor musculare longitudinale — *ruptură prin explozia vezicii.*

Se datorește distensiei excesive, cu creșterea bruscă a presiunii intravezicale. Determină peritonite.

— Soluție de continuitate localizată în general pe fața anterioară sau laterală a vezicii care nu este acoperită de peritoneu (extraperitoneală, subperitoneală), fapt care permite scurgerea urinii în țesutul prevezical și în afara cavității peritoneale — *ruptură prin sfîșierea vezicii.*

Vezica care se rupe, poate să fi fost anterior normală sau patologică. Este produsă de traumatisme, fracturi ale bazinului sau intervenții obstetricale, în timpul simfizectomiei.

— Comunicări anormale, permanente, între vezica urinară și rect, colon, cec, apendice, intestin subțire, vagin, tegumente, cu orificiul de comunicare de dimensiuni variate — *fistule.*

Pot fi de natură congenitală sau dobîndită, în urma unui traumatism accidental sau operatoriu, sau a unei inflamații (specifice sau nespecifice), a cancerului.

— Ulcerații superficiale numeroase, de mărimi variate, neregulate, acoperite de depozite fibrino-purulente, cu mucoasa din jur edemațiată și hiperemiată — *cistită ulceroasă.*

— Necroză intensă a mucoasei, submucoasei și a unei porțiuni din pătura musculară; țesuturile sfacelate se elimină sub formă de lambouri sau sac, lăsînd peretele vezical format numai din pătura musculară — *cistită gangrenoasă disecantă (gangrenă disecantă).*

— Zone de ulcerații și depozite calcare aderente, sub formă de plăci compacte sau filamentoase, albe sau cenușii — *cistită încrustată.*

— Ulcerații superficiale sau profunde de dimensiuni variate, cu marginile neregulate, dezlipite, cu fundul cenușiu, plin cu o masă cazeoasă, cu granulații miliare și noduli galbeni-cenușii, izolați sau confluenți în restul mucoasei, mai ales la nivelul orificiilor ureterale și al colului vezical — *cistită tuberculoasă.*

Uneori, leziunea îmbracă un aspect pseudopolipoid. Vezica este retractată, cu leziuni de pericistită de tip sclero-lipomatos. Este frecvent o leziune secundară unei tuberculoze renale, bazinetale sau a organelor genitale masculine.

— Ulcerații mai mult sau mai puțin profunde, cu baza indurată, cu margini îngroșate, cu fundul acoperit de muguri și resturi sfacelate, albe sau negre; peretele din jurul leziunii este infiltrat, rigid — *carcinom.*

Tumoarea invadează țesuturile perivezicale și organele vecine, rectul, vaginul. Se asociază frecvent cu leziuni inflamatoare. Se va face examenul histopatologic.

## MALFORMAȚII
(tabelul LXXXVI)

— Absența vezicii urinare, cu implantarea ureterelor direct în uretră — *agenezie.*

— Vezică mărită în proporţii diferite, sferică, cu peretele moale, în grosime de 0,3—0,5 cm, cu suprafaţa internă netedă — *megavezică.*

— Două globuri vezicale unite la nivelul colului vezical, fiecare avînd cîte un orificiu ureteral — *vezică dublă.*

— Evaginări sacciforme ale pereţilor vezicii, în număr şi volum variabil, cu mucoasa netedă, pline cu urină, situate la nivelul vîrfului vezicii sau în regiunile latero-inferioare cu care comunică printr-un canal, mai mult sau mai puţin distinct — *diverticuli.*

Pot fi congenitali sau dobîndiţi, aceştia din urmă fiind secundari unui obstacol la nivelul colului.

— Formaţiune de mărimea unei nuci sau portocale, cu suprafaţa mamelonată, roşiatică, pe care se observă regiunea trigonului şi cele două orificii ureterale; la periferie cu o zonă albicioasă cicatriceală (la locul de unire a mucoasei vezicale cu tegumentele) care proemină la nivelul dehiscenţei peretelui anterior al abdomenului, subombilical — *extrofie vezicală.*

Este datorită absenţei peretelui anterior al vezicii şi a porţiunii subombilicale a peretelui abdominal anterior, prin care herniază în afara abdomenului, peretele posterior vezical (tumoarea). Ca leziuni asociate se găsesc: dehiscenţa simfizei pubiene, penis mic încurbat dorsal şi cu epispadias total, ectopie testiculară; la femei, clitoris bifid cu epispadias. Extrofia poate fi incompletă şi să se prezinte ca *extrofie inferioară* subpubiană (vezica sub simfiză) sau *superioară* (dehiscenţa hipogastrică), cu uretră şi col vezical constituite.

## URETRA

*Normal. La bărbat* are trei porţiuni: *uretra prostatică,* cuprinsă în grosimea prostatei, prezintă pe peretele posterior o mică ridicătură, *veru montanum,* cu utricula prostatică şi cu cele două orificii ale canalelor ejaculatoare, iar în rest orificii în care se deschid canalele excretoare ale prostatei; *uretra membranoasă,* situată de la prostată pînă la originea tecii erectile, prezintă orificiile glandelor Littre; *uretra spongioasă,* situată în centrul corpilor spongioşi, prezintă orificiile glandelor Cowper, lacunele Morgagni şi valvula Guerin. *Uretra la femeie* este mai scurtă decît la bărbat şi prezintă un orificiu superior, corespunzător unghiului anterior al trigonului vezical, şi un orificiu inferior (meat), care se deschide în canalul vulvar. Mucoasa uretrei este de culoare albă-gălbuie sau roşie.

*Tabelul LXXXVII*

LEZIUNI

| MODIFICĂRI DE CALIBRU | MODIFICĂRI DE CONŢINUT | DIFUZE | VEGETANTE | ULCERO-NECROTICE | MALFORMAŢII |
|---|---|---|---|---|---|
| **Stricturi** | Calculi | Uretrită acută<br>Uretrită cronică | Papilom<br>Carcinom | Uretrită tuberculoasă<br>Fistule | Agenezie<br>Hipospadias<br>Epispadias<br>Diverticul<br>Chisturi |

## MODIFICĂRI DE CALIBRU
(tabelul LXXXVII)

— Diminuarea calibrului uretrei, unică sau multiplă, de lungime și calibru variat — *strictură.*

Poate apărea fie sub formă de bridă sau diafragmă perforată de un orificiu central sau periferic, fie ca un inel sau cilindru indurat. Porțiunea canalului uretral dinapoia stricturii este dilatată și prezintă leziuni de uretrită cronică cu mucoasă îngroșată, neregulată, cu ridicături polipoase, uneori cu ulcerații și fistule. Stricturile sînt de natură congenitală sau dobîndite. Cele dobîndite sînt consecutive leziunilor inflamatoare sau traumatice, cu localizări variabile, legate de factorul cauzal (cele de natură inflamatoare se localizează de obicei la nivelul uretrei spongioase).

## MODIFICĂRI DE CONȚINUT
(tabelul LXXXVII)

— *Calculii* se localizează, la bărbat, la nivelul uretrei prostatice sau al uretrei spongioase și pot fi liberi sau inclavați în perete *(calculi uretro-prostatici)* sau determină un diverticul — *uretrocel (calculi diverticulari)*. Calculii se pot forma la nivelul uretrei sau provin prin migrarea lor din vezica urinară.

## LEZIUNI DE FORMĂ DIFUZĂ
(tabelul LXXXVII)

— Mucoasă uretrală tumefiată, moale, hiperemiată, acoperită de exsudat purulent, albicios sau galben-verzui, sub care se găsesc uneori ulcerații — *uretrită acută.*

— Mucoasă tumefiată, cu suprafața ușor neregulată, roșie-închisă, violacee, cu elasticitatea dispărută, sau albă-cenușie, mată, rigidă, cu orificiile glandulare mărite sau obliterate, cu glandele transformate chistic — *uretrita cronică.*

Concomitent se găsesc leziuni sclero-inflamatoare în corpul spongios, care este indurat, neregulat.

## LEZIUNI DE FORMĂ VEGETANTĂ
(tabelul LXXXVII)

— Formațiune unică sau multiplă, de obicei pediculată, de mărime variabilă, friabilă, uneori cu zone de necroză — *papilom.*

Se dezvoltă de obicei la nivelul uretrei prostatice și are tendința de pătrundere în vezica urinară. Se va face examenul histopatologic.

— Formaţiune vegetantă, roşiatică, moale, friabilă, care obstruează parţial uretra — *carcinom.*

Este primitiv sau secundar unui carcinom de vezică sau prostată. Se va face examenul histopatologic.

### LEZIUNI DE FORMĂ ULCERO-NECROTICĂ
(tabelul LXXXVII)

— Ulceraţii cu marginile neregulate, anfractuoase, şi cu granulaţii miliare, galbene-cenuşii, la nivelul mucoasei — *uretrită tuberculoasă.*

Este asociată cu leziunile din cadrul tuberculozei uro-genitale şi poate determina stricturi uretrale.

— Traiecte anormale de natură traumatică, inflamatoare sau congenitală, care fac să comunice uretra cu organele vecine — *fistule.*

Deosebim fistule uretro-cutanate, uretro-rectale etc.

### MALFORMAŢII
(tabelul LXXXVII)

— Absenţa totală a uretrei — *agenezie.*
— *Hipospadias* (vezi p. 241).
— *Epispadias* (vezi p. 241).
—Formaţiune rotundă sau sacciformă, cu peretele de consistenţă moale sau dură, cu o cavitate în care se găseşte urină şi uneori calculi; comunică cu lumenul uretrei — *diverticul sau uretrocel.*

— Formaţiuni cavitare cu un perete conjunctiv subţire, neted, cu un conţinut lichid clar sau vîscos, galben-cenuşiu — *chisturi.*

Pot fi congenitale sau căpătate; se pot găsi de-a lungul întregului conduct uretral şi interesează, frecvent, glandele Littre, Cowper şi utricula prostatică.

## PROSTATA

*Normal.* Are formă de castană, este conică, cu un şanţ pe faţa sa posterioară, care o împarte în doi lobi laterali, între care se găseşte un al 3-lea, variabil dezvoltat, numit lobul median. Volumul prostatei variază mult după vîrstă. La bătrîni, prostata poate rămîne normală, se poate atrofia sau se poate hipertrofia, global sau parţial (pe lobi). Culoarea prostatei este cenuşie-rozată, uneori albă-sidefie şi de consistenţă dură şi elastică.

*Tabelul LXXXVIII*

**LEZIUNI**

| PROSTATA MĂRITĂ | | |
|---|---|---|
| Cu suprafaţa regulată | Cu suprafaţa neregulată | Cu leziuni ulcero-necrotice |
| Prostatită acută | Adenom<br>Carcinom<br>Sarcom | Prostatită supurată<br>Prostatită cronică<br>Tuberculoză |

## PROSTATĂ MĂRITĂ
(tabelul LXXXVIII)

### Cu suprafaţă regulată

— Prostată de culoare roză, cu focare roşiatice difuze şi de consistenţă crescută; la secţiune se scurge o secreţie purulentă — *prostatită acută.*

### Cu suprafaţa neregulată

— Prostată variabil mărită, pînă la dimensiunile unei portocale, cu greutatea uneori de 300—400 g, de consistenţă elastică. Pe secţiune cu noduli (numiţi corpi sferoizi) albicioşi, de consistenţă diferită (moi, suculenţi sau duri, fibroşi), bine delimitaţi, încapsulaţi, înconjuraţi de benzi concentrice fibro-musculare, galbene-cenuşii — *adenom* (adenomul glandelor periuretrale sau hipertrofie de prostată).

Uneori poate apărea un aspect areolar, cu chisturi mici (formaţiuni adenomatoase). Raclînd suprafaţa de secţiune se observă un lichid alb-lăptos, cu granulaţii foarte fine (simpexioane). Mărirea volumului poate interesa numai lobii laterali care proemină în vezică, determinînd o turtire şi alungire a uretrei prostatice sau poate interesa numai lobul mijlociu, care rămîne independent sau uneşte cei doi lobi laterali. Ca leziuni asociate, vezica urinară este dilatată şi cu pereţii hipertrofiaţi, ureterele dilatate, iar rinichiul uneori cu hidronefroză, pionefroză sau scleroză. Se va face examenul histopatologic pentru precizarea diagnosticului.

— Prostată variabil mărită, cu suprafaţa neregulată, de culoare albă-gălbuie, de consistenţă crescută uniform sau inegal, datorită zonelor de ramolire — *carcinom (formă difuză).*

Uneori, pe suprafaţa de secţiune cenuşie-rozată a prostatei se observă unul sau mai mulţi noduli cenuşii-albicioşi sau gălbui, mai mult sau mai puţin omogeni, slab delimitaţi, de consistenţă inegală, cu mici cavităţi chistice, cu vegetaţii neoplazice friabile sau cu resturi sfacelate şi zone hemoragice (*forma circumscrisă*). Tumoarea poate fi brăzdată de benzi conjunctive care dau prostatei, în totalitate, o consistenţă dură, chiar lemnoasă (*forma schiroasă*). Tumoarea poate avea o localizare submucoasă cu evoluţie spre uretră sau spre periferie, invadînd de obicei organele vecine: veziculele seminale, trigonul vezical, uretra, canalele deferente, peretele anterior al rectului, ţesutul conjunctivo-adipos periprostatic (*carcinoza prostato-pelviană*). Se găsesc metas-

taze la nivelul limfoganglionilor (iliaci externi, hipogastrici, inghinali etc.), al ficatului, al plămînului şi, frecvent, la nivelul oaselor (coloana vertebrală lombară, dorsală şi sacrată, coaste, iliac etc.).

Se va face examenul histopatologic pentru precizarea diagnosticului.

— Tumoare mare, de consistenţă moale, care înglobează veziculele seminale şi uretra; pe secţiune este omogenă, albă-slăninoasă, cu zone hemoragice şi de necroză — *sarcom.*

Se găsesc, frecvent, metastaze viscerale şi rareori metastaze limfoganglionare. Se va face examenul histopatologic.

### Cu leziuni ulcero-necrotice

— Formaţiuni mici, albe-gălbui, înconjurate de o zonă de hiperemie (abcese); la presiune lasă să se scurgă un lichid mucopurulent; unele sînt izolate, altele confluente, formînd cavităţi mari, cu pereţii moi şi plini cu un puroi cremos — *prostatită supurată.*

Consistenţa prostatei este pe alocuri fluctuentă. Abcesele, prin distrugerea ţesutului prostatic, pot perfora canalele ejaculatoare şi să pătrundă în glandele seminale, alteori pot pătrunde în uretră sau pot ulcera pereţii lojii prostatice şi să determine un flegmon periprostatic. Flegmonul poate fi: retroprostatic şi să intereseze rectul, lateroprostatic şi să difuzeze în fosa ischio-rectală sau să fie supraprostatic (retrovezical), putînd interesa veziculele seminale.

— Prostată mărită sau micşorată, dură, de culoare albă-cenuşie; pe secţiune cu zone de scleroză şi abcese de mărimi variate, cu pereţii induraţi, cu un conţinut purulent granulos, uneori amestecat cu mici calculi şi cu acini glandulari dilataţi sau micşoraţi — *prostatită cronică.*

— Prostată mărită, cu caverne anfractuoase, cu margini neregulate, cu fundul acoperit de mase cazeoase, cu granulaţii şi noduli de diferite mărimi, cazeificaţi, galbeni-cenuşii, în restul parenchimului — *tuberculoză.*

Este asociată constant cu tuberculoza uro-genitală. Leziunile se pot întinde la organele vecine şi să dea fistule vezicale, rectale, anale, abdominale, perineale etc.

## VEZICULELE SEMINALE

*Normal.* Situate posterior vezicii urinare, au formă de pară cu extremitatea externă şi superioară groasă, extremitatea internă subţire continuînd canalul ejaculator. Suprafaţa externă este neregulată, mamelonată. Veziculele seminale şi porţiunea canalelor deferente care le continuă sînt înconjurate de ţesut conjunctiv lax. Pe secţiune deosebim multiple cavităţi de forme şi mărimi diferite numite „celule" pline cu lichid mucos.

LEZIUNI

| VEZICULE MARITE | VEZICULE MICŞORATE |
|---|---|
| Veziculită acută<br>Veziculită cronică supurată | Veziculită cronică scleroasă |

### VEZICULE MĂRITE
(tabelul LXXXIX)

— Vezicule seminale turgescente, pline cu o secreţie purulentă — *veziculită acută.*

— Vezicule seminale pline cu un lichid purulent, care nu poate fi evacuat în uretră datorită obliterării canalului ejaculator — *veziculită cronică supurată închisă (empiem vezicular).*

### VEZICULE MICŞORATE
(tabelul LXXXIX)

— Vezicule seminale transformate într-un cordon dur, neregulat şi noduros — *veziculită cronică scleroasă.*

Veziculitele se observă în blenoragia uretrală, în infecţii generale, la cei care-şi fac dilatări uretrale, la prostatici care se sondează.

## TESTICULUL ŞI EPIDIDIMUL

*Normal.* Testicul are forma unui ovoid turtit transversal, de culoare albă-sidefie pe suprafaţa externă (albuginea) şi de aspect spongios, galben-rozat, pe secţiune. La palpare este de consistenţă dură, elastică sau moale, flască. Pe marginea postero-superioară a testicului se găseşte un corp alungit, *epididimul.* Pe testicul sau în apropierea lui se pot deosebi trei formaţiuni rudimentare (resturi embrionare), care nu trebuie confundate cu formaţiunile patologice: *hidatida pediculată Morgagni* — vezicule de mărimea unui bob de grîu, legată de capul epididimului pe partea anterioară a testicului; *hidatida sesilă Morgagni* (rest al canalului Müller) — nodul conjunctivo-vascular, de mărimea unui bob de mazăre, cu suprafaţa netedă sau neregulată, cîteodată multilobulată, legat de capul epididimului sau de extremitatea supero-anterioară a testicului; *organul Giraldes* (rest al canalului Wolf) — nodul alb-gălbui, situat deasupra capului epididimului (a nu se confunda cu nodulul tuberculos).

### EPIDIDIM MĂRIT
(tabelul XC)

— Epididim de culoare roşiatică, uneori cu mici abcese izolate sau confluente sau cu un abces unic — *epididimită acută* (rară).

Leziunile sînt mai evidente la nivelul cozii epididimului, însă pot fi difuze, interesînd întregul epididim. Testicul nu prezintă leziuni, iar la nivelul vaginalei se poate găsi un lichid variabil calitativ şi cantitativ. Canalul deferent este îngroşat.

*Tabelul XC*

| LEZIUNI | | | |
|---|---|---|---|
| EPIDIM MĂRIT | LEZIUNI CHISTICE ALE EPIDIDIMULUI | | |
| Epididimită acută | Chisturi intraepididimare | | |
| | Chisturi subepididimare | | |
| | Chisturi supra-epididimare | | |
| Epididimită tuberculoasă | | | |

| TESTICUL MĂRIT CU LEZIUNI | | | |
|---|---|---|---|
| Nodulare | Chistice | Ulcero-necrotice | Retractate |
| Orhiepididimită acută | Teratom (chist dermoid) organoid | Orhiepididimită tuberculoasă fistulizată | Orhită sifilitică sclero-gomoasă |
| Orhită sifilitică gomoasă | Teratom organismoid (embriom) | Orhită sifilitică fistulizată | |
| Adenom | | | |
| Teratom histioid | | | |
| Seminom | | | |

| MALFORMAȚII | TESTICUL MICȘORAT |
|---|---|
| Atrofie congenitală | Atrofie |
| Sinorhidie | |
| Monorhidie | |
| Poliorhidie | |
| Monocriptorhidie | |
| Criptorhidie | |
| Inversiunea testiculului | |

Diagnosticul etiologic se va face prin examenul bacteriologic al puroiului (gonococi, stafilococi, colibacili).

— Epididim mărit în totalitate, cu granulații miliare și tuberculi izolați sau confluenți, cazeificați, galbeni-cenușii, încercuiți de benzi fibroase retractile — *epididimită tuberculoasă.*

Uneori se găsește un singur nodul de mărimea unui bob de mazăre sau a unei alune (*tuberculoza unipolară*) sau doi noduli, unul la coada și altul la capul epididimului *(tuberculoza bipolară).* Alteori, epididimul este prins în totalitate, luînd aspectul unei creste de coif. Canalul deferent este îngroșat, inegal calibrat, cu nodozități galbene-cenușii de mărimi diferite, de consistență dură sau moale; vaginala este îngroșată, de consistență cartonoasă, cu granulații și noduli galbeni-cenușii, cazeificați, uneori cu leziuni de hidrocel. În tuberculoză, sediul inițial al leziunii este la nivelul epididimului, iar testiculul este atins tardiv. Se vor căuta leziunile tuberculoase asociate ale căilor urinare, plămînului etc.

## LEZIUNI EPIDIDIMARE DE FORMĂ CHISTICĂ

(tabelul XC)

— Formațiuni chistice numeroase, mici, diseminate în întregul epididim *(boala polichistică a epididimului)*, fie un chist unic, voluminos, de mărimea unei nuci sau mandarine, situat de obicei în dreptul capului epididimului — *chisturi intraepididimare.*

Vaginala conține o cantitate mică de lichid. Chisturile se datoresc, frecvent, dilatației segmentare a conductului spermatic.

— Formaţiuni chistice dezvoltate în fundul de sac dintre testicul şi epididim, uniloculare, cu peretele fibros şi cu un conţinut seros — *chisturi subepididimare.*

Epididimul datorită presiunii chistului este turtit şi apare sub forma unei lame. Chisturile subepididimare sînt hidrocele parţiale, datorită ocluziei fundului de sac subepididimar al vaginalei.

— Formaţiuni chistice uni- sau multiloculare, cu peretele subţire transparent, mai rar gros şi în parte calcifiat, pline cu un lichid uneori clar ca apa sau tulbure, alb-lăptos, datorită prezenţei unei cantităţi variabile de spermatozoizi, prin comunicarea chisturilor cu canalul seminal excretor; se datoresc frecvent dilatării chistice a resturilor embrionare ale canalului Wolf — *chisturi supraepididimare.*

## TESTICUL MĂRIT

(tabelul XC)

### CU LEZIUNI DE FORMĂ NODULARĂ

— Testicul şi epididimul edematiate, roşiatice, friabile, cu mici focare purulente (abcese), izolate sau confluente (vezi epididimita acută) — *orhiepididimită acută.*

Canalul deferent este îngroşat, cu pereţii infiltraţi, cu leziunile maxime în porţiunea sa iniţială. În cavitatea vaginalei se poate găsi un lichid seros sau seropurulent.

— Suprafaţa testicului neregulată, de culoare albă-rozie; pe secţiune se observă formaţiuni nodulare, de mărimi variabile, de culoare gălbuie-albicioasă, cu aspect de miez de castană, de consistenţă elastică — *orhită sifilitică gomoasă* (gome crude).

Nodulii pot fi de consistenţă semifluidă, cu aspectul gumei arabice — *gome ramolite.* Se va face examenul histopatologic şi se vor căuta celelalte leziuni ale sifilisului terţiar. În sifilisul gomos, sediul iniţial al leziunii este testicular, epididimul fiind respectat (spre deosebire de tuberculoză).

— Testicul uşor mărit, prezentînd pe secţiune noduli albi-gălbui, bine delimitaţi, de mărimi variabile — *adenom* (rar).

Se va face examenul histopatologic.

— *Teratomul histioid* este un disembriom de aspect şi consistenţă variate, în raport cu structura tumorii: fibrom, lipom, miom etc., format dintr-un singur tip de ţesut.

— Testicul uneori foarte mult mărit, de consistenţă variabilă, encefaloidă sau dură, cu suprafaţa de secţiune, albă-cenuşie sau galbenă-

roză, cu zone hemoragice şi de necroză, uneori cu placarde şi benzi de ţesut conjunctiv care-i dau un aspect lobulat — *seminom.*

Tumoarea poate fi uneori mică şi să dea metastaze mari la nivelul limfoganglionilor lombo-aortici şi la nivelul plămînului.

Se va face examenul histopatologic.

### CU LEZIUNI DE FORMĂ CHISTICĂ

— Formaţiune chistică cu o masă albicioasă, păstoasă, de aspectul substanţei sebacee şi cu smocuri de păr — *teratom organoid* (chist dermoid).

— Formaţiune chistică al cărei conţinut este format din sebum, păr, dinţi, fragmente de ţesut nervos, organe glandulare, mase osteo-cartilaginoase etc. — *teratom organismoid* sau *embriom.*

Poate fi şi solid. Se va face examenul histopatologic.

### CU LEZIUNI DE FORMĂ ULCERO-NECROTICĂ

— Fistule situate în porţiunea postero-superioară a burselor cu marginile orificiilor de la nivelul scrotului colorate violaceu, pe unde se elimină o substanţă necrotică, care comunică cu cavernele tuberculoase ale epididimului şi testiculului, care prezintă noduli galbeni-cenuşii — *orhiepididimită tuberculoasă fistulizată.*

Orihiepididimita tuberculoasă este focarul aparent al unei infecţii tuberculoase genitale. Se vor căuta leziunile tuberculoase asociate ale căilor urinare, plămînului etc.

— Fistule situate în porţiunea antero-superioară a burselor, cu marginile orificiilor de la nivelul tegumentelor îngroşate, violacee, tăiate drept, prin care se elimină substanţa necrotică cleioasă, galbenă, din gomele ramolite (vezi orhita sifilitică gomoasă) — *orhită sifilitică fistulizată.*

Vaginala este îngroşată, uneori cu aderenţe între scrot şi testicul, determinînd un hidrocel parţial, cu un exsudat seros frecvent hemoragic în cavitate.

### CU LEZIUNI DE FORMĂ RETRACTATĂ

— Testiculul neregulat, pe secţiune cu o serie de zone policiclice, de consistenţă moale (vezi orhita sifilitică gomoasă, p. 418), separate prin benzi fibroase, retractile, care deformează glanda — *orhită sifilitică sclero-gomoasă.*

Vaginala este îngroşată, scleroasă, simfizată, uneori cu hidrocel parţial. Cordonul spermatic este frecvent fără leziuni.

## TESTICUL MICŞORAT
(tabelul XC)

— Testicul micşorat global, fără leziuni nodulare — *atrofie.*

Se întîlneşte la copii în cazul unui sifilis congenital sau al unei tulburări de dezvoltare (cînd leziunea este bilaterală), iar la adult este rezultatul unei orhite.

## MALFORMAŢII
(tabelul XC)

— Testicul mic — *atrofie congenitală.*
— Fuziunea celor două testicule — *sinorhidie.*
— Lipsa unui testicul — *monorhidie.*
— Prezenţa de mai multe testicule — *poliorhidie.*

Unele dintre ele la examenul macroscopic se pot confunda cu o tumoare. Se va face examenul histopatologic.

— Un singur testicul este coborît în scrot, celălalt fiind ectopic — *monocriptorhidie.*

Ectopia poate fi lombară, iliacă, inghinală, crurală, cruro-scrotală, pubio-peniană anterioară, peniană, subabdominală perineală. Se asociază frecvent cu o hernie inghino-scrotală. Testicului ectopic are volumul normal sau micşorat, este uneori sclerozat, dur, aderent, la adulţi, de ţesuturile din jur. Este sediul transformărilor maligne după vîrsta pubertăţii.

— Ambele testicule nu sînt coborîte în scrot — *criptorhidie.*
— Testiculele situate în scrot sînt într-o poziţie anormală — *inversiunea testicului.*

Ea poate fi de mai multe feluri: anterioară, orizontală, verticală. Inversiunea poate fi totală, cînd canalul deferent, este anterior, iar epididimul posterior.

# VAGINUL

*Normal.* Are o mucoasă rozată în perioada intermenstruală, roşie în timpul menstruaţiei şi roşie-închisă-violacee în timpul sarcinii. Mucoasa prezintă pe pereţii anterior şi posterior o serie de cute transversale (pliurile vaginului) şi coloane vaginale, una pe peretele anterior şi alta pe peretele posterior, foarte evidente la nounăscut şi care se atrofiază cu vîrsta. *Limfaticele vaginului* drenează în limfoganglionii iliaci externi hipogastrici şi presacraţi.

## LEZIUNI DE FORMĂ DIFUZĂ
(tabelul XCI)

— Mucoasa vaginală îngroşată, infiltrată şi cu vaginul în totalitatea sa transformat într-un tub rigid, de consistenţă cartonoasă, în care degetul pătrunde greu — *carcinom infiltrant.*

*Tabelul XCI*

| LEZIUNI | | | |
|---|---|---|---|
| VEZICULARE SAU CHISTICE | ULCERO-NECROTICE | MALFORMAȚII | |
| Vaginită emfizematoasă sau chistică | Vaginită gangrenoasă | Pseudohermafroditism extern | |
| Chist | Tuberculoză | Atrezie | |
| | Fistulă | Vagin dublu | |

| LEZIUNI | | |
|---|---|---|
| NODULARE | VEGETANTE | |
| Vaginită granuloasă | Papilom | |
| Fibrom sau fibromiom | Carcinom vegetant | |
| | Sarcom | |

| LEZIUNI | | |
|---|---|---|
| PLANE | NODULARE | |
| Vaginită pseudomembranoasă | Vaginită granuloasă | |
| | Fibrom sau fibromiom | |

| LEZIUNI | | |
|---|---|---|
| DIFUZE | PLANE | |
| Carcinom infiltrant | Vaginită pseudomembranoasă | |

Carcinomul se localizează frecvent în porțiunea superioară a peretelui posterior al vaginului. Cînd se localizează în porțiunea superioară a peretelui anterior, interesează vezica urinară și uretra, constituind *carcinomul vaginal periuretral.* Mai puțin frecvent se întîlnește în porțiunea mijlocie a vaginului — *carcinomul inelar* — și în porțiunea inferioară — *carcinomul vulvo-vaginal.* Carcinomul vaginal invadează organele vecine și parametrul, iar metastazele se pot găsi în limfoganglionii hipogastrici, presacrați și inghinali.

## LEZIUNI DE FORMĂ PLANĂ
(tabelul XCI)

— Mucoasa vaginului tumefiată, hiperemiată, prezentînd pe suprafața sa un exsudat pseudomembranos — *vaginită pseudomembranoasă.*

## LEZIUNI DE FORMĂ NODULARĂ
(tabelul XCI)

— Granulații de volum variabil, conglomerate în placarde, de culoare roșiatică, situate la nivelul mucoasei, reprezentînd papilele hipertrofiate — *vaginită granuloasă.*

— Formațiune sesilă sau pediculată, unică sau multiplă, de mărimea unei portocale sau cap de făt, fermă și elastică, mobilă pe planurile subiacente; suprafața de secțiune cu aspect de vîrtejuri ale unor benzi sidefii (țesut conjunctiv) sau benzi sidefii și roz sau roșii brune (țesut muscular) — *fibrom* sau *fibromiom.*

Se localizează frecvent pe fața antero-inferioară a vaginului. Se va face examenul histopatologic.

## LEZIUNI DE FORMĂ VEGETANTĂ
(tabelul XCI)

— Formațiune vegetantă, pediculată sau sesilă, unică sau multiplă, cu o bază de implantare moale — *papilom.*

— Formaţiune vegetantă, conopidiformă, de mărime variabilă, frecvent ulcerată, de culoare roşiatică, de consistenţă moale, friabilă — *carcinom vegetant.*

Se va face examenul histopatologic pentru precizarea malignităţii şi a varietăţii histologice.

— Formaţiune vegetantă cu aspect de strugure (caracteristic), pediculată sau sesilă, roşie-brună, dură, acoperită de mucoasa sănătoasă — *sarcom.*

Tumoare rară, apare de obicei la fetiţe. Uneori, îmbracă o formă difuză, infiltrînd peretele vaginului care devine dur şi parţial obstruat (se găseşte la femeia adultă). Se va face examenul histopatologic.

## LEZIUNI DE FORMĂ VEZICULARĂ SAU CHISTICĂ
(tabelul XCI)

— Vezicule mici, pline cu lichid citrin sau sero-sanguinolent şi cu aer, situate la nivelul mucoasei tumefiate — *vaginită emfizematoasă sau chistică.*

La palpare dă senzaţia de crepitaţie gazoasă. Leziunea se întîlneşte în timpul sarcinii.

— Formaţiune chistică de formă sferică, sesilă, rar pediculată, unică sau multiplă, de mărime variabilă, fluctuentă, renitentă, cu peretele fibros şi acoperit de mucoasa vaginală; în cavitatea chistului, frecvent uniloculară, se găseşte un lichid seros limpede, alteori vîscos şi filant, incolor sau uşor gălbui — *chist vaginal.*

Este localizat frecvent pe peretele anterior sau pe marginile vaginului. Diagnosticul diferenţial se face cu chistul dermoid, chistul hidatic etc.

## LEZIUNI DE FORMĂ ULCERO-NECROTICĂ
(tabelul XCI)

— Mucoasă ulcerată acoperită de mase de ţesut necrozat, rău mirositor — *vaginită gangrenoasă.*

Leziunea se întîlneşte în febra puerperală, variolă, cancerul uterin etc.

— Ulceraţie ovalară, alungită sau rotundă, cu fundul de culoare galbenă-cenuşie, acoperit de mase cazeoase, uneori cu granulaţii galbene-cenuşii — *tuberculoză ulcerată.*

Leziunile ulcerate pot fi întovărăşite de fistule.

— Soluţii de continuitate care determină comunicări ale vaginului cu organele cavitare din vecinătate — *fistule.*

De exemplu: fistule vezico-vaginale, uretero-vaginale (fistule urinare) sau recto-vaginale (fistule stercorale) etc. Obişnuit, fistulele se găsesc pe linia mediană sau puţin lateral. Orificiile traiectelor fistuloase pot fi mici, mai greu de evidenţiat (de obicei fistule chirurgicale), sau mai mari, lăsînd să pătrundă în ele un deget (fistule obstetricale).

## MALFORMAŢII
(tabelul XCI)

— Clitoris hipertrofiat semănînd cu un penis, buzele mari sudate, cu aspect de scrot, în care se găseşte cîteodată un ovar herniat — *pseudo-hermafroditism extern.*

Organele genitale externe seamănă la un examen superficial cu cele masculine.

— Vagin îngust sau nedeschis — *atrezie.*

— Sept longitudinal sau transversal realizînd două cavităţi — *vagin dublu.*

# UTERUL

*Normal.* Are aspectul unui con turtit dinainte înapoi; este format dintr-o porţiune pelviană subperitoneală (corpul) şi o porţiune supra- şi intravaginală (colul); porţiunea dintre *corp* şi *col* se numeşte *istm uterin.* Vaginul se înseră pe periferia colului, împărţindu-l în trei segmente: supravaginal, vaginal şi intravaginal. Segmentul intravaginal este dur, alb-roz la virgine, cu suprafaţa netedă şi lucioasă, iar la uni- sau multipare devine turtit, moale, rozat. Pe cadavru, uterul este normal în retroversie, mobil şi liber faţă de organele vecine, de consistenţă fermă. Cavitatea corpului uterin are o formă triunghiulară cu două orificii supero-laterale ale trompelor uterine (ostium tubar) şi unul inferior (orificiul intern al colului). Cavitatea colului uterin este tronconică, deschizîndu-se în vagin prin orificiul extern al colului, care apare rotund la nulipare şi în formă de fantă transversală la multipare. Mucoasa corpului uterin între menstre are o suprafaţă netedă roză-albă aderentă de muşchiul subiacent, cu o grosime variabilă între 1 şi 4 mm, în funcţie de momentul ciclului, friabilă şi uşor alterabilă. Mucoasa colului este uşor neregulată, datorită ridicăturilor arborescente care formează „arborele vieţii", şi este mai subţire, roză-palidă şi mai consistentă. În timpul menstruaţiei, uterul este mărit, renitent, cu mucoasa roşie, umedă (caduca menstruală). În timpul sarcinii, cavitatea uterină se dilată progresiv, ajungînd la sfîrşitul sarcinii la o capacitate de 4—5 000 ml, cu musculatura hipertrofiată, îngroşată la nivelul corpului şi subţiată la nivelul colului (segmentul inferior). Mucoasa se modifică formînd caduca de sarcină (gestaţie), cu diverse aspecte macroscopice după stadiul de evoluţie a sarcinii şi de dezvoltare a placentei. *Mijloacele anatomice de fixare a uterului* sînt: ligamentele largi (lateral); ligamentele rotunde (anterior); ligamentele utero-sacrate (posterior). *Limfaticele corpului uterin* drenează în limfoganglionii juxtaaortici, preaortici, iliaci externi şi interni şi inghinali superficiali (grupul supero-extern). *Limfaticele colului uterin* drenează în limfoganglionii iliaci externi, hipogastrici, presacraţi şi ai promontoriului.

# LEZIUNILE COLULUI UTERIN

*Tabelul XCII A*

| DIFUZE | PLANE | NODULARE | VEGETANTE | VEZICULARE | ULCERO-NECROTICE |
|---|---|---|---|---|---|
| Carcinom infiltrant | Leucoplazie | Fibromiom | Cervicită vegetantă<br>Polip<br>Carcinom vegetant<br>Sarcom | Cervicită foliculară sau glandulară | Ulceraţie adevărată<br>Ulceraţie tuberculoasă<br>Ulceraţia din şancrul sifilitic<br>Carcinom |

## LEZIUNI DE FORMĂ DIFUZĂ
(tabelul XCII *A*)

— Colul mărit, rigid, de consistenţă cartonoasă, puternic infiltrat, determinînd în jurul orificiului extern al colului un inel complet sau incomplet — *carcinom infiltrant.*

Se va face examenul histopatologic.

## LEZIUNI DE FORMĂ PLANĂ
(tabelul XCII *A*)

— Zone mici circulare sau ovalare, albicioase, uşor proeminente, cu margini regulate sau neregulate, dar nete — *leucoplazie.*

Se va face examenul histopatologic.

## LEZIUNI DE FORMĂ NODULARĂ
(tabelul XCII *A*)

— Nodul unic sau multiplu, de dimensiune variabilă, sesil sau pediculat, cu suprafaţa netedă, albă-roşiatică, dur; pe secţiune de culoare albă, cu aspect de vîrtejuri — *fibromiom.*

Baza de implantare este de obicei endocervicală, fibromul proeminînd prin orificiul extern al colului. Cînd este de dimensiuni mari, poate umple întreg vaginul.

## LEZIUNI DE FORMĂ VEGETANTĂ
(tabelul XCII *A*)

— Col mărit, alungit şi lărgit la extremitatea sa inferioară, în formă de butoiaş sau de ciupercă, cu acumulare de secreţie în canalul cervical,

cu mucoasa hipertrofiată, prezentînd o serie de formaţiuni uşor reliefate, roşiatice, izolate sau confluente, care proemină prin orificiul extern al colului — *cervicită vegetantă.*

— Formaţiune sesilă sau pediculată, de mărime variabilă, cu suprafaţa netedă albicioasă sau roşie-închisă, de consistenţă moale, prezentînd pe suprafaţă şi pe secţiune numeroase cavităţi chistice (glande dilatate) — *polip* (adenom al colului uterin).

Se va face examenul histopatologic.

— Masă proeminentă, neregulată, conopidiformă, de dimensiuni variabile, de consistenţă moale, friabilă, ulcerată sau neulcerată, de culoare albă-murdară sau cenuşie-roşiatică, cu baza de implantare dură, cu colul îngroşat, infiltrat — *carcinom vegetant.*

Această formaţiune poate masca orificiul colului şi să umple fundul vaginului.

— Formaţiuni sesile sau pediculate, multilobate, moi, friabile, fixate de col şi proeminente în vagin, uneori cu aspectul unui ciorchine de strugure cu mici vezicule galbene-verzui, transparente, moi, care la secţiune lasă să se scurgă o serozitate — *sarcom.*

Poate îmbrăca o formă difuză, cu colul mărit în totalitate, moale, cu ulceraţii profunde. Se va face examenul histopatologic pentru precizarea diagnosticului.

## LEZIUNI DE FORMĂ VEZICULARĂ
(tabelul XCII *A*)

— Formaţiuni veziculare (ouă Naboth) de mărimea unor boabe de mazăre, situate în grosimea colului, care pot să proemine pe suprafaţa sa externă, pline cu un lichid clar, uşor vîscos, filant sau albicios, mucopurulent sau purulent — *cervicită foliculară* sau *glandulară.*

## LEZIUNI DE FORMĂ ULCERO-NECROTICĂ
(tabelul XCII *A*)

— Pierdere de substanţă superficială, circulară, cu contur neregulat, de culoare roşie-vie, cu fundul neted sau granulos, situată de obicei în jurul orificiului extern al colului sau excentric — *ulceraţie adevărată.*

Se va face examenul histopatologic.

— Pierdere de substanţă mai mult sau mai puţin întinsă, cu margini neregulate, cu fundul granulos acoperit de mase albe-gălbui (cazeum), iar mucoasa din jur, roşie şi cu granulaţii galbene-cenuşii — *ulceraţie tuberculoasă.*

— Pierdere de substanţă superficială circulară, cu marginile nete, cu fundul regulat, curat, de culoare roşie-brună, cu baza indurată — *ulceraţia din şancrul sifilitic.*

— Colul îngroşat, rigid, cu pierdere de substanţă profundă, crateriformă, anfractuoasă, cu marginile neregulate, friabile, cu pereţii induraţi, cu fundul neregulat, cu resturi tisulare pe cale de necroză — *carcinom ulcerat*.

Ulceraţia distruge parţial sau total colul. În această formă, corpul uterin este adesea invadat şi chiar perforat, în timp ce vaginul rămîne adesea indemn. Cancerul colului uterin în *clasificarea internaţională* are următoarele stadii: *stadiul 0* — în care leziunea este limitată la col, fără nici un caracter macroscopic de neoplazie şi numai examenul histopatologic arată un carcinom intraepitelial; *stadiul I* — cancerul este limitat strict la col; *stadiul II* — cancerul infiltrează parametrele din imediata vecinătate a colului, fără a prinde peretele pelvian (stadiul II parametru) sau infiltrează vaginul, fără a atinge treimea sa inferioară (stadiul II vagin) şi se propagă la corpul uterin, în cazul cancerului endocervical (stadiul II corp); *stadiul III* — cancerul infiltrează parametrele atingînd peretele pelvian (stadiul III parametru), se întinde pînă în 1/3 inferioară a vaginului (stadiul III vagin). *Stadiul IV* — în care cancerul colului invadează vezica şi rectul şi prezintă metastaze la distanţă. Toate organele din pelvis formează un bloc neregulat şi bine fixat în micul bazin.

## LEZIUNILE CORPULUI UTERIN

*Tabelul XCII B*

| DIFUZE | PLANE | NODULARE | VEGETANTE | VEZICULARE | MALFORMAŢII |
|---|---|---|---|---|---|
| Fibromiom | Endometrită acută<br>Endometrită cronică | Metrită tuberculoasă<br>Fibromiom<br>Endometriom<br>Sarcom | Endometrită cronică hipertrofică polipoasă<br>Polip adenomatos<br>Polip placentar<br>Adenomatoză difuză<br>Carcinom vegetant<br>Coriocarcinom | Molă hidatiformă | Uter infantil<br>Uter unicorn<br>Uter dublu didelf<br>Uter bicorn unicervical<br>Uter bicorn bicervical<br>Uter bilocular corporeal<br>Uter bilocular cervical<br>Imperforaţie |

### LEZIUNI DE FORMĂ DIFUZĂ
(tabelul XCII *B*)

Uterul mărit de volum, cu suprafaţa regulată sau neregulată, cu peretele mult îngroşat şi cu cavitatea micşorată; pe suprafaţa de secţiune peretele uterin are un aspect de vîrtejuri prin încrucişarea de benzi sidefii (ţesut conjunctiv) cu benzi roz (ţesut muscular) — *fibromiom difuz intramural*.

## LEZIUNI DE FORMĂ PLANĂ
(tabelul XCII *B*)

— Uter mărit în toate diametrele, cu pereţii îngroşaţi, de culoare roşie, moi, friabili, cu mucoasa neregulat îngroşată, roşie, moale, friabilă, uneori acoperită cu depozite gălbui purulente, care se detaşează cu uşurinţă, iar cavitatea este mărită şi plină, uneori, cu cheaguri sanguine şi puroi — *endometrită acută.*

În cazul endometritei acute puerperale, infecţia mucoasei uterine este produsă după un avort sau sarcină. Pe secţiunile transversale făcute în grosimea muşchiului uterin se văd, în unele vene dilatate, trombii roşii (hematici) sau gălbui (purulenţi).

— Uter de mărime normală, micşorat sau uşor mărit, de consistenţă crescută sau moale, cu cavitatea mărită şi mucoasa îngroşată sau subţiată, gălbuie, roză sau roşie, friabilă — *endometrită cronică.*

Uneori se găsesc la nivelul mucoasei mici formaţiuni chistice (*endometrită chistică*) sau miometrul este străbătut de benzi albicioase fibroase (*endometrită parenchimatoasă cronică*).

Se va face examenul histopatologic.

## LEZIUNI DE FORMĂ NODULARĂ
(tabelul XCII *B*)

— Uter uşor mărit, cu mucoasa îngroşată, prezentînd granulaţii miliare şi ulceraţii cu marginile neregulate, anfractuoase, şi fundul anfractuos cu depozite necrotice; în plin perete uterin se pot găsi unul sau mai mulţi noduli mari cazeificaţi — *metrită tuberculoasă.*

De obicei leziunea cuprinde şi salpingele, ovarul şi peritoneul pelvian. Se va face examenul histopatologic.

— Uter mărit, uneori pînă la cîteva kg, deformat, cu suprafaţa netedă, lucioasă, regulată sau neregulată, cu pereţii îngroşaţi, duri, şi cu o serie de formaţiuni nodulare în număr şi volum variabile, de culoare albicioasă, sesile, pediculate sau inclavate în perete, cu aspect de vîrtejuri pe suprafaţa de secţiune, prin încrucişarea de benzi sidefii (ţesut conjunctiv) cu benzi roz (ţesut muscular) — *fibromiom.*

Nodulii pot fi duri, elastici sau moi, fluctuenţi în cazul ramolirii lor prin edematiere (distrofie mucoasă), cu formare de chisturi (*fibromiom fibrochistic*), sau de duritate lemnoasă, chiar pietroasă, datorită infiltrării lor cu săruri calcare (*fibromiom calcifiat*). Ţesutul muscular uterin este împins pe alocuri la periferie, atrofiat, constituind un fel de capsulă. După localizarea nodulilor, se deosebesc mai multe forme de fibromiom: *submucos,* proemină în cavitatea uterului şi poate să coboare pînă în vagin (fibromiom pediculat sau polip fibros), uneori este ulcerat, suprainfectat şi transformat într-o masă ramolită supurată; *interstiţial* (intramural), cu noduli situaţi în grosimea peretelui uterin, care poate prezenta o îngroşare difuză; *subseros* (subperitoneal), cu noduli care proemină la suprafaţa uterului fiind acoperiţi direct de seroasă, uneori cu aderenţe de organele vecine.

— Formaţiune nodulară unică sau multiplă, de mărime variabilă, localizată intramural, neîncapsulată, de consistenţă mai moale ca a uterului normal, cu cavităţi foarte mici pline cu un lichid sanguinolent, negricios sau ciocolatiu — *endometriom* (adenomiom).

Uneori poate fi difuz (endometriom difuz), infiltrînd peritoneul şi organele vecine (trompe, ovar, ligamentele largi, rect, vezică etc.), dînd impresia unui cancer. Se va face examenul histopatologic.

— Formaţiune tumorală voluminoasă dezvoltată în plin perete sau intracavitar, de consistenţă scăzută, friabilă, uneori cu depozite cenuşii-verzui, fetide, pe secţiune cu aspectul de carne de peşte — *sarcom.*

Formele intracavitare dezvoltate în endometru sînt mai rare. Formele intramurale pot proveni foarte rar din malignizarea unui fibrom. Dau metastaze pulmonare.

## LEZIUNI DE FORMĂ VEGETANTĂ
(tabelul XCII *B*)

— Mucoasă îngroşată neregulat, cu formaţiuni vegetante de obicei pediculate, de diferite mărimi, de culoare roşie, de consistenţă moale — *endometrită cronică hipertrofică polipoasă.*

Se va face examenul histopatologic.

— Formaţiune ovoidă care proemină în cavitatea uterină, pediculată, de mărime variabilă, cu suprafaţa netedă, de culoare roşiatică, de consistenţă moale, cu o serie de microchisturi (glande dilatate) — *polip adenomatos.*

Uterul este de obicei mărit, de formă regulată. Se va face examenul histopatologic pentru precizarea diagnosticului de benignitate şi pentru diagnosticul diferenţial cu polipul fibromatos şi cel placentar.

— Formaţiune unică sau multiplă, vegetantă, sesilă, neinfiltrativă, de mărime variată, cu suprafaţa rugoasă, neregulată, de culoare roşie-închisă, cu striuri albicioase, de consistenţă fermă — *polip placentar.*

Se localizează de obicei la nivelul fundului uterin sau al coarnelor uterului, fără ca peretele uterin să fie subţiat la acest nivel. Se va face examenul histopatologic pentru precizarea diagnosticului şi a originii placentare (prezenţa de vilozităţi coriale în involuţie).

— Uter mărit, de formă regulată, cu consistenţă crescută, cu mucoasa uterină îngroşată, roşie-violacee, cu formaţiuni vegetante, de volum inegal, cu suprafaţa netedă lucioasă şi formaţiuni chistice — *adenomatoză difuză.*

— Formaţiune vegetantă care proemină în cavitatea uterină, localizată sau difuză, cu suprafaţa neregulată, de culoare albă, cu zone roşii-negricioase, friabilă, infiltrînd sau nu miometrul — *carcinom vegetant.*

Se localizează frecvent în fundul uterului. Infiltrează tardiv peretele uterin, ţesutul ligamentelor largi şi al cavităţii pelviene şi se extinde foarte rar spre trompă şi ovar. După gradul extinderii procesului neoplazic, cancerul corpului uterin a fost *clasificat* în patru stadii: *stadiul I* — limitat la corp uterin; *stadiul II* — în care cancerul a depăşit corpul uterin; *stadiul III* — cu invadarea colului uterin; *stadiul IV* — cu propagarea cancerului la organele din micul bazin şi metastaze în limfoganglionii iliaci externi, hipogastrici, inghinali, lombari, în plămîn, ficat, oase, creier.

— Formaţiune tumorală endocavitară, de volum variabil, de formă neregulată, de consistenţă moale, foarte friabilă, cu aspect spongios, de culoare roşie-violacee, pe secţiune cu aspect pestriţ — *coriocarcinom* (corioepiteliom).

Uterul este mărit corespunzător volumului tumorii, cu suprafaţa în general regulată, de consistenţă moale. Formaţiunea este de obicei situată la nivelul fundului uterului sau al coarnelor uterine. După formă se descriu varietăţile: *sesilă, polipoasă, ulceroasă, interstiţială*, dezvoltată în plin perete uterin, mucoasa rămînînd nemodificată. Peretele uterin de la nivelul tumorii este subţiat, disociat de infiltraţia neoplazică care poate ajunge pînă la peritoneu. Se dezvoltă din vilozităţi coriale rămase după o naştere, în special după degenerescenţe molare. Se pot găsi metastaze locale (vagin, vulvă) sau la distanţă (plămîn, ficat, creier). Ovarele sînt de obicei mărite, cu numeroase chisturi.

## LEZIUNI DE FORMĂ VEZICULARĂ
(tabelul XCII *B*)

— Formaţiune endocavitară cu aspectul unui ciorchine de strugure, formată dintr-un număr mare de vezicule rotunde transparente, de dimensiuni diferite, pline cu un lichid clar şi cu un pedicul subţire — *molă hidatiformă.*

Veziculele reprezintă vilozităţile corioplacentare degenerate chistic. Poate fi interesată placenta în întregime sau parţial. Se va face examenul histopatologic, deoarece degenerează frecvent malign (coriocarcinom).

## MALFORMAŢII
(tabelul XCII *B*)

— Persistenţa la femeile adulte a unui uter de dimensiunile şi forma uterului de copil — *uter infantil.*

— Corp uterin efilat care se continuă direct cu o trompă — *uter unicorn.*

— Două corpuri şi coluri uterine independente, fără contact între ele, fiecare avînd un vagin — *uter dublu didelf.*

— Corpuri uterine independente şi coluri fuzionate — *uter bicorn unicervical.*

— Corpuri uterine independente şi coluri acolate — *uter bicorn bicervical.*

— Corpuri uterine acolate şi coluri fuzionate — *uter bilocular corporeal.*

— Corpuri uterine fuzionate şi coluri acolate — *uter bilocular cervical.*

— Absenţa orificiului extern al colului uterin — *imperforaţie.*

## TROMPELE UTERINE (SALPINGELE)

*Normal.* Sînt situate pe marginea superioară a ligamentului larg, formînd două conducte moi, flexibile, cu lumenul foarte mic, cu una din extremităţi fixată la nivelul corpului uterin, iar cealaltă liberă. Anatomic, se descriu următoarele porţiuni (segmente): *interstiţială* (în grosimea miometrului), *istmică, ampulară* şi *pavilionară.* Porţiunea pavilionară se termină la extremitatea liberă şi prezintă numeroase franjuri. La nivelul franjurilor se poate găsi o formaţiune veziculară, hidatida Morgagni, care nu trebuie confundată cu o formaţiune patologică.

*Tabelul XCIII*

LEZIUNI

| TROMPE DILATATE | | | | | | TROMPE ATROFIATE |
|---|---|---|---|---|---|---|
| Cu perete îngroşat şi leziuni | | | Cu perete subţiat şi cu lichid în cavitate | | | |
| Plane | Nodulare | Vegetante | Clar | Purulent | Hemoragic | |
| Salpingită acută<br>Salpingită cronică hipertrofică | Salpingită cronică nodulară<br>Salpingită tuberculoasă<br>Salpingită istmică nodoasă<br>Fibromion | Papilom<br>Cancer | Hidro-salpinge | Pio-salpinge | Hemato-salpinge<br>Sarcină tubară | Salpingită cronică atrofică |

### TROMPE DILATATE CU PERETE ÎNGROŞAT
(tabelul XCIII)

CU LEZIUNI DE FORMĂ PLANĂ

— Trompă alungită, cudată şi seroasa, cu desenul vascular accentuat, cu orificiul tubar pavilionar liber sau obstruat, cu franjurile edematiate, îngroşate, inegal mărite; pe secţiune, calibrul este inegal, peretele edematiat, mucoasa trompei îngroşată şi cu pliurile hipertrofiate de culoare roşiatică, acoperite cu mucus, mai mult sau mai puţin gros, vîscos, opalescent — *salpingită acută.*

În cazul salpingitei supurate, lumenul este plin cu un lichid purulent. Se pot asocia leziuni de peritonită localizată (pelviană).

— Trompă inegal mărită, deformată, cu lumenul îngustat și mucoasa îngroșată, uneori cu mici noduli albi-gălbui (colesterol), cu aspectul zis de „salpingită fragă" — *salpingită cronică hipertrofică.*

Se găsesc aderențe peritoneale, formînd uneori un bloc pseudotumoral, cu înglobarea ovarului.

## CU LEZIUNI DE FORMĂ NODULARĂ

— Trompă cu pereții îngroșați prezentînd noduli proeminenți, de mărimea unui bob de mazăre sau alună, duri, pe secțiune de coloratie cenușie — *salpingită cronică nodulară.*

— Trompă mărită, de culoare cenușie-gălbuie, uneori cu aderențe de organele vecine, cu granulații cenușii sau galbene pe suprafață sau în perete, iar în cavitatea tubară cu un lichid galben-verzui, gros, omogen sau grunjos, după îndepărtarea căruia mucoasa apare hipertrofiată, roșie, cu zone gălbui, uneori cu pierdere de substanță profundă — *salpingită tuberculoasă.*

Se vor cerceta leziunile asociate (pelviperitonită tuberculoasă), în care caz trompele se găsesc în mijlocul unei mase de aderențe cu oragnele pelviene, formînd un bloc în care se găsesc noduli cazeificați. Uneori, tuberculoza trompelor îmbracă aspectul de *abces rece*, fără aderențe, cu suprafața externă netedă și cu suprafața internă de culoare galbenă, acoperită cu mase de cazeum și cu puroi grunjos în cavitate. Se găsesc și forme cu granulații miliare pe seroasa trompelor și în ganglionii pelviene, asociate cu ascită.

— Îngroșări nodulare ale porțiunii istmice a trompei, de consistență fermă, pe secțiune de culoare albă, conținînd formațiuni chistice cu lichid ciocolatiu — *salpingită istmică nodoasă.*

Este o formă de endometrioză tubară, încît termenul de salpingită este impropriu.

— Formațiune unică sau multiplă de mărimea unei alune pînă la a unui cap de făt, dură, albă-rozie; poate fi localizată subseros (pediculat), interstițial și submucos — *fibromiom.*

## CU LEZIUNI DE FORMĂ VEGETANTĂ

— Trompă mărită sferic sau ovoidal, cu cavitatea umplută cu o masă vegetantă formată din vilozități cenușii, friabile, uneori cu formațiuni chistice la extremitatea lor liberă — *papilom.*

Se va face examenul histopatologic.

— Formaţiune vegetantă de culoare albă, de consistenţă moale, neulcerată sau ulcerată, care umple cavitatea trompei parţial sau în totalitate, neinfiltrantă sau infiltrantă în perete, cu aderenţe la organele vecine — *cancer*.

Se găsesc frecvent metastaze la nivelul uterului, ovarului, peritoneului, intestinului.

## TROMPE DILATATE CU PERETE SUBŢIAT
(tabelul XCIII)

### Cu un conţinut lichid, clar

— Trompă transformată într-o formaţiune chistică de mărime variabilă, cu perete subţire, neted, transparent, de culoare albăstruie şi cu cavitatea plină cu lichid sero-citrin sau sero-mucos; orificiul peritoneal este obliterat, cu franjurile pavilionului îngroşate şi aderente de organele vecine, iar suprafaţa internă a chistului netedă, fără pliuri — *hidrosalpinge*.

Orificiul uterin al trompei rămîne permeabil, fără ca lichidul să poată trece în uter, din cauza cudurilor salpingelui, a îngroşării mucoasei etc.

### Cu un conţinut lichid purulent

— Trompă cu caracterele descrise mai sus, însă cu un conţinut purulent galben-verzui, mai mult sau mai puţin fetid, cu peretele trompei chistice de culoare cenuşie şi mai îngroşat — *piosalpinge*.

Se va face examenul histopatologic, pentru a preciza dacă nu este de natură tuberculoasă.

### Cu un conţinut lichid hemoragic

— Trompă transformată chistic, avînd un conţinut hemoragic, uneori cu cheaguri aderente de peretele neregulat al trompei, care apare prin transparenţă de culoare roşie-închisă — *hematosalpinge*.

— Trompă uterină de culoare roşie-închisă, dilatată, de volum variabil, în unul dintre segmente conţinînd un lichid sanguinolent, cheaguri hematice şi ţesut placentar, resturi de ou sau embrion — *sarcină tubară* (sarcină extrauterină sau ectopică).

Trompa poate prezenta în dreptul dilataţiei o ruptură, în general unică şi mică, alteori mai mare, cu sînge şi cheaguri în cavitatea peritoneală *(sarcină tubară ruptă, cu hemoragie peritoneală)*. Se va face examenul histopatologic. Sarcina tubară poate fi: *sarcină tubară interstiţială* (rar); *tubară istmică* (rar); *tubară ampulară* (frecvent); *tubară infundibulară* (tubo-abdominală), cînd oul se dezvoltă la nivelul pavilionului trompei sau al franjurilor trompei.

— Formaţiune vegetantă de culoare albă, de consistenţă moale, neulcerată sau ulcerată, care umple cavitatea trompei parţial sau în totalitate, neinfiltrantă sau infiltrantă în perete, cu aderenţe la organele vecine — *cancer.*

Se găsesc frecvent metastaze la nivelul uterului, ovarului, peritoneului, intestinului.

## TROMPE DILATATE CU PERETE SUBŢIAT
(tabelul XCIII)

### Cu un conţinut lichid, clar

— Trompă transformată într-o formaţiune chistică de mărime variabilă, cu perete subţire, neted, transparent, de culoare albăstruie şi cu cavitatea plină cu lichid sero-citrin sau sero-mucos; orificiul peritoneal este obliterat, cu franjurile pavilionului îngroşate şi aderente de organele vecine, iar suprafaţa internă a chistului netedă, fără pliuri — *hidrosalpinge.*

Orificiul uterin al trompei rămîne permeabil, fără ca lichidul să poată trece în uter, din cauza cudurilor salpingelui, a îngroşării mucoasei etc.

### Cu un conţinut lichid purulent

— Trompă cu caracterele descrise mai sus, însă cu un conţinut purulent galben-verzui, mai mult sau mai puţin fetid, cu peretele trompei chistice de culoare cenuşie şi mai îngroşat — *piosalpinge.*

Se va face examenul histopatologic, pentru a preciza dacă nu este de natură tuberculoasă.

### Cu un conţinut lichid hemoragic

— Trompă transformată chistic, avînd un conţinut hemoragic, uneori cu cheaguri aderente de peretele neregulat al trompei, care apare prin transparenţă de culoare roşie-închisă — *hematosalpinge.*

— Trompă uterină de culoare roşie-închisă, dilatată, de volum variabil, în unul dintre segmente conţinînd un lichid sanguinolent, cheaguri hematice şi ţesut placentar, resturi de ou sau embrion — *sarcină tubară* (sarcină extrauterină sau ectopică).

Trompa poate prezenta în dreptul dilataţiei o ruptură, în general unică şi mică, alteori mai mare, cu sînge şi cheaguri în cavitatea peritoneală *(sarcină tubară ruptă, cu hemoragie peritoneală).* Se va face examenul histopatologic. Sarcina tubară poate fi: *sarcină tubară interstiţială* (rar); *tubară istmică* (rar); *tubară ampulară* (frecvent); *tubară infundibulară* (tubo-abdominală), cînd oul se dezvoltă la nivelul pavilionului trompei sau al franjurilor trompei.

— Formaţiune vegetantă de culoare albă, de consistenţă moale, neulcerată sau ulcerată, care umple cavitatea trompei parţial sau în totalitate, neinfiltrantă sau infiltrantă în perete, cu aderenţe la organele vecine — *cancer*.

Se găsesc frecvent metastaze la nivelul uterului, ovarului, peritoneului, intestinului.

## TROMPE DILATATE CU PERETE SUBŢIAT
(tabelul XCIII)

### Cu un conţinut lichid, clar

— Trompă transformată într-o formaţiune chistică de mărime variabilă, cu perete subţire, neted, transparent, de culoare albăstruie şi cu cavitatea plină cu lichid sero-citrin sau sero-mucos; orificiul peritoneal este obliterat, cu franjurile pavilionului îngroşate şi aderente de organele vecine, iar suprafaţa internă a chistului netedă, fără pliuri — *hidrosalpinge*.

Orificiul uterin al trompei rămîne permeabil, fără ca lichidul să poată trece în uter, din cauza cudurilor salpingelui, a îngroşării mucoasei etc.

### Cu un conţinut lichid purulent

— Trompă cu caracterele descrise mai sus, însă cu un conţinut purulent galben-verzui, mai mult sau mai puţin fetid, cu peretele trompei chistice de culoare cenuşie şi mai îngroşat — *piosalpinge*.

Se va face examenul histopatologic, pentru a preciza dacă nu este de natură tuberculoasă.

### Cu un conţinut lichid hemoragic

— Trompă transformată chistic, avînd un conţinut hemoragic, uneori cu cheaguri aderente de peretele neregulat al trompei, care apare prin transparenţă de culoare roşie-închisă — *hematosalpinge*.

— Trompă uterină de culoare roşie-închisă, dilatată, de volum variabil, în unul dintre segmente conţinînd un lichid sanguinolent, cheaguri hematice şi ţesut placentar, resturi de ou sau embrion — *sarcină tubară* (sarcină extrauterină sau ectopică).

Trompa poate prezenta în dreptul dilataţiei o ruptură, în general unică şi mică, alteori mai mare, cu sînge şi cheaguri în cavitatea peritoneală *(sarcină tubară ruptă, cu hemoragie peritoneală)*. Se va face examenul histopatologic. Sarcina tubară poate fi: *sarcină tubară interstiţială* (rar); *tubară istmică* (rar); *tubară ampulară* (frecvent); *tubară infundibulară* (tubo-abdominală), cînd oul se dezvoltă la nivelul pavilionului trompei sau al franjurilor trompei.

### TROMPE ATROFIATE
(tabelul XCIII)

— Trompă micşorată, sinuoasă, palidă, dură, redusă la un cordon fibros, cu lumenul mult micşorat — *salpingită cronică atrofică.*

## OVARUL

*Normal.* Are formă ovoidală şi volum variabil, după vîrstă şi după diferitele condiţii fiziologice. După menopauză, ovarul se atrofiază, devenind scleros. Suprafaţa externă este albă-roşie, la copii, roză sau albă-gălbuie, la femeile adulte, cenuşie sau galbenă-cenuşie, după menopauză. Suprafaţa externă poate prezenta mici formaţiuni chistice (foliculi în evoluţie), care se văd şi pe suprafaţa de secţiune, alături de formaţiuni albe, stelate, fibroase (corpii *albicans*) şi de formaţiuni galbene, (corpii galbeni menstruali sau de sarcină, ultimii fiind mai mari).

*Tabelul XCIV*

LEZIUNI

| NODULARE | VEGETANTE | CHISTICE | RETRACTATE |
|---|---|---|---|
| Ovarită supurată<br>Tuberculoză<br>Fibrom<br>Tumoare Brenner<br>Arenoblastom<br>Foliculom<br>Tecom<br>Sarcom<br>Disgerminom (seminom)<br>Cancer metastatic | Chistom seros papilifer<br>Carcinom vegetant | Chisturi de retenţie<br>Chistom seros simplu<br>Chistom mucinos<br>Chistom dermoid | Ovarită cronică sclero-hipertrofică<br>Ovarită cronică sclero-atrofică<br>Ovarită cronică sclero-chistică |

### LEZIUNI DE FORMĂ NODULARĂ
(tabelul XCIV)

— Ovar mărit, hiperemiat, prezintă pe suprafaţa externă şi de secţiune formaţiuni mici, albe-gălbui, înconjurate de o zonă hiperemică (abcese mici) — *ovarită supurată.*

Uneori se găsesc abcese mai mari, înconjurate de o capsulă conjunctivă, conţinînd un puroi dens şi fetid. Abcesul poate comunica cu cavitatea pelviană, determinînd o pelvi-peritonită.

— Ovar uşor mărit, cu granulaţii şi noduli galbeni-cenuşii sau gălbui, cazeificaţi, uneori ulceraţi, formînd caverne pline cu cazeum — *tuberculoză.*

Tuberculoza ovariană se poate însoţi de ascită, pelvi-peritonită, abces rece tubar.

— Noduli de culoare albă-sidefie sau rozată, de consistenţă dură, enucleabili, restul ovarului fiind nealterat — *fibrom.*

Fibromul poate îmbrăca şi o *formă difuză,* cu ovarul mărit, cu forma păstrată; alteori este ovoid sau globulos, de mărimea unei portocale pînă la un cap de făt, cu suprafaţa mai mult sau mai puţin regulată, de culoare albă-sidefie sau rozată, de consistenţă dură, elastică sau lemnoasă. Pe suprafaţa de secţiune se găsesc mici chisturi cu un conţinut mucos, datorită leziunilor de degenerescenţă mixomatoasă. Este frecvent unilateral şi se însoţeşte de ascită şi hidrotorax. Se va face examenul histopatologic, deoarece şi alte tumori ovariene se pot prezenta macroscopic ca fibroame (tecomul, tumoarea Brenner).

— Formaţiune nodulară de dimensiuni variabile, de la 1—2 cm diametru pînă la un cap de adult (rar), care înlocuieşte parenchimul ovarian, avînd aspectul unui fibrom dens de culoare albă-sidefie, adesea calcifiat, sau a unui fibrom cu chisturi numeroase — *tumoare Brenner.*

Diagnosticul diferenţial se face prin examenul histopatologic.

—Formaţiune de obicei unilaterală, de dimensiuni variabile, pînă la un pumn, cu suprafaţa netedă boselată, de culoare albă-cenuşie, de consistenţă renitentă; pe secţiune, prezintă zone roşii-negricoase (de hemoragii), zone de culoare gălbuie (de necroză) şi cavităţi (datorite distrugerii ţesutului) — *arenoblastom* (tumoare masculinizantă).

Se va face examenul histopatologic pentru precizarea diagnosticului. Se vor căuta semnele de virilism: atrofia sînilor şi a organelor genitale, hipertrofia clitorisului, căderea părului de pe cap, prezenţa părului pe faţă (barbă, mustăţi).

— Formaţiune frecvent unilaterală, rotundă sau boselată, cu suprafaţa netedă, de mărime variată pînă la un pumn sau cap de adult, de culoare albă-rozată, de consistenţă renitentă, pe secţiune de culoare galbenă (ca sulful), uneori cu chisturi cu un conţinut lichid incolor sau hemoragic — *foliculom* sau tumoarea granuloasei (tumoare feminizantă).

Tumoarea înlocuieşte parenchimul ovarian, care se păstrează numai la periferie; poate să fie delimitată sau nedelimitată şi aderentă de organele vecine. Se va face examenul histopatologic.

— Formaţiune care poate ajunge de mărimea unui cap de făt, cu aspectul unui fibrom, cu suprafaţa regulată sau boselată, cu cîţiva noduli proeminenţi de culoare albă-sidefie, duri; pe secţiune, cu aspect compact, încapsulată, cu zone albe şi galbene, frecvent cu cavităţi pline cu un lichid gălbui — *tecom* (tumoare feminizantă).

Se va face examenul histopatologic pentru precizarea diagnosticului.

— Formaţiune nodulară de dimensiuni variabile, cu suprafaţa netedă, de culoare albă-sidefie, cu aspectul de fibrom; pe secţiune aspect caracteristic de carne de peşte, cu zone hemoragice — *sarcom.*

Se va face examenul histopatologic pentru precizarea diagnosticului. Se găseşte mai frecvent la femeile tinere şi fetiţe. Se însoţeşte de ascită şi dă metastaze în plămîn, pleură, rinichi, vertebre etc.

— Formaţiune de obicei unilaterală, de mărime variabilă pînă la un cap de adult, cu suprafaţa neregulată, multinodulară, de consistenţă elastică, neaderentă de organele vecine; pe secţiune, de culoare galbenă-cenuşie, uneori cu infiltraţie hemoragică şi chisturi, datorită proceselor necrotice — *disgerminom* (seminom).

Se va face examenul histopatologic.

— Ovar mărit, cu suprafaţa boselată, de consistenţă fermă, pe secţiune cu zone de culoare albă, omogenă, contrastînd cu porţiuni de parenchim ovarian indemn, de culoare roză — *cancer metastatic.*

Se va căuta tumoarea primitivă, care frecvent este digestivă: stomac, intestin, veziculă biliară, pancreas şi mai rar la nivelul glandei mamare. Dintre tumorile metastatice bilaterale ale ovarului face parte *tumoarea Krukenberg,* de mărimea unei portocale sau a unui cap de făt, cu suprafaţa netedă sau uşor boselată, de consistenţă fermă, renitentă. Pe secţiune apare ca o tumoare solidă, de culoare albicioasă sau rozată, cu zone dure şi moi edematoase. Se găsesc concomitent leziuni de ascită şi metastaze în alte organe: uter, trompe, plămîn, os. Frecvent tumoarea ovariană apare clinic ca primitivă, localizarea primară fiind asimptomatică. Se va face examenul histopatologic pentru precizarea diagnosticului.

## LEZIUNI DE FORMĂ VEGETANTĂ
(tabelul XCIV)

— Ovar chistic, de dimensiuni variabile, uni- sau multilocular, prezentînd în interior vegetaţii arborescente, sesile sau pediculate, cu aspect de ciorchine, friabile, gelatiniforme, alb-cenuşii sau roz, de aspect cărnos, de mărimea unor boabe de mei pînă la mărimea unor ciuperci; lichidul conţinut în chist este sero-citrin clar — *chistom seros papilifer* (sau vegetant).

Se vor căuta grefele peritoneale ale vegetaţiilor, pe epiploon, intestin, peritoneu, fiind uneori generalizate în tot abdomenul (aspect de metastază). Uneori formaţiunile vegetante sînt în număr foarte mare, tasate unele în altele, de aspect conopidiform, încît tumoarea pare plină şi nu chistică — *tumoare vegetantă predominant solidă;* alteori, ovarul este acoperit cu microchisturi, în majoritatea lor rupte, lăsînd să proemine în exterior formaţiunile vegetante, granulare sau mai mari, strînse unele în altele — *papilomul de suprafaţă.* Chistomul papilifer se însoţeşte frecvent de ascită. El are tendinţă la malignizare transformîndu-se în chistadenocarcinom. Se va face examenul histopatologic pentru precizarea diagnosticului.

— Ovar mărit, de volum variabil, cu suprafaţa neregulată, granulată, albicioasă sau roşie-violacee, dură sau moale; pe secţiune, cu multe cavităţi mici, pline cu un lichid sanguinolent, tulbure (datorită necrozei ţesutului canceros) şi, uneori, cu mici zone brune sau negre, datorită unor infarcte hemoragice — *carcinom vegetant.*

Dă metastaze tardive la nivelul limfoganglionilor hipogastrici, lombari, lombo-aortici, în pleură, plămîn, ficat, intestin, stomac, uneori aderă şi infiltrează organele vecine: uter, peritoneu, epiploon, perete abdominal.

## LEZIUNI DE FORMĂ CHISTICĂ
(tabelul XCIV)

— Formaţiuni chistice, rezultat al evoluţiei anormale a foliculilor ovarieni în diversele stadii evolutive — *chisturi de retenţie.*

Deosebim: chisturi uniloculare de mărimi variabile, 3—4 mm pînă la o alună, situate în plin parenchim ovarian, bombînd la suprafaţa lui, pline cu lichid clar galben-auriu, pline cu un conţinut gelatinos sau hematic — *chisturi luteinice.* Se pot galben-auriu, pline cu un conţinut gelatinos sau hematic — *chisturi luteinice.* Se pot rupe determinînd un hematocel. Se va face examenul histopatologic.

— Ovar transformat chistic, cît un cap de adult, unilocular sau multilocular, polilobat, cu perete subţire, transparent, conţinînd în cavitate un lichid sero-citrin clar, în cantitate variabilă — *chistom seros simplu.*

Este frecvent bilateral.

— Ovar transformat chistic, de obicei unilateral, ajungînd uneori la dimensiuni enorme, cu suprafaţa netedă, regulată sau boselată, cu perete lucios, de culoare albă-albăstruie, albă-sidefie sau galbenă (aspecte legate de grosimea peretelui şi conţinutul chistului), cu un lichid care poate fi filant, vîscos, gelatinos, limpede, puţin gălbui sau tulbure, opac, de culoare albă-cenuşie, galbenă-verzuie sau brună-ciocolatie — *chistom mucinos.*

Aceste chisturi pot fi uniloculare, mai frecvent multiloculare, comunicînd între ele prin pereţi incompleţi sau orificii; uneori, este paucilocular sau areolat, format din mai multe chisturi mici.

— Formaţiune chistică localizată frecvent în dreapta, de dimensiuni variabile, cît o portocală, cap de făt sau adult, mobilă, de formă rotundă, cu suprafaţa regulată, perete gros, de culoare albicioasă, albă-gălbuie, de consistenţă omogenă, moale, păstoasă sau dură sau inegală, cu zone dure şi moi; pe secţiune, frecvent uniloculară cu un conţinut polimorf: o substanţă albă-gălbuie, moale, păstoasă, de aspectul substanţei sebacee, în care se găsesc formaţiuni ectodermice (păr, unghii, dinţi), formaţiuni mezodermice (fragmente de os, cartilaje) — *chistom dermoid* (embriom chistic).

Uneori se pot găsi formaţiuni endodermice (mucoasă intestinală, traheo-bronşică), organe (mamelă, ochi etc.). Tumoarea poate avea un aspect compact (embriom solid). Se va face examenul histopatologic, pentru a surprinde o eventuală malignizare.

## LEZIUNI DE FORMĂ RETRACTATĂ
(tabelul XCIV)

— Ovar mărit, cu suprafaţa neregulat mamelonată, cu cicatrice fibroase de culoare albicioasă, de consistenţă dură — *ovarită cronică sclero-hipertrofică.*

— Ovar micşorat, prezentînd în rest caracterele formei hipertrofice — *ovarită cronică sclero-atrofică.*

— Ovar de volum variabil, cu suprafaţa neregulată, cu zone retractate de culoare albicioasă, cu o serie de mici chisturi sesile, rotunde, inegale, pînă la 0,5 cm diametru, cu peretele transparent, subţire, conţinînd un lichid clar, seros, limpede sau brun-ciocolatiu, hematic, după evacuarea căruia suprafaţa internă a chisturilor apare netedă, regulată; ţesutul ovarian dintre chisturi este palid, scleros şi dur — *ovarită cronică sclero-chistică* (inflamatoare sau distrofică).

Este aspectul constant al ovarului senil.

# TABELE DE DIMENSIUNI ȘI GREUTĂȚI *

(după A. I. Abrikosov)

## LUNGIMEA ŞI GREUTATEA CORPULUI

*Copii pînă la 1 an*

| Vîrsta | Lungimea în cm | Greutatea în kg |
|---|---|---|
| Nou-născut | 50 | 3,200 |
| 1 lună | 54 | 4 |
| 2 luni | 58 | 5 |
| 3 „ | 60 | 5,700 |
| 4 „ | 62 | 6,300 |
| 6 „ | 65 | 7,300 |
| 8 „ | 68 | 8,200 |
| 10 „ | 69 | 8,900 |
| 12 „ | 72 | 10 |

*Copii peste 1 an*

| Vîrsta | Lungimea în cm | | Greutatea în kg | |
|---|---|---|---|---|
| | Băieţi | Fete | Băieţi | Fete |
| 1 an | 72 | 31 | 10 | 9,500 |
| 2 ani | 80 | 71 | 11,500 | 11 |
| 3 „ | 87 | 86 | 12,500 | 12,400 |
| 4 „ | 93 | 92 | 14,200 | 14 |
| 5 „ | 99 | 98 | 16 | 15,700 |
| 6 „ | 105 | 104 | 18 | 16,800 |
| 8 „ | 116 | 114 | 22 | 19,500 |
| 10 „ | 128 | 125 | 26 | 23 |
| 12 „ | 138 | 131 | 30 | 29 |
| 14 „ | 147 | 146 | 38 | 37 |
| 16 „ | 156 | 152 | 47 | 45 |

* În ultimele două decenii, studii statistico-demografice au marcat o creştere netă a dimensiunilor externe ale corpului omenesc. Nu există încă date anatomice cu privire la dimensiunile organelor în aceste condiţii.

*Adulţi*

| Vîrsta | Lungimea în cm | | Greutatea în kg | |
|---|---|---|---|---|
| | Bărbaţi | Femei | Bărbaţi | Femei |
| 18 ani | 166 | 157 | 55 | 50 |
| 20 de ani | 168 | 158 | 60 | 54 |
| 30 » » | 169 | 159 | 68 | 55 |
| 40 » » | 169 | 158 | 69 | 56 |
| 60 » » | 167,5 | 157 | 65 | 56 |
| 80 » » | 164 | 154 | 61 | 51 |

## DETERMINAREA VÎRSTEI, ÎN SPECIAL LA COPII, DUPĂ DEZVOLTAREA DINŢILOR

### DENTIŢIA TEMPORARĂ

| | |
|---|---|
| Incisivii mediani inferiori | a 4-a — a 7-a lună |
| Incisivii mediani superiori | a 8-a — a 10-a lună |
| Incisivii laterali inferiori | a 12-a — a 14-a lună |
| Caninii | a 18-a — a 20-a lună |
| Premolarii | a 29-a — a 34-a lună |

### DENTIŢIA DEFINITIVĂ

| | |
|---|---|
| Primii molari | al 7-lea an |
| Incisivii mediani | al 8-lea an |
| Incisivii laterali | al 9-lea an |
| Premolarii anteriori | al 10-lea an |
| Caninii | al 11-lea — al 13-lea an |
| Premolarii posteriori | al 11-lea — al 15-lea an |
| Al doilea molar | al 13-lea — al 16-lea an |
| Al treilea molar | al 18-lea — al 30-lea an |

## DIMENSIUNILE CRANIULUI NOU-NĂSCUŢILOR

(în cm, se măsoară cu compasul)

| | |
|---|---|
| Diametrul longitudinal (fronto-occipital) | 12 |
| Marele diametru transversal (biparietal) | $9^1/_4$ |
| Micul diametru transversal (bitemporal) | 8 |
| Circumferinţa orizontală (fronto-occipital) | 34 |

## DIMENSIUNILE CRANIULUI ADULŢILOR

(în cm, se măsoară cu compasul)

| | Bărbaţi | Femei |
|---|---|---|
| Diametrul longitudinal (fronto-occipital) | 20 | 18 |
| Diametrul transversal posterior (biparietal) | 16 | 14 |
| Circumferinţa orizontală a capului | 55 | 53 |

## CREIERUL

| Vîrsta | | | Greutatea medie (g) |
|---|---|---|---|
| Nou-născuţi | | | 380 |
| 1 an | | | 910 |
| 3 ani | | | 1 080 |
| 5 ani | | | 1 250 |
| 10 ani | băieţi = 1 400 | fetiţe = 1 260 | |
| 15 ani | băieţi = 1 470 | fete = 1 235 | |
| Adulţi | bărbaţi = 1 375 | femei = 1 250 | |

*Dimensiunile creierului la adulţi* (în cm)

| | | | | | |
|---|---|---|---|---|---|
| Sagital | 16,7 | Transversal | 13—14 | Vertical | 10,5—12,5 |

## MĂDUVA SPINĂRII (la adulţi)

| | | | |
|---|---|---|---|
| Greutatea | 27—28 g | Lungimea | 45 cm |

## INIMA

| Vîrsta | | | Greutatea medie (g) |
|---|---|---|---|
| Nou-născuţi | | | 24 |
| 1 an | | | 37 |
| 3 ani | | | 62 |
| 5 ani | | | 82 |
| 10 ani | | | 128 |
| 15 ani | băieţi | 230 | fete 204 |
| 15—30 de ani | bărbaţi | 270 | femei 250 |
| 30—50 de ani | bărbaţi | 285 | femei 270 |
| 55—70 de ani | bărbaţi | 310 | femei 275 |
| După 70 de ani | bărbaţi | 320 | femei 285 |

*Dimensiunile inimii adulţilor* (în cm)

| | Bărbaţi | Femei |
|---|---|---|
| Lungimea de la baza aortei pînă la vîrf | 8,5—9 | 8—8,5 |
| Diametrul (la nivelul bazei ventriculelor) | 9,2—10,5 | 8,5—9,2 |
| Grosimea (la nivelul bazei ventriculelor) | 3,5—4,5 | 3,2—4 |
| Circumferinţa (nivelul bazei ventriculelor) | 25,8 | |

*Grosimea pereţilor ventriculelor* (în cm)

| | |
|---|---|
| Ventriculul drept | 0,2—0,3 |
| Ventriculul stîng | 0,7—1,2 |
| Septul interventricular | 1 —1,2 |

*Lărgimea orificiilor valvulare deschise* (în cm)

| | |
|---|---|
| Aorta | 7 |
| Artera pulmonară | 8 |
| Valvula bicuspidă | 10 |
| Valvula tricuspidă | 11,5 |

## PLĂMÎNII

| Vîrsta | Greutatea medie (în g) ambii plămîni |
|---|---|
| Nou-născuţi | 54 |
| 1 an | 150 |
| 3 ani | 260 |
| 5 ani | 290 |
| 10 ani | 500 |
| 15 ani | 690 |
| Adulţi plămîn stîng | 325—480 |
| Adulţi plămîn drept | 360—570 |

*Dimensiunile plămînului* (în cm)

| | | | | | |
|---|---|---|---|---|---|
| Înălţimea | 26 | Lăţimea | 16—17 | Grosimea | 9—10 |

## ESOFAGUL

| | |
|---|---|
| Lungimea | 25 cm |
| Lăţimea esofagului deschis | 4—5 cm |
| Grosimea peretelui | 0,3—0,4 cm |

## STOMACUL

| | | |
|---|---|---|
| Distanţa dintre cardia şi pilor | | 20 cm |
| Capacitatea medie | la bărbaţi | 2,5 l |
| | la femei | 1,8 l |

## INTESTINUL

| | |
|---|---|
| Lungimea duodenului | 30 cm |
| Lungimea intestinului subţire | 5,5—6,5 m |
| Lungimea intestinului gros | 1,5—1,7 m |
| Lungimea apendicelui | 4—8 cm |

## GLANDELE SALIVARE

| | |
|---|---|
| Greutatea glandei parotide | 25—32 g |
| Greutatea glandei submaxilare | 8 g |
| Greutatea glandei sublinguale | 2—3 g |

## FICATUL

| Vîrsta | Greutatea medie (în g) |
|---|---|
| Nou-născut | 150 |
| 1 an | 300 |
| 3 ani | 460 |
| 5 ani | 560 |
| 10 ani | 830 |
| 15 ani | 1 280 |
| Adulţi | 1 600 |

*Dimensiunile ficatului adulţilor* (în cm)

| | |
|---|---|
| Lăţimea (de la dreapta la stînga) | 23—27 |
| Lungimea (de la marginea posterioară rotunjită, pînă la marginea anterioară ascuţită) | 19—21 |
| Înălţimea (de la suprafaţa inferioară, pînă la cea superioară) | 6—8 |

## PANCREASUL LA ADULT

| | | | |
|---|---|---|---|
| Greutatea | 80—100 g | Lungimea | 23 cm |
| Lăţimea | 3,5 cm | Grosimea | 2 cm |

## SPLINA

| Vîrsta | | Greutatea medie (în g) |
|---|---|---|
| Nou-născuţi | | 11 |
| 1 an | | 20 |
| 3 ani | | 43 |
| 5 ani | | 52 |
| 10 ani | | 87 |
| 15 ani | băieţi | 115 |
| | fete | 120 |
| Adulţi | bărbaţi | 150 |
| | femei | 180 |

*Dimensiunile splinei adulţilor* (în cm)

| | | | | | |
|---|---|---|---|---|---|
| Lungimea | 10—12 | Lăţimea | 7—8 | Grosimea | 3—4 |

## RINICHII ŞI CĂILE URINARE

| Vîrsta | Greutatea medie a ambilor rinichi (fără capsulă) (în g) | |
|---|---|---|
| Nou-născut | 24 | |
| 1 an | 65 | |
| 3 ani | 100 | |
| 5 ani | 108 | |
| 10 ani | 165 | |
| Adulţi | băieţi=220 | bărbaţi=320 |
| | fete=240 | femei=293 |

*Dimensiunile rinichiului adulţilor* (în cm)

| | | |
|---|---|---|
| Lungimea . 11—12 | Lăţimea . . . . 5—6 | Grosimea . . . . 3—4 |
| Grosimea corticalei . . . . . 0,5—0,8 | | |

URETERELE (în cm)

| | |
|---|---|
| Lungimea . . . . . 27—30 | Circumferinţa . . . . . 1 |

PROSTATA

| Vîrsta | Greutatea medie (în g) | |
|---|---|---|
| 20—30 de ani . . . . . | 15 | |
| 31—40 de ani . . . . . | 16 | |
| 41—50 de ani . . . . . | 17 | |
| 51—60 de ani . . . . . | 18 (sau 20) | (1) |
| 61—70 de ani . . . . . | 16 (sau 23) | |
| 71—80 de ani . . . . . | 15 (sau 40) | |

*Dimensiunile prostatei* (în cm)

| | | |
|---|---|---|
| Lărgimea (diametrul transversal) . . . . . | 3,2—4,7 | (1) |
| Grosimea (diametrul sagital) . . . . . | 1,4—2,3 | |
| Lungimea (de la vîrf la bază) . . . . . | 2,3—3,4 | |

TESTICULELE

| Vîrsta | Greutatea ambelor testicule împreună cu cele două epididime (în g) |
|---|---|
| Nou-născuţi . . . . . | 0,8 |
| Băieţi de 15 ani . . . . . | 24 |
| Adulţi . . . . . | 36—50 |
| Peste 60 de ani . . . . . | 25—35 |

UTERUL

| | Greutatea în g | Lungimea corpului şi a colului în cm | Lăţimea în cm | Grosimea între cele două trompe în cm |
|---|---|---|---|---|
| La nulipare | 33—41 | 7,8—8,1 | 3,4—4,5 | 1,8—2,7 |
| La multipare | 102—117 | 8,7—9,4 | 5,4—6,0 | 3,2—3,6 |

*Dimensiunile colului uterin* (în cm)

| | Lungimea | Lăţimea | Grosimea |
|---|---|---|---|
| La nulipare . . . . . | 2,9—3,4 | 2,5 | 1,6—2 |
| La multipare . . . . . | 2,5—3 | 3 | 2,5 |

(1) După 50—60 de ani se poate observa sau atrofia senilă a glandei, sau hipertrofia ei patologică.

*Lungimea cavităţii uterine*

| | | | |
|---|---|---|---|
| La nupilare . . . 5,2 cm | la multipare . . . . . | 5,7 cm |
| Grosimea mucoasei | corpului uterin . . . . . | 0,5—1 mm |
| | colului uterin . . . . . | 1 mm |
| Grosimea peretelui întreg | corpului uterin . . . . . | 1—1,5 cm |
| | colului uterin . . . . . | 0,7—0,8 cm |

La multipare, grosimea peretelui este cu 0,2—0,5 cm mai mare.

## TROMPELE

Lungimea fiecăreia . . . . . 11—14 cm

## OVARELE

| Vîrsta | Greutatea fiecăruia luat în parte (în g) |
|---|---|
| La nou-născute . . . . . | 0,5—0,6 |
| Fete de 10 ani . . . . . | 2 —3 |
| În perioada maturităţii sexuale . . . . . | 4,5—5 |
| La femeia matură . . . . . | 6 —8 |
| La climacteriu . . . . . | 1,5—2,5 |

*Dimensiunile ovarelor* (în cm)

| | Lungimea | Lăţimea | Grosimea |
|---|---|---|---|
| La nulipare . . . . . | 4,1—5,2 | 2—2,9 | 1—1,1 |
| La multipare . . . . . | 2,7—4,1 | 1,4—1,6 | 0,7—0,9 |

## ÎN SARCINĂ

*Greutatea şi dimensiunile placentei*

| | Greutatea | Diametrul | Grosimea |
|---|---|---|---|
| Luna a III-a . . . . . | 36 g | 5—8 cm | 1 cm |
| Luna a IV-a . . . . . | 80 g | 7,5—8,5 cm | 1—1,2 cm |
| Luna a V-a . . . . . | 178 g | 11,8 cm | 1,2—1,8 cm |
| La termen . . . . . | 500 g | 15—20 cm | 3 cm |

## EPIFIZA (la adulţi)

| Vîrsta | Greutatea (în g) |
|---|---|
| De la 15 ani pînă la 60 de ani . . . . . | 0,18 |
| De la 61 de ani pînă la 80 de ani . . . . . | 0,13 |

Lungimea . . 0,6—0,8 cm | Lăţimea . . 0,5 cm | Grosimea . . 0,5 cm

## HIPOFIZA (la adulţi)

Greutatea . . . . . 0,5—0,6 g
Lungimea . . . 0,8 cm | Lăţimea . . . 1,2 cm | Grosimea . . 0,6 cm

## TIROIDA

| Vîrsta | Greutatea glandei întregi (în g) |
|---|---|
| Nou-născuţi | 5 |
| 1 an | 3 |
| 3 ani | 8 |
| 5 ani | 8 |
| 10 ani | 17 |
| 15 ani | 23 |
| Adulţi | 25—30 |

### *Dimensiunile tiroidei* (la adulţi)

Lungimea . . . 5—7 cm | Lăţimea . . 3—4 cm | Grosimea . 1,5—2 cm

## PARATIROIDELE (la adulţi, fiecare din ele)

Greutatea . . . . . 0,2—2,5 g
Lungimea . . . . . 0,3—1,5 cm
Grosimea . . . . . 0,2—0,4 cm

## TIMUSUL

| Vîrsta | Greutatea medie (în g) |
|---|---|
| Nou-născuţi | 13 |
| 9 luni | 20 |
| 1—5 ani | 23 |
| 6—10 ani | 24 |
| 11—15 de ani | 26 |
| 16—20 de ani | 20 |
| 21—25 de ani | 18 |
| 26—35 de ani | 16 |
| 36—45 de ani | 14 |
| 46—55 de ani | 11 |
| 56—65 de ani | 10 |
| 66—75 de ani | 6 |

### *Dimensiunile timusului*

| Vîrsta | Lungimea | Lăţimea |
|---|---|---|
| De la naştere pînă la 9 luni | 6 cm la mijloc | 2,7—4,1 cm |
| De la 3 luni pînă la 2 ani | 7 cm la extremitate | 0,6—0,9 cm |
| De la 4 ani pînă la 14 ani | 8,4 cm | |

## GLANDELE SUPRARENALE

| Vîrsta | | Greutatea ambelor suprarenale (în g) |
|---|---|---|
| Nou-născuţi | | 6 |
| 1 an | | 2 |
| 3 ani | | 3 |
| 15 ani | băieţi | 7 |
| | fete | 5 |
| Adulţi | | 8—12 |

*Dimensiunile fiecărei glande suprarenale*
(la adulţi) în cm

Lungimea . . . 4—5 | Lăţimea . . . 2,5—3,5 | Grosimea . . . . . 0,5

BIBLIOTECA
Centrală Regională
IAŞI

ANEXA 1

# PROTOCOL DE NECROPSIE *

## (Model)

Spitalul . . . . . Nr. necropsiei . . . . . .
Serviciul . . . . . Data . . . . . .
Nr. foii de observaţie . . . Indice de clasare . . . . . .
Medic anatomo-patolog . . . . .

I

Numele . . . Prenumele . . . . Vîrsta . . . . . .
Sexul . . . Starea civilă . . . . Profesia . . . . . .
Adresa . . . Condiţii de viaţă . . . .
Internat la data . . . . Decedat la data . . . . . ora. .
Necropsiat la data . . . . . ora .
Organele recoltate . . . Lichid fixator . . . . . .

DIAGNOSTICUL CLINIC

De trimitere . . . . De internare . . . . De ieşire . . . .

DIAGNOSTICUL ANATOMO-PATOLOGIC

. . . . . .

DIAGNOSTICUL HISTO-PATOLOGIC

. . . . . .

DIAGNOSTICUL BACTERIOLOGIC ŞI EVENTUAL ALTE EXAMENE

. . . . . .

---

* *La organele parenchimatoase se vor descrie:* poziţia şi raporturile, forma şi volumul, capsula, culoarea, mobilitatea, consistenţa, greutatea, aspectul pe suprafaţa de secţiune. *La organele cavitare,* în afară de elementele de mai sus, se vor descrie: cavitatea, conţinutul (aspect, culoare, transparenţă, miros, consistenţă, reacţie chimică etc.), orificiile, grosimea şi consistenţa pereţilor, aspectul suprafeţei interne.

CONCORDANȚA CLINICO-ANATOMO-PATOLOGICĂ

Corespunde, corespunde parțial, nu corespunde.

(Se șterg termenii necorespunzători).

DIAGNOSTICUL TANATOLOGIC

(concluzii și cauzele decesului)

. . . . . .

DATE CLINICE

Se internează pentru . . . . . Istoricul bolii . . . . . .
Antecedente personale . . . . Antecedente eredocolaterale . . . . .
Simptome clinice: (subiective, obiective) . . . . . .
Examene de laborator . . . . Examene radiologice . . . . . .
Tratamentul . . . . . Epicriza . . . . . .

II

## EXAMENUL EXTERN AL CADAVRULUI

Înălțimea . . . . . Greutatea . . . . . .
Modificările cadaverice . . . . . .
Tipul constituțional — adult: normostenic, astenic, hiperstenic — copil: eutrofic, distrofic gr. I, II, III . . . . . .
Tegumentele . . . . . Limfoganglionii superficiali . . . . .
Capul (tegumente, oase, fontanele, față, urechi, ochi, nas, buze, dinți) . . . . .
Gîtul . . . . Toracele . . Sînii . . . . . .
Abdomenul . . . . . Bazinul osos . . . . . .
Organele genitale externe . . . . . .
Membrele superioare . . . . Membrele inferioare . . . . . .
Coloana vertebrală . . . . . .
Regiunea sacro-fesieră . . . . Regiunea anală . . . . . .

III

## EXAMENE DUPĂ DESCHIDEREA CADAVRULUI

EXAMENUL CUTIEI CRANIENE ȘI AL ORGANELOR CAVITĂȚII CRANIENE

Pielea capului . . . . . Calota craniană . . . . . .
Pahimeningele . . . . . Sinusurile venoase . . . . . .
Leptomeningele . . . . . .

Vasele şi nervii de la baza creierului . . . . . .
Cerebelul . . . . . .
Protuberanţa inelară . . . . . Bulbul rahidian . . . . .
Epifiza . . . . . Ventriculii laterali . . . . .
Emisferele cerebrale . . . . . Hipofiza . . . . . .
Baza craniului . . . . . Cavităţile osoase de la baza craniului .

## EXAMENUL CANALULUI RAHIDIAN ŞI ORGANELOR SALE

Meningele rahidian . . . Măduva spinării . . . Canalul rahidian. . .

## EXAMENUL SEROASELOR

### *Cavităţile şi seroasele pleurale*

*Dreapta* . . . . . *Stînga* . . . . . .

### *Cavitatea şi seroasa pericardică*

. . . . . .

### *Cavităţile şi seroasele peritoneale, abdominale şi pelviene*

. . . . . .

## EXAMENUL SÎNGELUI ŞI MĂDUVEI OASELOR

Aspectul şi starea sîngelui . . . . . .
Aspectul măduvei din stern, coaste etc. . . . . .

. . . . . .

## EXAMENUL ORGANELOR CAVITĂŢII BUCALE, GÎTULUI ŞI TORACELUI

Organele cavităţii bucale (mucoasă, dinţi etc.) . . . . . .
Glandele parotide . . . . . .
Glandele submaxilare . . . . . .
Limfoganglionii cervicali . . . . . .
Pachetul vasculo-nervos al gîtului . . . . . .
Mediastinul anterior . . . . . Limfoganglionii mediastinali . .
Tiroida . . . Paratiroidele . . . . . Timusul . .
Limba . . . Faringele . . . . . Amigdalele . .
Esofagul . . . Laringele . . . . . Traheea . .
Bronhia dreaptă . . . . . Bronhia stîngă . . . . .
Plămînul drept . . . . . Proba docimaziei . . . . .

Plămînul stîng . . . . . Proba docimazici . . . . .
Limfoganglionii hilari . . . . . .
Aspectul inimii în totalitate . . . . . .
Inima dreaptă . . . . . Inima stîngă . . . . .
Artera pulmonară . . . . . Artera aortă . . . . .
Arterele coronare . . . . . .
Venele pulmonare . . . . . Venele cave . . . . .

EXAMENUL ORGANELOR CAVITĂŢII ABDOMINALE ŞI PELVIENE

Marele epiploon . . . .Mezenterul şi limfoganglionii mezenterici . . .
Splina . . . . . .
Stomacul . . . Duodenul . . . Jejuno-ileonul . . . .
Apendicele cecal . . Cecul . . . . Colonul . . Rectul . .
Vezicula biliară şi canalele biliare extrahepatice . . . . . .
Ficatul . . . . . Pancreasul . . . . . .
Suprarenala dreaptă . . . . . Suprarenala stîngă . . . . .
Plexul solar . . . . . .
Rinichiul drept . . . . . Rinichiul stîng . . . . . .
Bazinetul drept . . . . . Bazinetul stîng . . . . . .
Ureterul drept . . . . . Ureterul stîng . . . . . .
Vezica urinară . . . . . Uretra . . . . . .

*Bărbat :*

Prostată . . . . . Veziculele seminale . .
Canalul deferent . . . . . Epididimul . . . .
Testiculul . . . . . .

*Femeie:*

Vaginul . . . Uterul . . Trompele . . . .
Ovarul . . . . . .

BIBLIOTECA
Centrală Regională
IAŞI